

ارزیابی اثر کرم سیلیمارین در ضایعات ناشی از اشعه ماورا بنفش بر پوست خوکچه هندی با بهره‌گیری از یافته‌های بالینی و هیستوپاتولوژیک

تاریخ دریافت مقاله: ۱۳۸۹/۰۳/۲۹ تاریخ پذیرش: ۱۳۸۹/۰۵/۲۵

چکیده

زمینه و هدف: امروزه آسیب‌های پوستی ناشی از اشعه فرابنفش، نیاز به محصولات ایمن، ارزان، در دسترس و محافظ در برابر پرتو فرابنفش خورشید را بیش از پیش نموده است. سیلیمارین موجود در گیاه خارمریم دارای اثرات محافظتی در برابر پرتو فرابنفش خورشید است. در این تحقیق اثرات مصرف موضعی کرم حاوی سیلیمارین در جلوگیری از اثرات سوء پرتو فرابنفش بر پوست با استفاده از یافته‌های هیستوپاتولوژیک و بالینی ارزیابی شد. **روش بررسی:** ۷۵ خوکچه هندی آلبینو به طور تصادفی به پنج گروه ۱۵ تایی تقسیم شدند. موهای پشت حیوانات در ابعاد دو سانتی‌متر مربع تراشیده شد. در گروه اول تیماری صورت نگرفت. در گروه دوم وازلین، در گروه سوم کرم پایه بدون عصاره سیلیمارین، در گروه چهارم عصاره سیلیمارین و در گروه پنجم کرم حاوی عصاره سیلیمارین استفاده شد. پس از دریافت ماده مورد نظر، خوکچه‌ها به مدت ۴۵ دقیقه اشعه فرابنفش دریافت کردند. پس از ۵۰ روز بررسی بالینی خوکچه‌ها، آسان‌کنشی شدند و نمونه‌گیری پوستی به عمل آمد. **یافته‌ها:** در بررسی بالینی مواردی چون پوسته پوسته شدن جلد، برنزه شدن پوست، همچنین ادم جلدی و در بررسی میکروسکوپی ضایعات پاتولوژیکی از قبیل هایپرکراتوز و هایپرپیگمانتاسیون اپیدرم، آگزوسیتوز، آکانتوز، پری‌فولیکولیت، ادم و افزایش ضخامت درم دیده شد. مقایسه آماری گروه یک و گروه پنج، در اکثر شاخص‌ها اختلاف معنی‌داری را نشان می‌دهد ($p < 0.01$). **نتیجه‌گیری:** مصرف موضعی کرم حاوی عصاره سیلیمارین می‌تواند در پیشگیری از ضایعات ناشی از پرتو فرابنفش در خوکچه هندی موثر باشد. بررسی یافته‌های بالینی و هیستوپاتولوژیک نتایج مشابهی را با نتایج روش‌های آنزیمی ارائه می‌دهد.

کلمات کلیدی: پرتو فرابنفش، سیلیمارین، خوکچه هندی، هیستوپاتولوژی.

حمیدرضا احمدی‌آشتیانی^۱، نیما حکمت‌ناظمی^۲، شمسعلی رضازاده^۳، بنفشه غلامحسینی^۴، محمد بقایی^۵، امیر هوشنگ احسانی^۶، حسین رستگار^{۷*}

۱- گروه بیوشیمی و تغذیه، دانشکده پزشکی،

دانشگاه علوم پزشکی زنجان، دانشجوی دوره

PhD بیوشیمی بالینی، دانشکده پزشکی، دانشگاه

تربیت مدرس

۲- دانش آموخته دانشکده دامپزشکی دانشگاه

آزاد اسلامی واحد کرج

۳- پژوهشکده گیاهان دارویی جهاددانشگاهی

۴- بخش پاتولوژی دانشکده دامپزشکی دانشگاه

آزاد اسلامی واحد کرج

۵- دانش پژوه کازمیتیکس

۶- بیمارستان رازی، دانشکده پزشکی، دانشگاه

علوم پزشکی تهران

۷- مرکز تحقیقات آزمایشگاهی غذا و داروی

وزارت بهداشت درمان و آموزش پزشکی

* نویسنده مسئول: تهران، خیابان امام خمینی، اداره کل

آزمایشگاه‌های غذا و دارو

تلفن: ۶۶۴۰۶۱۷۴

email: mhrastegar@yahoo.com

مقدمه

آنتی‌اکسیدان دارند.^{۵-۷} از این رو این ماده می‌تواند در برابر اثرات مخرب اشعه ماورا بنفش خورشید به عنوان یک محافظ عمل کند. هدف از این مطالعه بررسی توانایی سیلیمارین در جلوگیری از اثرات مضر اشعه ماورا بنفش می‌باشد. اثرات عصاره سیلیمارین بر تغییرات پوست در پژوهش‌های مشابه بررسی شده است که در این پژوهش‌ها بیشتر روش‌های آنزیمی مورد بررسی قرار گرفته است.^{۸-۱۲} اما در این تحقیق برای اولین بار عصاره سیلیمارین در ساختار یک کرم قرار گرفته است و اثرات این کرم بر ضایعات ناشی از اشعه ماورا بنفش بر پوست خوکچه هندی با بهره‌گیری از یافته‌های بالینی و هیستوپاتولوژیک مورد مطالعه قرار گرفته است.

تماس طولانی و مداوم با اشعه ماورای بنفش (Ultraviolet radiation) اثرات مخرب و جبران‌ناپذیری بر پوست بدن می‌گذارد.^۱ از این رو استفاده از مواد ضد آفتاب رو به افزایش است. به دلیل اثرات جانبی کمتر و همچنین قیمت پایین مواد گیاهی گرایش به استفاده از گیاهان دارویی در تولید مواد آرایشی-بهداشتی و دارویی بیشتر شده است. گیاه خار مریم (Milk thistle) حاوی ماده موثره سیلیمارین (Silymarin)^۲ است که سابقه مصرف هزار ساله دارد.^{۳،۴} گیاه خار مریم در اکثر مناطق ایران می‌روید.^۲ گیاه خارمریم دارای گروهی از مواد به نام فلاونو لیگنان‌هاست که خواص ضد التهابی و

روش بررسی

حاوی عصاره سیلیمارین (این کرم به شماره ۵۹۷۱۹ در دفتر اختراعات ثبت شده و مواد متشکل آن در جدول زیر مشاهده می شود.) استفاده شد. در پایان دوره تطابق، موهای قسمت پشت حیوانات در ابعاد 2cm^2 تراشیده و به منظور فروکش نمودن التهاب احتمالی ناشی از تراشیدن موها، به حیوانات به مدت ۴۸ ساعت استراحت داده می شود. ۳۰ دقیقه قبل از هر بار تابش پرتو فرابنفش، ماده اختصاص یافته به هر گروه روی قسمت تراشیده شده پوست مالیده شد. خوکیچه‌ها بلافاصله پس از دریافت کرم، در مقید کننده قرار می گرفتند و به همین دلیل امکان پاک شدن کرم از موضع به حداقل می رسید. آنگاه به مدت ۴۵ دقیقه، پرتو فرابنفش با دوز 180 میلی ژول بر سانتی متر مربع تابیده می شود. این دوز اشعه بوسیله یک لامپ مولد فرابنفش 90 سانتی متری، 220 ولت و 30 وات و با طول موج $280-340$ نانومتر با تنظیم فاصله 23 سانتی متری از پوست حیوانات، فراهم می گردد. در هر پنج گروه این شرایط به مدت 50 روز تکرار گردید. در این مطالعه، موی ناحیه پشت هر دو گروه، در مجموع در دو نوبت تراشیده، که پس از هر نوبت تراشیدن موها، به مدت 48 ساعت، به حیوانات استراحت داده شد و در معرض پرتو فرا بنفش قرار نمی گیرند. در پایان روز 50 ، تمامی حیوانات پس از آسان‌کشی با کلروفرم، از محل‌هایی که موهای آنها تراشیده شده بود، به منظور بررسی‌های آسیب‌شناسی بافتی، نمونه‌گیری به عمل آمد. پس از طی مراحل آماده‌سازی، از هر نمونه پوست، چندین مقطع تهیه گردید و پس از رنگ‌آمیزی با هماتوکسیلین-ائوزین، جهت

این مطالعه تجربی و آزمایشگاهی، در تابستان سال 1388 در محل پژوهشکده گیاهان دارویی جهاد دانشگاهی انجام گرفت. مواد و وسایل لازم شامل 10 عدد لامپ UV مارک Osram ساخت چین با مشخصات 220 ولت و 30 وات، 30 عدد قفس خوکیچه هندی، 150 عدد سواب، 30 عدد مقید کننده خوکیچه هندی، کرم حاوی عصاره سیلیمارین، کرم پایه بدون عصاره سیلیمارین، عصاره سیلیمارین و وازلین بود. کار در شرایط استاندارد محیطی با دمای $24 \pm 2^\circ\text{C}$ و رطوبت 50 ± 10 درصد انجام شد. جهت انجام این مطالعه 75 عدد خوکیچه هندی آلبینوی ماده (نژاد Dukin Hartley) هم‌سن (شش ماهه) (تولیدی موسسه انستیتو پاستور ایران) انتخاب و به منظور تطابق با محیط جدید به مدت 14 روز در شرایط یکسان محیطی (دمای $26-22^\circ\text{C}$ ، رطوبت نسبی $60-40\%$ و چرخه 12 ساعت روشنایی - 12 ساعت تاریکی) و تغذیه‌ای قرار می گیرند. در شروع مطالعه خوکیچه‌ها به صورت تصادفی به پنج گروه 15 عددی تقسیم شدند، دسته اول گروه بدون تیمار، دسته دوم با وازلین (به منظور بررسی و مقایسه توانایی مواد مختلف مورد آزمایش در جذب اشعه ماورا بنفش به صورت فیزیکی)، در دسته سوم از کرم پایه بدون عصاره سیلیمارین، در دسته چهارم از عصاره سیلیمارین (به منظور بررسی و مقایسه تفاوت و توانایی مواد موجود در کرم به جز سیلیمارین در مهار اشعه ماورا بنفش) و در نهایت در گروه پنجم کرم

مقادیر مواد تشکیل‌دهنده کرم حاوی عصاره سیلیمارین (درصد)

Silymarin	۱-۱/۵	Farnesol	۰/۱-۰/۳
Persea Gratissima	۰/۵-۱	Farnesyl Acetate, Panthenyl Triacetate, Tocopheryl Acetate	۱-۳
Alpha Bisabolol	۰/۱-۰/۳	Aloe Vera	۱۹-۲۱
Titanium Dioxide	۹-۱۱	Xylitylglucoside	۵-۷
Urea, Glycerin, Saccharide Hydrolysate, Magnesium Aspartate, Alanine, Glycine, Creatine	۴-۶	Beta Vulgaris Root Extract, Glycerine, Haberlea Rhodopensis Leaf Extract, Yeast Extract	۱-۲
Vitamin E	۰/۵-۱/۵	Calendula Officinalis	۱-۳
Panthenol	۲-۴	Hydrolyzed Rice Bran Protein	۳-۵
Acid Lactic	۰/۵-۱/۵	Shea Butter	۱-۳
Butylene Glycol	۲۹-۳۰	Jojoba Oil	۰/۵-۱/۵
Butylene Glycol, Hydrolyzed Milk Protein, Niacinamide, Adenosine Triphosphate	۲-۴	Vitamin F	۱-۳
Wheat Germ Protein	۲-۴	Sodium Lactate	۱-۳

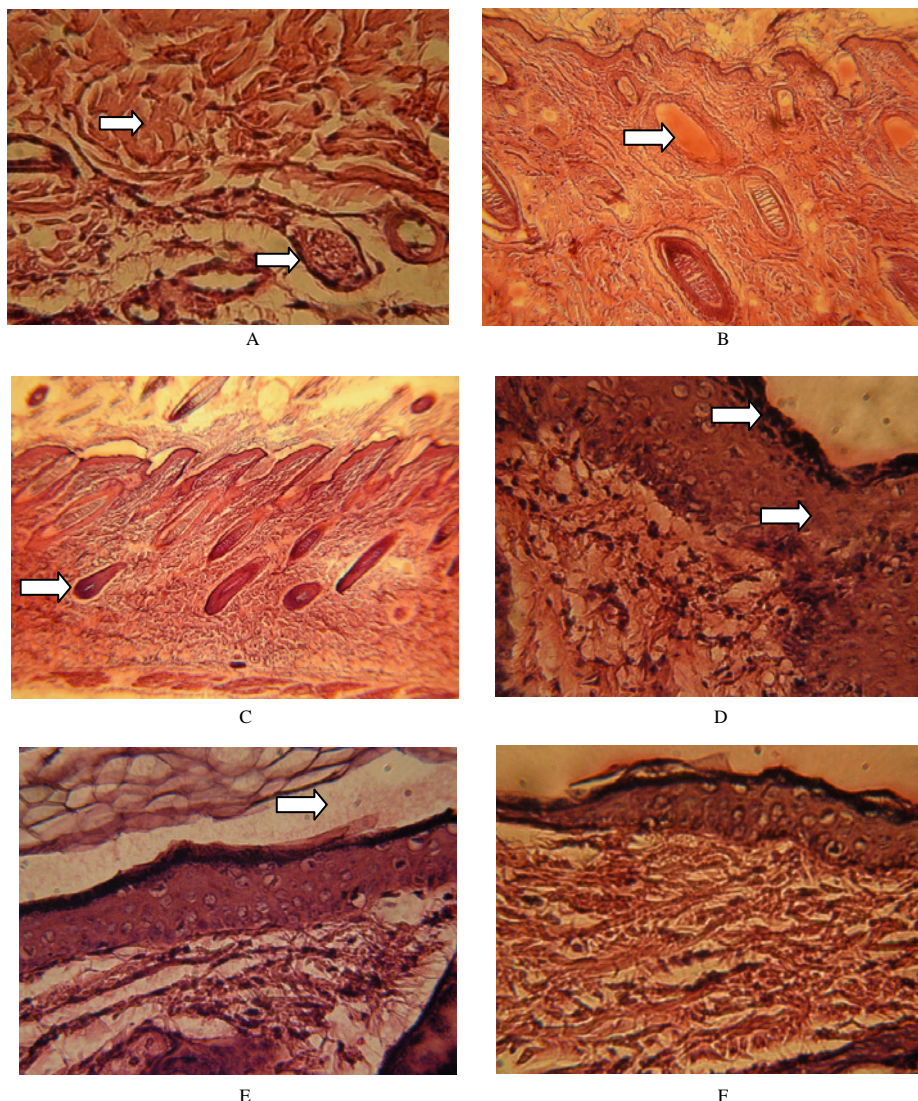
و ادم جلدی در هشت مورد (۵۳/۳۳٪) دیده شد. در گروه چهار که از عصاره سیلیمارین به صورت موضعی استفاده شده بود پوسته پوسته شدن جلد و همچنین خیز و ادم جلدی در هیچ کدام از حیوانات مشاهده نشد. ناهمواری سطح پوست در پنج مورد (۳۳/۳۳٪)، سرخی و تیره و برنزه شدن سطح پوست در هشت مورد (۵۳/۳۳٪) دیده شد. در گروه پنج که کرم حاوی عصاره سیلیمارین را دریافت کرده بودند فقط سرخی و تیره و برنزه شدن پوست به صورت خفیف در پنج مورد (۳۳/۳۳٪) دیده شد.

پوسته پوسته شدن جلد در تمامی گروه‌ها به جز مقایسه گروه دو با سه، معنی‌دار و $p < 0/01$ است. ناهمواری سطح پوست در گروه دو و سه و چهار معنی‌دار نیست و در بقیه گروه‌ها $p < 0/01$ و معنی‌دار است. سرخی پوست، همچنین تیره و برنزه شدن جلد در گروه دو و سه و چهار و پنج معنی‌دار نیست و در بقیه گروه‌ها $p < 0/01$ و معنی‌دار است. خیز و ادم جلدی در مقایسه گروه‌های یک و دو همچنین دو و سه معنی‌دار نیست و در بقیه گروه‌ها $p < 0/01$ و معنی‌دار است. نتایج میکروسکوپی حاصل از بررسی‌های آسیب شناسی (جدول ۲) در گروه یک در ۱۰۰٪ موارد هایپرکراتوز اپیدرم، هایپرپیگمانتاسیون اپیدرم، آگزوسیتوز، آکانتوز، کم‌رنگ شدن کروماتین در هسته سلول‌های سنگفرشی در اپیدرم، پری‌فولیکولیت، پرخونی عروق درم، ادم و افزایش ضخامت درم، نفوذ لنفوسیت پلاسماسل و ائوزینوفیل به ناحیه درم دیده شد. وزیکول در اپیدرم و نکروز فیبرینوئید عروق درم در هیچ کدام از موارد دیده نشد. مروارید کراتینی در اپیدرم سه مورد (۲۰٪)، نفوذ لنفوسیت به غدد سباسه ۱۰ مورد (۶۶/۶۶٪) و اسکولیت در درم ۱۲ مورد (۸۰٪) دیده شد. در گروه دو که با وازلین مورد تیمار قرار گرفته بودند مواردی چون آگزوسیتوز، وزیکول در اپیدرم، کم‌رنگ شدن کروماتین در هسته سلول‌های سنگفرشی در اپیدرم و نکروز فیبرینوئید عروق درم در هیچ کدام از حیوانات دیده نشد. هایپرکراتوز اپیدرم، آکانتوز، و اسکولیت در درم در هشت مورد (۵۳/۳۳٪)، هایپر پیگمانتاسیون اپیدرم در ۹ مورد (۶۰٪)، مروارید کراتینی در اپیدرم در دو مورد (۱۳/۳۳٪)، پری‌فولیکولیت در پنج مورد (۳۳/۳۳٪)، نفوذ لنفوسیت به غدد سباسه و پرخونی عروق درم شش مورد (۴۰٪)، ادم و افزایش ضخامت درم و نفوذ سلول‌های التهابی به ناحیه درم ۱۱ مورد (۷۳٪) دیده شد. در گروه سه که کرم پایه بدون عصاره سیلیمارین

بررسی‌های آسیب‌شناسی، لام‌ها به وسیله میکروسکوپ نوری مشاهده می‌گردند. جهت تهیه مقاطع میکروسکوپی مراحل زیر در بخش آسیب‌شناسی طی شد: نمونه‌ها به مدت پنج روز در فرمالین ۱۰٪ بافر قرار داده شدند. به منظور خارج نمودن آب اضافی بافت‌ها عمل آبیگری با الکل اتیلیک درجه‌های ۳۰، ۵۰، ۷۰، ۸۰ و ۹۰ انجام شد. سپس برای زدودن کدورت بافت‌ها شفاف‌سازی با گزیلول اعمال شد. در مرحله بعد بافت‌ها برای قالب‌گیری در پارافین قرار گرفتند بافت‌ها با دستگاه میکروتوم چرخان به ضخامت پنج تا هفت میکرون برش خوردند و بعد از ریخته شدن در ظرف آب با پنس روی لام‌ها منتقل شدند. شماره نمونه‌ها بر روی لام با قلم الماس ثبت شد و سپس لام‌ها در محل‌های مناسبی جهت خشک شدن قرار گرفتند. رنگ‌آمیزی لام‌ها به روش هماتوکسیلین-ائوزین انجام شد. بعد از خشک شدن لام‌ها، لام‌ها با چسب مخصوص بر روی نمونه‌ها چسبانده شدند و پس از خشک شدن مورد مطالعه آسیب‌شناسی قرار گرفتند. به منظور تجزیه و تحلیل داده‌ها از روش χ^2 و در مواردی که فراوانی‌های مورد انتظار بیش از ۲۰٪ خانه‌های جداول توافقی از عدد ۵ کمتر می‌شد از آزمون دقیق فیشر استفاده گردید. در این بررسی مقادیر p کوچکتر از ۰/۰۵ معنی‌دار می‌باشد.

یافته‌ها

در بررسی بالینی شاخص‌هایی چون پوسته پوسته شدن جلد، ناهمواری سطح پوست، سرخی پوست، تیره و برنزه شدن پوست و همچنین خیز و ادم جلدی مورد بررسی قرار گرفت. بررسی این موارد در مقایسه بین گروه بدون تیمار و گروه‌های دریافت‌کننده مواد انجام گرفت همانطور که در جدول ۱ مشاهده می‌کنید. در گروه یک که هیچ تیماری روی اعضای آن صورت نگرفته بود تمام شاخص‌ها را به صورت ۱۰۰٪ و شدید نشان دادند. در گروه دو که با وازلین تیمار شده بودند پوسته پوسته شدن جلد در پنج مورد (۳۳/۳۳٪)، ناهمواری سطح پوست در هشت مورد (۵۳/۳۳٪)، سرخی و تیره و برنزه شدن پوست در ۱۰ مورد (۶۶/۶۶٪) و خیز و ادم جلدی در ۱۲ مورد (۸۰٪) دیده شد. در گروه سه که کرم پایه بدون عصاره سیلیمارین مورد استفاده قرار گرفته بود، پوسته پوسته شدن جلد در چهار مورد (۲۶/۶۶٪)، ناهمواری سطح پوست در شش مورد (۴۰٪)، سرخی و تیره و برنزه شدن سطح پوست در ۱۱ مورد (۷۳/۳۳٪)، خیز



شکل - (A) پرخونی، آماس و ادم، شکل - (B) مروارید کراتینی، شکل - (C) فولیکولیت و پری فولیکولیت، شکل - (D) هایپرپیگمانتاسیون و هایپرپلازی اپیدرم، شکل - (E) هایپرکراتوز اپیدرم، شکل - (F) آماس و ادم و نفوذ سلول‌های آماسی را نشان می‌دهد.

در گروه چهارم که عصاره سیلیمارین را به صورت موضعی دریافت کرده بودند هایپرپیگمانتاسیون اپیدرم هشت مورد (۵۳/۳۳٪)، پرخونی عروق درم ۱۲ مورد (۸۰٪)، ادم و افزایش ضخامت درم و نفوذ سلول‌های التهابی به ناحیه درم پنج مورد (۳۳/۳۳٪) دیده شد و در بقیه شاخص‌ها موردی دیده نشد. در گروه پنجم که کرم حاوی عصاره سیلیمارین استفاده شده بود هایپرپیگمانتاسیون اپیدرم چهار مورد (۲۶/۶۶٪)، پرخونی عروق درم ۹ مورد (۶۰٪)، ادم و افزایش ضخامت درم یک مورد (۶/۶۶٪) دیده شد. در بقیه شاخص‌ها موردی دیده نشد.

استفاده قرار گرفته بود اگزوسیتوز، وزیکول در اپیدرم، کم‌رنگ شدن کروماتین در هسته سلول‌های سنگفرشی در اپیدرم و نکروز فیبرینوئید عروق درم در هیچکدام از حیوانات دیده نشد. هایپرکراتوز اپیدرم و ادم و افزایش ضخامت درم در شش مورد (۴۰٪)، هایپرپیگمانتاسیون اپیدرم در هشت مورد (۵۳/۳۳٪)، مروارید کراتینی در اپیدرم و نفوذ سلول‌های التهابی به ناحیه درم یک مورد (۶/۶۶٪)، آکانتوز هفت مورد (۴۶/۶۶٪)، پری فولیکولیت و واسکولیت سه مورد (۲۰٪)، نفوذ لنفوسیت به غدد سباسه دو مورد (۱۳/۳۳٪) پرخونی عروق درم ۱۱ مورد (۷۳/۳۳٪) دیده شد.

در بررسی شاخص‌های پاتولوژیک ارتباط داده‌ها از نظر آماری به شرح زیر بود:

مقایسه گروه	مقایسه گروه	مقایسه گروه	مقایسه گروه	مقایسه گروه	مقایسه گروه	مقایسه گروه	مقایسه گروه	مقایسه گروه	مقایسه گروه	مقایسه گروه
۵ و ۴	۵ و ۳	گروه ۴ و ۳	گروه ۵ و ۲	گروه ۴ و ۲	گروه ۳ و ۲	گروه ۵ و ۱	گروه ۴ و ۱	گروه ۳ و ۱	گروه ۲ و ۱	گروه ۱ و ۰
NS	<۰/۰۵	<۰/۰۵	<۰/۰۱	<۰/۰۱	*NS	*<۰/۰۱	*<۰/۰۱	<۰/۰۱	<۰/۰۱	هایپرکراتوز اپیدرم
*NS	*NS	*NS	*<۰/۰۱	*<۰/۰۱	*<۰/۰۵	*<۰/۰۱	<۰/۰۱	<۰/۰۱	<۰/۰۵	هایپرپیگمانتاسیون اپیدرم
NS	NS	NS	NS	NS	NS	*<۰/۰۱	*<۰/۰۱	*<۰/۰۱	*<۰/۰۱	نفوذ لنفوسیت‌ها به اپیدرم (اکزوسیتوز)
NS	NS	NS	NS	NS	NS	NS	NS	NS	NS	مروارید کراتینی در اپیدرم
NS	NS	NS	NS	NS	NS	NS	NS	NS	NS	وزیکول در اپی‌درم
NS	<۰/۰۱	<۰/۰۱	<۰/۰۱	<۰/۰۱	*NS	*<۰/۰۱	*<۰/۰۱	<۰/۰۱	<۰/۰۱	هایپرپلازی
NS	NS	NS	NS	NS	NS	*<۰/۰۱	*<۰/۰۱	*<۰/۰۱	*<۰/۰۱	کم‌رنگ شدن کروماتین در هسته سلول‌های سنگفرشی در اپیدرم
NS	NS	NS	<۰/۰۵	<۰/۰۵	NS	*<۰/۰۱	*<۰/۰۱	*<۰/۰۱	*<۰/۰۱	پری فولیکولیت
NS	NS	NS	<۰/۰۵	<۰/۰۵	NS	*<۰/۰۱	*<۰/۰۱	*<۰/۰۱	*NS	نفوذ لنفوسیت به غدد سباسه
NS	NS	NS	<۰/۰۱	<۰/۰۱	*<۰/۰۵	*<۰/۰۱	*<۰/۰۱	*<۰/۰۱	*NS	واسکولیت در درم
NS	NS	NS	NS	NS	NS	NS	NS	NS	NS	نکروز فیبرینوئید عروق درم
NS	*NS	NS	*NS	*<۰/۰۵	*<۰/۰۵	<۰/۰۵	NS	NS	*<۰/۰۱	پرخونی عروق
NS	<۰/۰۵	*NS	*<۰/۰۱	*<۰/۰۵	*<۰/۰۵	*<۰/۰۱	*<۰/۰۱	<۰/۰۱	NS	ادم و افزایش ضخامت درم
<۰/۰۵	*NS	NS	*<۰/۰۱	*<۰/۰۵	*<۰/۰۱	*<۰/۰۱	*<۰/۰۱	*<۰/۰۱	NS	نفوذ لنفوسیت و پلاسماسل و ائوزینوفیل به ناحیه درم

*روش آ^۲ و مابقی آزمون دقیق فیشر، مقادیر p<۰/۰۵ معنی‌دار می‌باشد

بحث

میزان H_2O_2 و NO در بافت آسیب دیده را به عنوان شاخص‌ترین عوامل ایجاد استرس اکسیداتیو در سلول‌هایی که در مواجهه با اشعه UV-B قرار گرفته‌اند، اندازه‌گیری کردند توانایی سیلیمارین در مهار تولید این دو ماده می‌تواند نشان‌دهنده اثر ضد التهابی این ماده باشد. نتایج این مطالعه کاهش مشخص میزان H_2O_2 در مایعات بین سلولی، در گروه تیمار به میزان ۵۸٪ در اپی‌درم و ۶۵٪ در درم ($p<۰/۰۰۱$) و همچنین کاهش چشمگیر تولید NO در همین گروه به میزان ۶۸٪ در اپی‌درم و ۶۵٪ در درم ($p<۰/۰۰۱$) را نشان می‌داد. ^{۱۱} Hammerberg اینفیلتراسیون سلول‌های CD11b را به عنوان شاخص میزان حضور ماکروفاژ و نوتروفیل در ناحیه ملتهب، معیار خود قرار دادند. کاهش قابل توجه سلول‌های CD11b به میزان ۵۹٪ ($p<۰/۰۰۱$) نتیجه به

اثر ضد التهابی یکی از چندین اثر فلاونوئیدها (سیلیمارین) است. روش‌های گوناگونی برای بررسی حضور التهاب در بافت‌های آسیب دیده وجود دارد. Bradley در مطالعه‌ای بر روی پوست موش‌های بدون مو، فعالیت آنزیم میلوپراکسیداز را به عنوان شاخصی برای نشان دادن اینفیلتراسیون بافتی، در درم و اپیدرم بررسی کردند. کاهش فعالیت میلوپراکسیداز توسط سیلیمارین می‌تواند دلیلی بر مهار اینفیلتراسیون لوکوسیت‌ها و در نتیجه اثر ضد التهابی این ماده باشد. پس از دو هفته تابش UV در گروه تیمار، کاهش چشمگیر میزان فعالیت آنزیم میلوپراکسیداز به میزان ۷۱٪ در اپی‌درم و ۵۰٪ در درم مشاهده گردید ($p<۰/۰۰۱$).^۷ در مطالعه Mukhtar, Hammerberg

بخش نتایج مشاهده شد، مقایسه گروه سه (کرم پایه بدون سیلیمارین) و گروه پنج (کرم حاوی سیلیمارین): در این بررسی هایپرکراتوز اپیدرم و ادم و افزایش ضخامت درم p کمتر از $0/05$ و در مورد هایپرپلازی اپیدرم کمتر از $0/01$ بود که حاکی از معنی دار بودن مقایسه این دو گروه می باشد. در بقیه موارد ارتباط بین دو گروه معنی دار نیست. اما با این حال در مقایسه بالینی این دو گروه، گروه پنج کاهش بروز ضایعات رو نسبت به گروه سه از خود نشان می دهد. یعنی اگرچه در بیشتر موارد از نظر آماری اختلاف معناداری بین دو گروه وجود ندارد اما کرم حاوی سیلیمارین به نسبت کرم پایه در برابر اشعه ماوراءبنفش بهتر عمل کرده است.

مقایسه گروه پنج (کرم حاوی سیلیمارین) و گروه یک (بدون تیمار): در این بررسی در مورد مروارید کراتینی در اپیدرم، وزیکول در اپیدرم و نکروز فیبرینوئید عروق در درم اختلاف بین دو گروه معنی دار نیست اما در بقیه موارد p کمتر از $0/01$ و در مورد پرخونی عروق کمتر از $0/05$ بود که به لحاظ آماری اختلاف بین دو گروه معنی دار است. در نتیجه این بررسی هم به لحاظ آماری و هم به لحاظ بالینی گروه پنج به نسبت گروه یک که تیماری روی حیوانات صورت نگرفته بود بسیار بهتر عمل کرده است. مقایسه گروه پنج (کرم حاوی سیلیمارین) و گروه دو (وازلین): در این بررسی نفوذ لنفوسیت به اپیدرم، مروارید کراتینی در اپیدرم، وزیکول در اپیدرم، کم رنگ شدن کروماتین در هسته سلول های سنگفرشی در اپیدرم، نکروز فیبرینوئید عروق درم و پرخونی عروق به لحاظ آماری اختلاف معنی داری ندارند. در مورد پری فولیکولیت و نفوذ لنفوسیت به غدد سباسه p کمتر از $0/05$ و در بقیه موارد کمتر از $0/01$ بود. در این مقایسه گروه پنج به لحاظ آماری به جز موارد ذکر شده نسبت به گروه دو نتیجه بهتری حاصل کرده است. از نظر بالینی نیز در تمامی موارد کاهش بروز ضایعات رو نسبت به گروه دو مشاهده کردیم. در جمع بندی مقایسه های فوق به این نتیجه می رسیم که استفاده از کرم حاوی عصاره سیلیمارین می تواند ضایعات ناشی از اشعه ماوراءبنفش خورشید را تا حد زیادی کاهش دهد و سیلیمارین در ترکیب کرم می تواند کارایی بهتری نسبت به استفاده عصاره خالص سیلیمارین داشته باشد. تابش اشعه فرابنفش به پوست می تواند به طور مستقیم موجب شکل گیری رادیکال های اکسیژن، رادیکال های پراکسی، آنیون های سوپراکسید و رادیکال های هیدروکسیل (Hydroxyl)

دست آمده در مطالعه این گروه بود.^{۱۲} Katiyar در مطالعه خود بر روی پوست موش های بدون مو برای بررسی اثرات ضد التهابی سیلیمارین در مقابل ضایعات ناشی از اشعه UV-B به اندازه گیری اینترلوکین ۱۰ به طریق الیزا در درم و اپیدرم پرداختند. نتایج کاهش اینترلوکین ۱۰ به میزان 58% در درم و 72% در اپی درم ($p < 0/001$) و افزایش تعداد سلول های تولید کننده اینترلوکین ۱۰ در پوست در معرض UV را نسبت به پوستی که در معرض UV قرار نگرفته بود، نشان می داد. درمان توسط سیلیمارین در پوست ملتهب شده به طور قابل ملاحظه باعث کاهش تعداد سلول های تولید کننده اینترلوکین ۱۰ و نیز تولید آن می شود که بیانگر کاهش در نفوذ گلبول های سفید و در نتیجه التهاب می باشد.^۹ Katiyar با استفاده از اشعه ماوراءبنفش با دوز 900 میلی ول بر سانتی متر مربع به مدت 48 ساعت در گروه تیمار و شاهد التهاب ایجاد کردند. بررسی های آسیب شناسی ضایعاتی چون سلول های آپاپتوتیک در اپی درم، نکروز سلول های سنگفرشی، ادم شدید بین سلولی، واکوئله شدن کراتنوسیت ها، هایپرکراتوز، پاراکراتوز و آکاتوز را در گروه تحت مواجهه با اشعه UV-B نشان می داد که در گروه تحت درمان با سیلیمارین، میزان بروز ضایعات 71% ($p < 0/001$) و شدت ضایعات، کاهش معنی داری از خود نشان می داد.^{۱۱} در مطالعه Chatterjee ضایعات پاتولوژیکی چون هایپرکراتوز، دژنره شدن آندوتلیال عروق، هیالینه شدن دیواره عروق، آکاتوز، کراسست، هایپرپلازی شبه کارسینومایی (Pseudo carcinomatous hyperplasia) و هجوم لنفوسیت، مونوسیت و ائوزینوفیل به ناحیه درم دیده شد. این ضایعات در گروه دریافت کننده سیلیمارین موضعی، تا 92% و در گروهی که سیلیمارین را به صورت خوراکی دریافت کرده بودند، تا 73% کاهش داشت^۸ و اما در این مطالعه، به منظور ایجاد التهاب مزمن در ناحیه تراشیده شده پوست، از اشعه UV-B با دوز 180 mJ/cm^2 ، به عنوان عامل ایجاد التهاب و به مدت 50 روز استفاده شد. ضایعاتی که در مجموع در گروه شاهد (که تحت درمان با سیلیمارین قرار نگرفته بودند)، در بررسی های آسیب شناسی مشاهده گردیدند عبارتند از: هایپرکراتوز، هایپرپیگمانتاسیون، آگزوسیتوز، کم رنگ شدن کروماتین در هسته سلول های سنگفرشی در اپی درم، پری فولیکولیت، نفوذ لنفوسیت به غدد سباسه، واسکولیت در درم، پرخونی عروق درم، ادم و نفوذ لنفوسیت، پلاسماسل و ائوزینوفیل به ناحیه درم. همانطور که در

بالینی و هیستوپاتولوژیک استفاده شده است با نتایج سایر روش‌های آنزیمی مطابقت دارد. در پایان و با جمع‌بندی نتایج این تحقیق با سایر پژوهش‌های صورت گرفته می‌توان نتیجه گرفت که سیلیمارین موجود در ساختار کرم می‌تواند از اثرات مضر اشعه ماورابنفش بر پوست جلوگیری کند و با انجام مطالعات و آزمایشات بیشتر می‌توان به تولید کرم ضد آفتاب تجاری با پایه سیلیمارین امید داشت.

شود^{۱۴-۱۰} که این عوامل حالتی مشابه آسیب‌های اکسیداتیو در یاخته‌های هدف ایجاد می‌کنند و می‌توانند موجب آسیب ماکرومولکول‌های یاخته‌ای مانند DNA، پروتئین و لیپید شده و در نهایت منجر به ضایعات بافتی و یا حتی سرطان در ناحیه آسیب‌دیده شوند. نتایج حاصل در این مطالعه را می‌توان به خواص آنتی‌اکسیدانی سیلیمارین نسبت داد.^{۱۵،۱۶} نتیجه این تحقیق با وجود اینکه از روش

References

1. Dnnis K, Bickers DR. Photosensitivity and other reactions to light. Harrison D, editor. Harrison's Principles of Internal Medicine. 16th ed. New York, NY: McGraw-Hill; 2005. p. 1238-50.
2. Preparation Committee of herbal pharmacopoeia of Iran. Herbal pharmacopoeia of Iran. Ministry of Health and Treatment.
3. Fintelmann V. Modern phytotherapy and its uses in gastrointestinal conditions. *Planta Med* 1991;57(7 Suppl):S48-52.
4. Luper S. A review of plants used in the treatment of liver disease: part 1. *Altern Med Rev* 1998;3(6):410-21.
5. Jamshidi AH, Ahmadi Ashtiani HR, Naderi MM, Bokaei S, Gholamhouseyni B. Study on effects of topical use of silybum marianum extract (Silymarin) on U.V. irradiated guinea pig skin. *J Med Plants* 2007;23(6):89-96.
6. Ahmadi Ashtiani HR, Naderi MM, Bokaei S, Rastegar H, Rezazade SH. Study of oral administrated silymarin effects of uv-induced changes on albino guinea pigs skin. *J Med Plants* 2010;9(33):138-48.
7. Bradley PP, Priebe DA, Christensen RD, Rothstein G. Measurement of cutaneous inflammation: estimation of neutrophil content with an enzyme marker. *J Invest Dermatol* 1982;78(3):206-9.
8. Lahiri-Chatterjee M, Katiyar SK, Mohan RR, Agarwal R. A flavonoid antioxidant, silymarin, affords exceptionally high protection against tumor promotion in the SENCAR mouse skin tumorigenesis model. *Cancer Res* 1999;59(3):622-32.
9. Katiyar SK, Afaq F, Azizuddin K, Mukhtar H. Inhibition of UVB-induced oxidative stress-mediated phosphorylation of mitogen-activated protein kinase signaling pathways in cultured human epidermal keratinocytes by green tea polyphenol (-)-epigallocatechin-3-gallate. *Toxicol Appl Pharmacol* 2001;176(2):110-7.
10. Katiyar SK. Treatment of silymarin, a plant flavonoid, prevents ultraviolet light-induced immune suppression and oxidative stress in mouse skin. *Int J Oncol* 2002;21(6):1213-22.
11. Katiyar SK, Mukhtar H. Green tea polyphenol (-)-epigallocatechin-3-gallate treatment to mouse skin prevents UVB-induced infiltration of leukocytes, depletion of antigen-presenting cells, and oxidative stress. *J Leukoc Biol* 2001;69(5):719-26.
12. Hammerberg C, Duraiswamy N, Cooper KD. Reversal of immunosuppression inducible through ultraviolet-exposed skin by in vivo anti-CD11b treatment. *J Immunol* 1996;157(12):5254-61.
13. Ahmadi-Ashtiani HR, Rezazadeh Sh, Barkhordari E, Hekmat-Nazemi N, Baghaei M, Bokaei S, Rastegar H. Evaluation of nano-formulated silymarin on guinea pig skin. *J Med Plants* 2009;9(Suppl 6):86-96.
14. Huang RP, Wu JX, Fan Y, Adamson ED. UV activates growth factor receptors via reactive oxygen intermediates. *J Cell Biol* 1996;133(1):211-20.
15. Dragsted LO. Natural antioxidants in chemoprevention. *Arch Toxicol Suppl* 1998;20:209-26.
16. Katiyar SK. Silymarin and skin cancer prevention: anti-inflammatory, antioxidant and immunomodulatory effects (Review). *Int J Oncol* 2005;26(1):169-76.

The evaluation of anti-UV effect of silymarin cream based on clinical and pathological findings

Received: June 19, 2010 Accepted: August 16, 2010

Abstract

Hamid Reza Ahmadi-Ashtiani
PhD. Student^{1,3}
Nima Hekmat-Nazemi D.V.M.²
Shamsali Rezazadeh PhD.³
Banafsheh Gholamhoseini⁴
Mohammad Baghaei Pharm.D.⁵
Amir Houshang Ehsani PhD.⁶
Hosein Rastegar PhD.^{7*}

1- Department of Biochemistry and Nutrition, Zanjan University of Medical Sciences, Zanjan, Iran & Department of Clinical Biochemistry, School of Medical Science, Tarbiat-e-Modarres University, Tehran, Iran.

2-D.V.M. Islamic Azad University Karaj Branch, Karaj, Iran.

3- Institute of Medicinal Plants, ACECR, Tehran, Iran.

4-Departement of Pathology, Islamic Azad University Karaj Branch, Karaj, Iran.

5- Pharm D. Cosmetic Researcher

6-Faculaty of Medicine, Tehran University of Medical Sciences, Tehran, Iran.

7- Ministry of Health and Medical Education, Food & Drug Laboratory Research Center, Tehran, Iran.

*Corresponding author: Imam Khomini St., Food & Drug Laboratory Research Center, Keshavarz Blvd., Tehran, Iran
Tel: +98-21-66406174
email: mh_rastegar@yahoo.com

Background: Nowadays skin damages caused by ultraviolet (U.V.) radiation from the sun were increased; accordingly necessity for safe and inexpensive protective products for reducing the harmful effects of this ray is unassailable. The antiradical, anti irritation and anti-cancer properties of silymarin make it a suitable option for use in cream formulation to investigate its effect on skin disorders caused by U.V. radiation. In this research effect of local application of a cream containing silymarin in prevention of the harmful effects of U.V. radiation on the guinea pig skin were studied and evaluated by using histopathologic and clinical findings.

Methods: 75 albino guinea pigs were randomly divided into five groups of fifteens. 2cm² of the back hair was shaven. In the first group no treatment was applied, in the second group vaseline, in group 3 base cream without silymarin extract, in group 4 silymarin extract and in group 5 cream containing silymarin extract were used.

Results: In clinical assessment, skin scaling, skin irregularity, erythema, skin hyperpigmentation, and edema were observed and in histopathological observation epidermal hyper keratosis, hyperpigmentation, exocytosis, acanthosis, chromatin discoloration in nucleus of epidermal squamous cells, perifolliculitis, dermal vascular hyperemia, edema and dermal thickness, infiltration of plasma cell lymphocytes and eosinophyls into dermis were detected. The statistical comparison of group 1 and group 5 shows statistically significant difference in most indices (p<0.01).

Conclusions: Clinical and histopathologic examinations showed that local application of a cream containing silymarin is effective in prevention of skin damage caused by U.V. radiation in guinea pig's skin; also the results of the clinical and histopathologic observation in this study confirm the enzymatic results in other researches.

Keywords: Ultraviolet radiation, silymarin, guinea pig, histopathology.