

## مشخصات فردی بالینی اعصاب (۱)

نگارش

دکتر نعمت الله کیهانی

استاد کالبد شناسی دانشکده پزشکی

در اثر مشاهدات مداوم مجروحین و مصدومین جنگ در مراکز نورولوژی باین نتیجه رسیده‌اند که اطلاعات تشریحی و فیزیولوژیکی جاری راجع به ساختمان و طرز عمل تنه های عصبی محیطی بدن برای شرح حالات مختلفه کلینیکی نوروپاتولوژی چندان کافی بنظر نمی‌رسد.

قاعدتاً اعصاب مختلط که شامل الیاف حسی و الیاف حرکتی و عروقی و مترشحه‌اند بایستی در موقع بروز ضایعات و پس از بهبودی علائمی از نوع همان الیاف نشان بدهند در صورتیکه در عمل اینطور نیست و واکنش هر عصب مختلط نه تنها در مقابل ضایعات بلکه پس از ترمیم بطرز مخصوص و واضحی است بدین معنی که هر عصب مختلطی دارای شخصیت کلینیکی خاصی میباشد مثلاً عصب زند اعلائی (۲) که عصبی است مختلط دارای شخصیت کلینیکی حرکتی است و بعد از ضایعات و ترمیم تظاهرات حرکتی دارد.

### شخصیت کلینیکی عصب زند اعلائی

آمار کلیه مراکز پی شناسی نشان داده است که فلج عصب زند اعلائی نسبت به فلج سایر اعصاب مختلط اندام (دست و پا) فوق العاده زیادتر اتفاق می افتد. بهترین دلیل مسیر دراز و مخصوص این عصب و پیچ خوردن ماریچی به دور بند استخوان بازو و اتکاء مستقیم آن بر روی ناودان پیچ خوردگی این استخوان است بنابراین شکستن استخوان بازو همواره با فلج عصب زند اعلائی همراه میباشد و از طرف دیگر باید در نظر داشت که این عصب در مقابل کوچکترین فشار (فشار چوب زیر بغل) فوق العاده ضعیف و زودرنج است.

## کالبد شناسی عصب زنداعلائلی

عصب زنداعلائلی در زیر بغل از شبکه بازوئی<sup>(۱)</sup> جدا می شود و نسبت به عصب میانی<sup>(۲)</sup> و شریان زیر بغلی<sup>(۳)</sup> در سطح عقبتری واقع است و بعد در ناودان زنداعلائلی استخوان بازو واقع در خلف استخوان بین اتصالات دو عضله پهن داخلی و پهن خارجی وارد گردیده و با شریان بازوئی عمقی همراه می باشد سپس تقریباً ده سانتی متر بالای فوق لقمه<sup>(۴)</sup> از دیواره لیفی بین عضلانی خارجی عبور می کند و در سطح قدامی بازو ظاهر می گردد و در ناودان دوسری خارجی چین آرنج سیر می کند و در حدود خط بین مفصلی آرنج یا کمی پائینتر به دو شاخه انتهائی قدامی

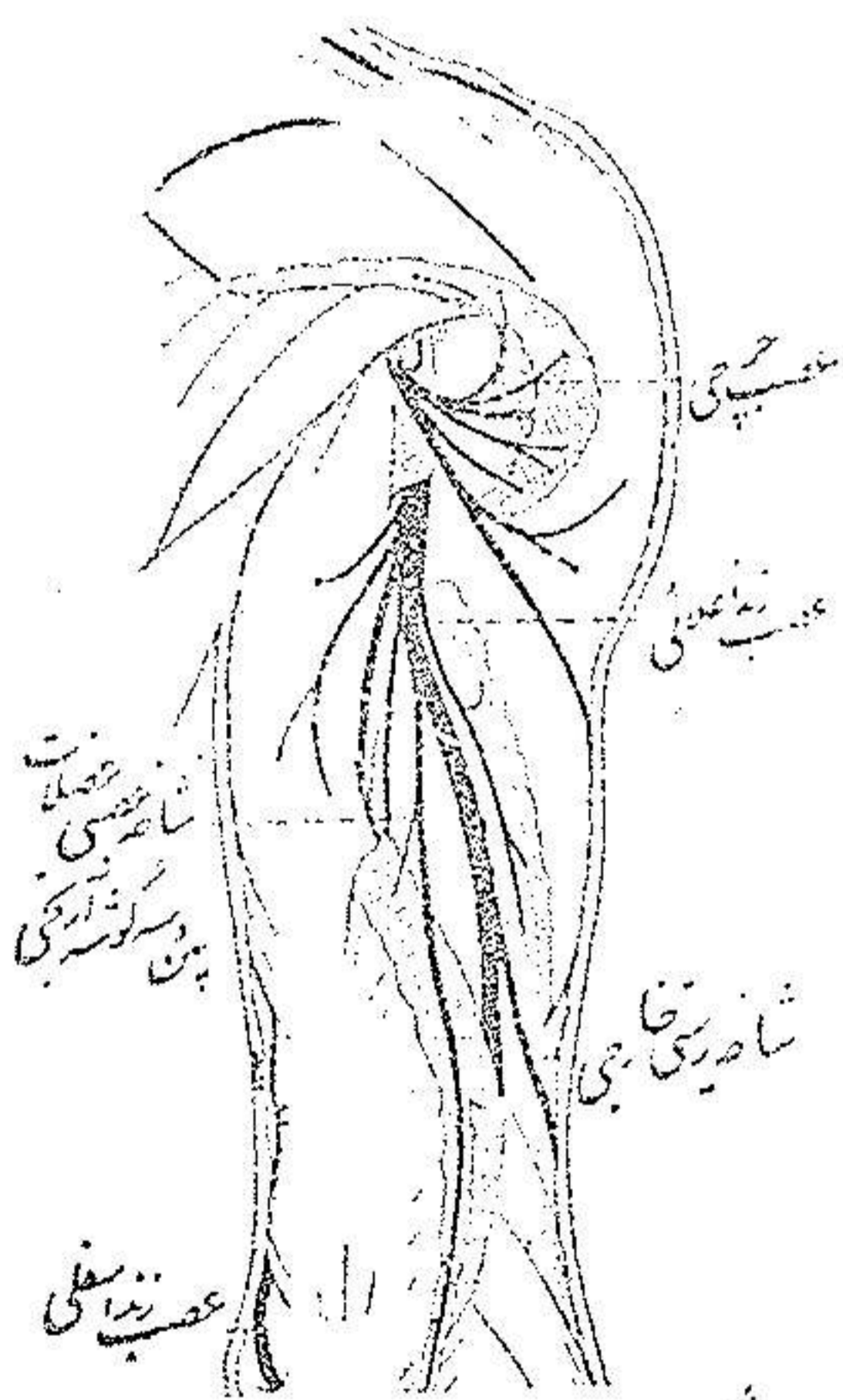
و خلفی منشعب می گردد. (شکل یک)

**شاخه های جانبی - اولین شاخه ای که**

از عصب زنداعلائلی جدائی شود شاخه پوستی داخلی است که بیوست ناحیه خلفی داخلی بازو میرود. این شاخه بمحض اینکه عصب زنداعلائلی به ناودان پیچ خوردگی استخوان بازو وارد میشود از آن جدا می گردد.

۲- عصب سردر از عضله سه سر بازو

بلافاصله در زیر شاخه پوستی داخلی ظاهر میشود - شاخه های عصبی عضلات پهن داخلی و پهن خارجی و سه گوشه آرنجی در انتهائی فوقانی ناودان زنداعلائلی جدا میشوند.



شکل ۱ - عصب زنداعلائلی در بازو

۳- شاخه پوستی خارجی - که در سطح خلفی ساعد منتشر میشود (شکل ۸)

در ثلث تحتانی ناودان پیچ خوردگی قبل از آنکه عصب زنداعلائلی بسطح قدامی بازو برود جدا می گردد و عضله پهن خارجی و نیام بازوئی را در حدود اتصالات عضله برون

۱- plexus brachial ۲- nerf médian ۳- Artère axillaire

۴- Epicondyle

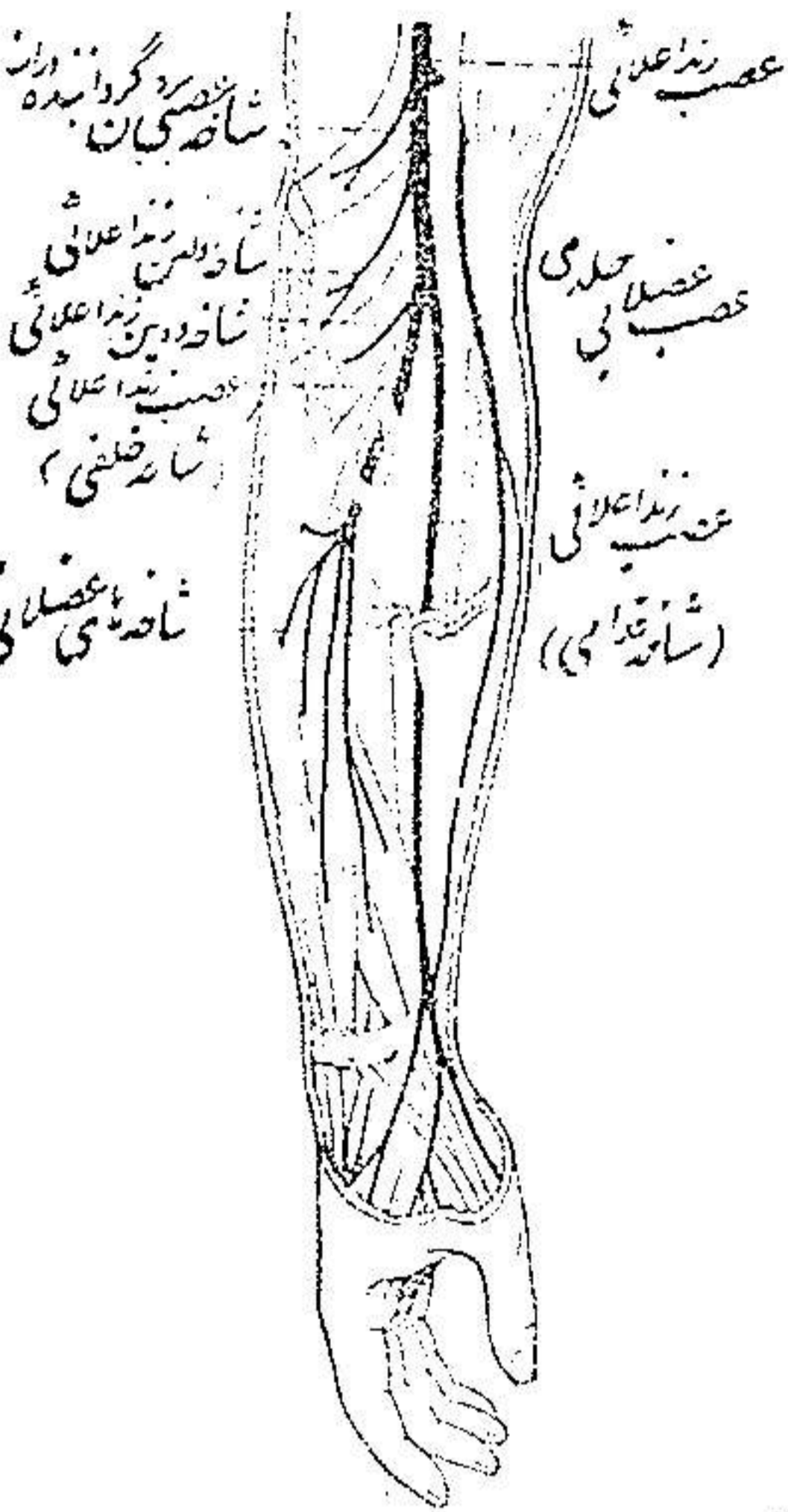
گرداننده دراز سوراخ نموده به پوست میرود (شاخه نازک و غیر ثابتی در ناودان دو سری

چین آرنج پیدا شده که به الیاف خارجی عضله بازوئی قدامی میرود) (شکل ۲)

۴ - عصب عضله برون گرداننده دراز به محض اینکه عصب زند اعلائی به ناودان دو سری خارجی چین آرنج وارد شود ظاهر میگردد و عصب عضله اولین زند اعلائی کمی پائین تر بوجود میآید .

شاخه های انتهائی - ۱ - شاخه قدامی یا حسی (شکل ۸ و ۹) ابتدا زیر عضله برون گرداننده دراز واقع است و در سطح قدامی ساعد پائین میرود و نصف خارجی پوست پشت دست را عصب میدهد .

۲ - شاخه خلفی یا حرکتی - درشت تر از شاخه قدامی است و در حدود دو سانتیمتر



شکل ۲ - عصب زند اعلائی در ساعد و دست

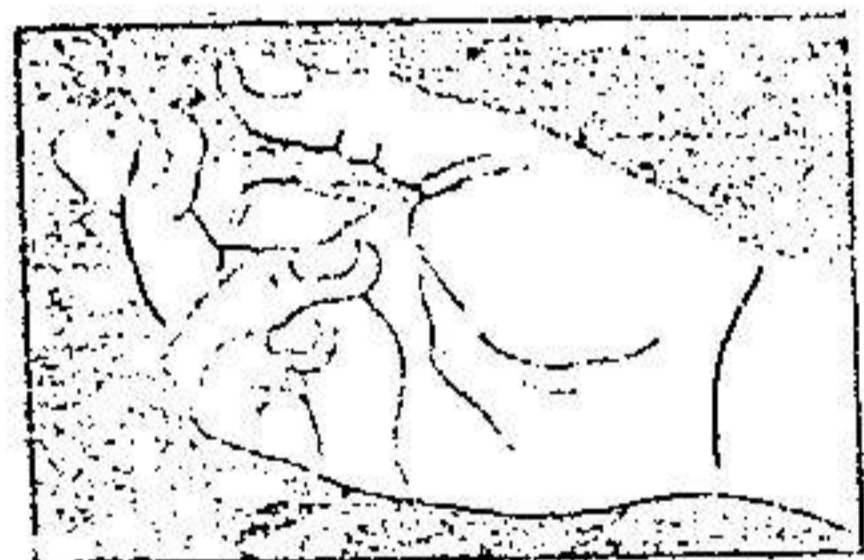
پائین خط بین مفصلی آرنج در ضخامت عضله برون گرداننده کوتاه وارد شده و در سطح خلفی ساعد بین دو طبقه عضلانی سطحی و عمقی قرار میگیرد . این شاخه قبل از ورود به عضله برون گرداننده کوتاه و دور زدن گردن استخوان زند اعلائی يك رشته به عضله دومین زند اعلائی میفرستد و در زیر عضله برون گرداننده کوتاه دو یا سه شاخه حرکتی بسایر عضله میفرستد و بالاخره سایر عضلات طبقات سطحی و عمقی خلف ساعد را عصب می دهد .

فیزیولوژی طبیعی و مرضی عضلاتی که از عصب زند اعلائی عصب میگیرند دوشن دو بولنی<sup>(۱)</sup> بوسیله الکتریسته هر يك از عضلات را تحریك نموده و در جای دیگر صغر تدریجی عضلات را در کود کان و اشخاص بالغ مشاهده کرده و شالوده

فیزبولوژی طبیعی و مرضی عضلات را بقسمی ریخت که تقریباً در تمام حالات باحقیقت و فوق داده است.

قبل از شناسائی بحالات مخصوصی که دست بعد از فلج يك عصب بخود میگیرد لازم است وضعیت دست را در حال سلامت و استراحت شناخته و مشاهده کرد.

**وضع قرار گرفتن دست در حالت طبیعی** - ساعد را در سطح افقی قرار داده تا عضلات در حال استراحت کامل باشند. مچ دست مختصری در حال تا شدن<sup>(۱)</sup> و درون گرداندن قرار میگیرد بطوریکه دست بطرف کنارزند اسفلی متوجه است. انگشتان بر روی استخوانهای کف دست تا شده اند. بندهای انگشتان نیز در رویهم تا شده و مخصوصاً بند دوم بر روی بند اول بیشتر تا میباید و از انگشت سبابه بطرف انگشت کوچک تا شدن بندها بتدریج شدت مییابد. شست دست علاوه بر مختصر درجه تا شدن بندها بر روی هم بطور وضوح برابر یکی از انگشتان قرار میگیرد. (شکل ۳)



از مراتب بالا چنین نتیجه گرفته میشود که در حالت طبیعی نیروی عضلات تا کننده و درون گرداننده دست ما فوق نیروی عضلات باز کننده است چنانکه میدانیم عصب زنداعلائمی عصب عضلات باز کننده است و بطوریکه ذکر شد در بازو

شکل ۳ - وضع قرار گرفتن طبیعی دست در حال استراحت

عضله سه سر بازو (سردرازو پهن داخلی و پهن خارجی) و سه گوشه آرنجی و در ساعد عضلات باز کننده مشت و انگشتان را عصب میدهد.

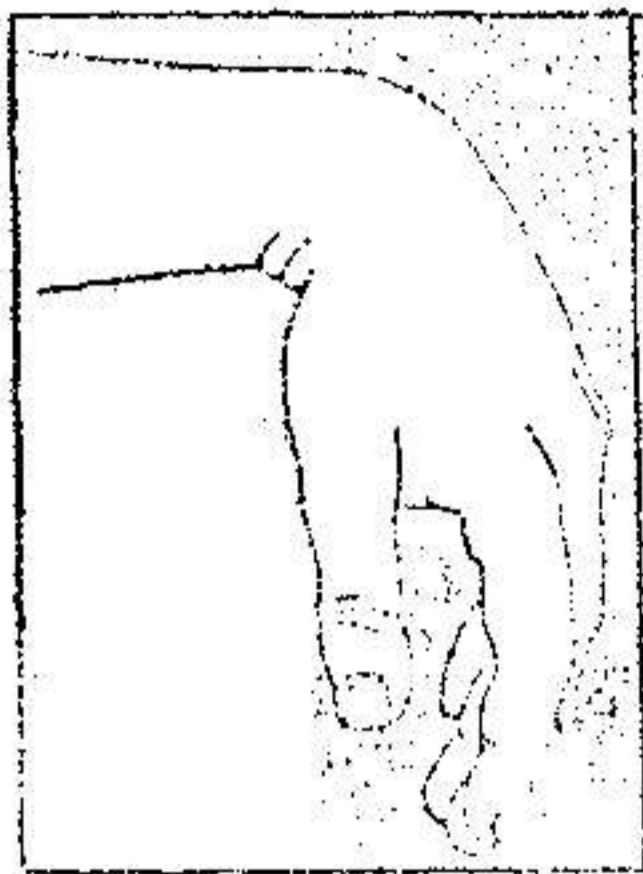
**وضع قرار گرفتن دست پس از فلج عصب زنداعلائمی** - در این موقع فوراً دست و انگشتان سقوط نموده و نسبت به ساعد بیائین میافتند. بعضی از زخمیها اظهار میکنند که بمحض زخم برداشتن این عصب انقباضی شدید عضلات تا کننده انگشتان را احساس کرده اند. (شکل ۴)

دست و بندهای اول انگشتان که تا شده اند دیگر با کوچکترین انقباضی همراه

نیستند و میتوان دست را به آسانی و بدون هیچگونه مقاومت عضلانی به حالت طبیعی رجعت داد.

### فیزیولوژی طبیعی و مرضی عضلات

عضله سه سر بازو - این عضله به قوت ساعد را در امتداد بازو میگستراند.



شکل ۴ - وضع قرار گرفتن دست در فلج عصب زنده اعلائی (بست افتاده)

از تجربیات دوشن چنین نتیجه گرفته میشود که عمل سر دراز عضله سه سر به سبب غیر ثابت بودن اتصال فوقانی نسبت به دو سر دیگر عضله ضعیفتر است و پهن داخلی یا پهن خارجی به تنهایی عمل این عضله را میتواند تأمین کند ولی وقتی که عضله سه سر کاملاً

فلاج باشد عضله سه گوشه آرنجی به تنهایی مانند عضله سه سر باز کننده ساعد می گردد (شکل ۵).

چنانکه زخم در منطقه خلفی بازو مستقیماً به الیاف عصبی تمام سرهای عضله سه سر اصابت کند بقسمی که تنه عصب زنده اعلائی سالم بماند عدم کفایت گسترشی ساعد بر بازو را همیشه به آسانی نمیتوان تشخیص داد و بیمار را و این که وزنه سنگینی هم در دست داشته باشد میتواند ساعد را به تناوب تا کرده و باز نماید ولی چنانچه ساعد را روی بازو تا نموده و آرنج را بقدر کافی بلند نمائیم به قسمی که ساعد و دست فقط در اثر قوه ثقل در حالت ناشدن قرار گیرند دیگر شخصی قادر به باز کردن این ساعد نخواهد بود طریقه دیگر برای تشخیص فلج عضله سه سر در صورتیکه آرنج به حالت باز شدن (۱) باشد - دست بیمار را گرفته ساعد را بر روی بازو خم میکنیم - در این موقع بیمار نمیتواند ناشدن ساعد را با قوت جلو گیری نموده و مقاومت کند.

هر گاه زخم در زیر بغل به عصب زنده اعلائی اصابت کند تمام عضله سه سر فلج



میکند و دست بین دو حالت برون گرداندن و درون گرداندن قرار میگیرد لذا برای تشخیص سلامتی و یا فلج عضله برون گرداننده دراز دست بیمار را در حالت درون گرداندن گزارده و به بیمار گفته میشود ساعد را با قوت و به تناوب روی بازو تا کند. در این هنگام بایک دست ناشدن ساعد را ممانعت کرده و با دست دیگر لاینقطع جسم عضلانی را لمس میکنیم در صورتیکه زخم در بالای رشته عصب برون گرداننده دراز باشد ناشدن ساعد فقط مربوط به انقباض عضلات دو سر و بازوئی قدامی است و در اینموقع طناب برجسته ای که عضله برون گرداننده دراز در حال سلامت زیر پوست چین آرنج نشان میدهد دیگر مشهود نیست و بعلاوه کمترین نیروی عضلانی در آن عضله احساس نمیگردد

**عضله برون گرداننده کوتاه** - این عضله برون گرداننده مستقلی است

در فلج عصب زنداعلائی حرکت برون گرداندن ساعد از بین میرود ولی این حرکت در موقع تا کردن آرنج بوسیله عضله دوسر که تا کننده و برون گرداننده خوبی است تامین میگردد و در هنگام باز شدن آرنج عضلاتی که شانه را بطرف خارج میگرددانند بخصوص عضله تحت خاری<sup>(۱)</sup> عمل برون گرداندن را یاری میکنند.

**عضلات اولین زنداعلائی و دومین زنداعلائی و زنداسفلی خلفی**  
انقباض این سه عضله دست را در امتداد ساعد می گستراند دومین زنداعلائی فقط دست را روی ساعد باز میکند - اولین زنداعلائی دست را باز کرده و بطرف خارج میبرد زنداسفلی خلفی دست را باز کرده و بطرف داخل کشاند.

عمل اولین زنداعلائی مهمتر از عمل زنداسفلی خلفی است وقتی که شخصی دست را با قوت باز میکند هر سه عضله نامبرده بالا منقبض میشوند و در زخم عصب زنداعلائی غالباً فلج سه عضله با هم توأم است فقط در موقعیکه زخم در ساعد و در پائین شروع اعصاب مخصوص يك یا هر دو عضله زنداعلائی شاخه خلفی عصب زنداعلائی اصابت کند فلج جدا گانه آنها دیده میشود - همچنین بندرت در زخم جزئی عصب زنداعلائی در حدود شبکه بازوئی فلج جدا گانه این عضله نیز دیده شده است.

برای تشخیص فلج عضلات باز کننده دست باید آرنج و ساعد بیمار را ثابت و متکی بر روی میزی نگاهداشت در حالیکه دست آزادانه آویزان و در حال درون

گرداندن قرار گیرد - حال اگر بیمار سعی کند دست را بقوت باند کرده بحالت باز شدن قرار دهد در لمس سه عضله نامبرده در قسمت فوقانی و خلفی ساعد کمی در داخل عضله برون گرداننده دراز و کنار خارجی استخوان زند اعلی بجز يك ككش نیامی بازو کوچکترین انقباضی حس نمیگردد و تره ایشان در پشت میچ دست در هیچ لحظه ای بر آمده نمیشود در صورتیکه عضلات تا کننده دست وانگشتان باقوت منقبض میشوند برای تحقیق از بین رفتن حرکات طرفی میچ دست که در حالت سلامت بوسیله اولین زنداعلائمی و زند اسفلی خلفی صورت میگیرد باید عمل آرنج را خنثی کرد یعنی ساعد را روی میز ثابت نموده و دست را عوض آویزان در حالت افقی نگاه میدارند زیرا که دوشن ثابت کرده است که حرکات طرفی به نسبتی که میچ تا میگردد رو به نقصان میرود. بعلاوه همین مصنف حرکات طرفی میچ مربوط به عمل دور کننده عضله کف دستی بزرك<sup>(۱)</sup> و عمل تزدیک، کننده عضله زند اسفلی قدامی راچندان مورد توجه و اهمیت قرار نمیدهد.

**باز کننده های انگشتان - باز کننده مشترك انگشتان و باز کننده مخصوص**

انگشت سبابه و باز کننده مخصوص شست :

باز کننده های انگشتان فقط اولین بند انگشت را روی کف دست باز کرده و میگستراند - در صورتیکه باز شدن بندهای دوم و سوم انگشتان مربوط به عضلات بین استخوانی<sup>(۲)</sup> و گرمی شکل<sup>(۳)</sup> میباشد بنابراین هنگامیکه بیمار مبتلا به فلج عصب زند اعلائمی با زحمت موفق به باز کردن و گسترش بند دوم و سوم انگشتان میگردد ابداً ارتباطی به ترمیم عصب زند اعلائمی ندارد. (شکل ۶ و ۷)

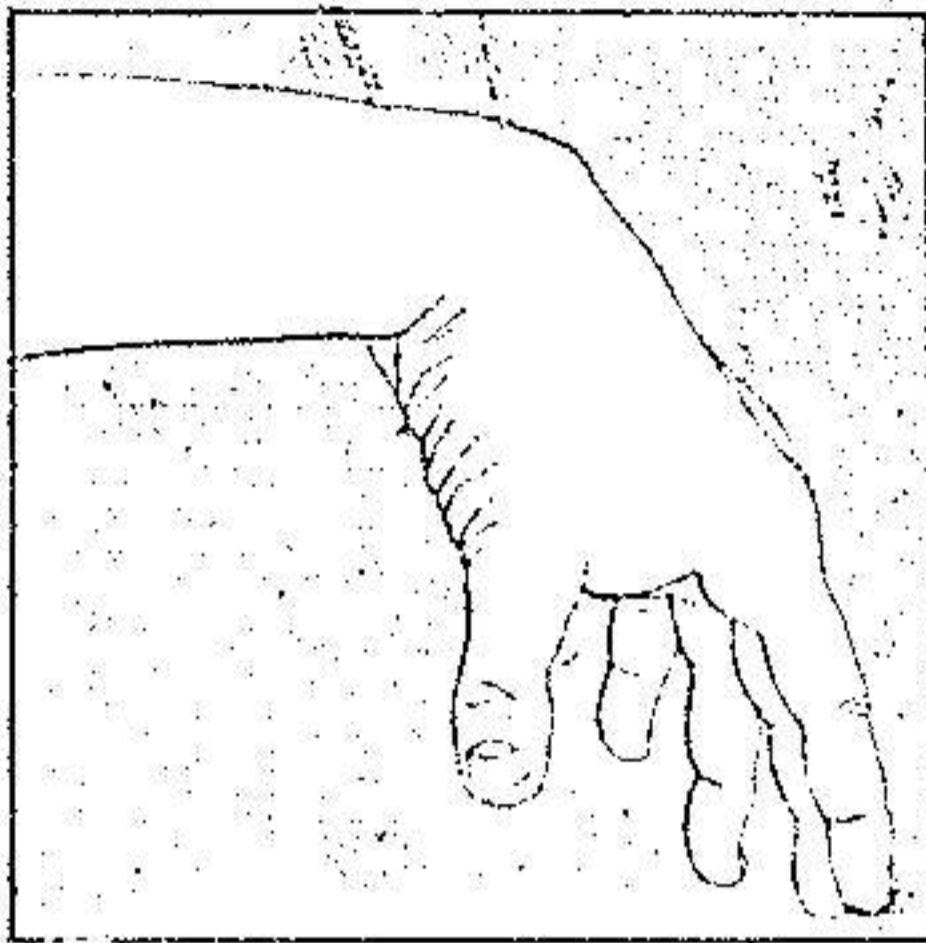
برای تشخیص بیحرکت بودن اولین بند انگشتان - ساعد بیمار را روی میزی نگاهداشته و دست را بحالت نیمه باز شدن قرار میدهیم اگر باز کننده های انگشتان فلج باشند بیمار بحرکت دادن بند اول انگشتان موفق نمیگردد.

**باز کننده های دراز و کوتاه شست و دور کننده دراز شست - باز کننده**

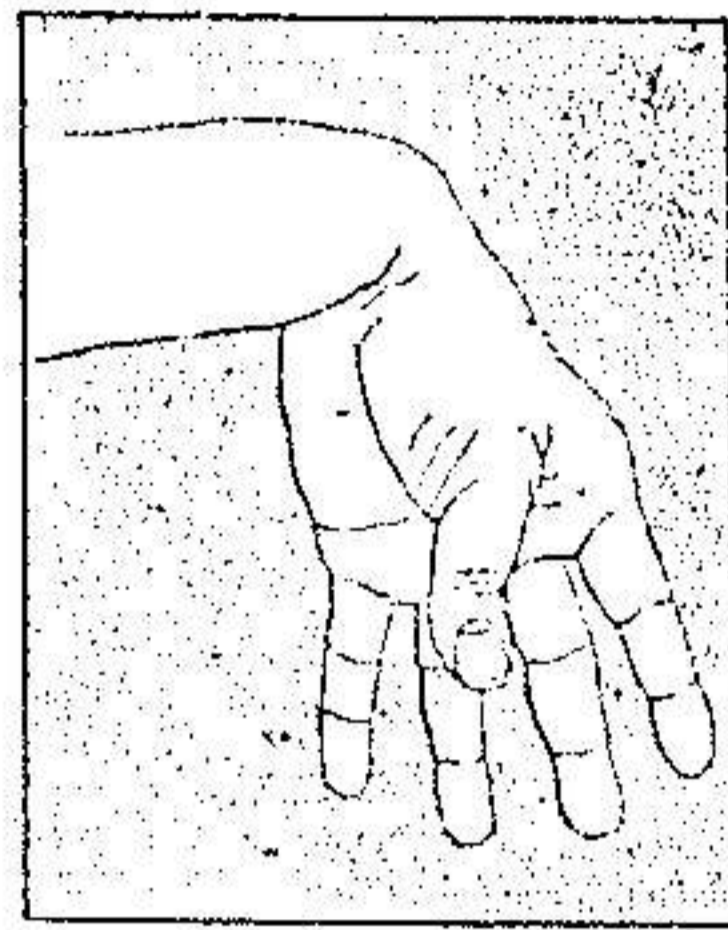
دراز شست دو بند شست را گسترده و ضمناً دست را کمی بحالت باز شدن قرار میدهد



باز کننده کوتاه شست تنها عضله دور کننده مستقیم اولین استخوان کف دست میباشد و دور کننده دراز شست عضله ایست قوی و دراز که بقاعده اولین استخوان کف دست اتصال دارد و این استخوان را بطور مایل بخارج و جلو میبرد و بعلاوه انقباض کامل آن دست را تا کرده و بخارج خم مینماید .



شکل ۶ - فلج زنده اعلائی



شکل ۷ - فلج زنده اعلائی

شکل ۶ - حالت دست انگشتان موقعی که بیمار میخواهد شست را باقوت از انگشتان دیگر دور کند

و شکل ۷ - حالت دست در هنگامیکه بیمار میخواهد انگشتان را باقوت باز کند باز شدن بندهای دوم و سوم انگشتان بسبب سالم بودن عضلات بین استخوانی صورت میگیرد ولی باز شدن بند اول انگشتان روی کف دست غیر ممکن است

باید دانست که در این هنگام عینله زند اسفلی خلفی با آن عضلات همکاری کرده

و منقبض شده دست را ثابت نگاه میدارد .

در فلج عصب زند اعلائی باز شدن و دور شدن شست غیر ممکن میگردد و تمام سعی بیمار بواسطه عمل عضلات بر آمدگی خارجی کف<sup>(۱)</sup> شست را بقوت بطرف کنار زند اسفلی دست میبرد و ضمن این آزمایش وترهای انفیه دان تشریحی<sup>(۲)</sup> بهیچوجه زیر جلد بر آمده و نمایان نمیگردد . (شکل ۷)

عضلاتی که اعصابشان مورد اصابت واقع نشده - بعضی از عضلات که از اعصاب میانی و زند اسفلی عصب میگیرند با اینکه در منطقه عصب زند اعلائی نیستند و سالم اند

معدالك ضعيف شده و در موقع انقباض نظم طبیعی خود را از دست میدهند. مثلاً عضلات تا کننده در اثر تابودن دائمی دست و بنداول انگشتان روی ساعد خوب عمل نمیکنند و بعقیده دوشن وضع تابودن دست سبب کوتاه شدن عضلات و دشواری عمل آنها میگردد و مجروح نمیتواند مشت خود را بسته و بندهای انگشتان را کاملاً تا کنند؛ مخصوصاً سومین بند انگشت بسختی تا شده و گاهی اصلاً حرکت نمیکند و انگشت شست مقابل انگشت سبابه قرار ندارد و بیمار برای تا کردن انگشتان ناچار است با دست سالم شست را از جلوی سایر انگشتان پس بزند.

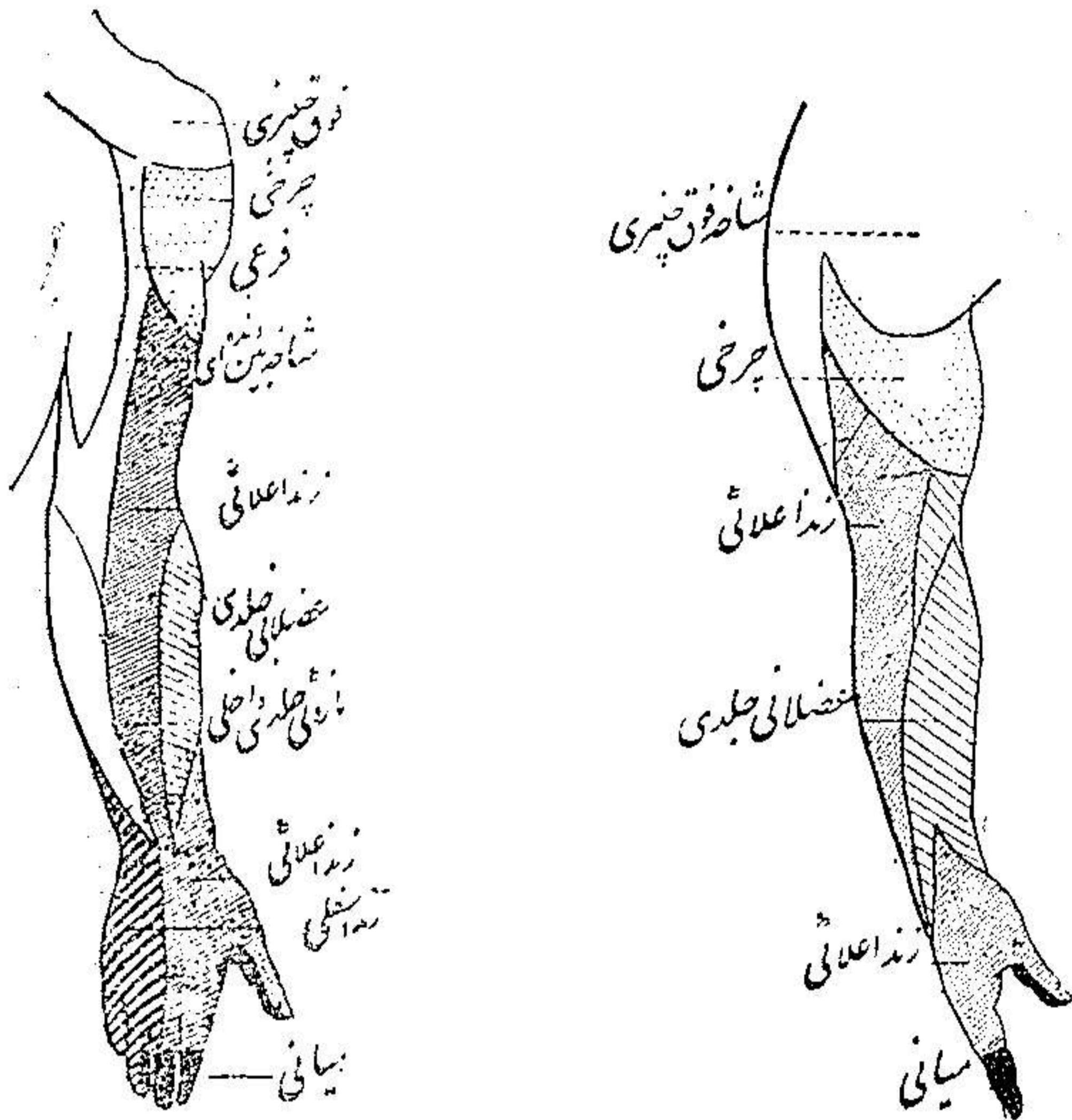
عضلات بین استخوانی بسختی انگشتان را بیکدیگر نزدیک کرده و با از هم دور میکنند مگر اینکه دست را بطور مسطح روی میزی قرار داده و اولین بندهای انگشتان گسترده باشند؛ بالاخره عمل باز شدن شست و حرکت متقابل آن با انگشتان بطور ناقصی انجام میگردد.

**صغر عضلات** - صغر عضلات باز کننده را در ماه دوم و سوم فلج باید با دقت نگریند زیرا که ارتباط کامل با اهمیت زخم دارد.

در موقع قطع کامل عصب و خوردن و فاسد شدنش در اثر فشار هفت الی هشت ماه پس از زخم برداشتن بقدری صغر عضلات شدت مییابد که پوست و نسج سلولوی تحت جلدی بسطح خلفی استخوانهای ساعد چسبیده بدون آنکه اثری از عضلات باز کننده باقی باشد. **علائم حسی** - این علائم باید بدقت و ملایمت جستجو شود زیرا که عصب زند اعلائی دارای شخصیت حرکتی است و علائم حسی آن باسانی مشهود نمیشوند. یا اینکه منطقه حسی عصب زند اعلائی (شکل ۸ و ۹) طبق نقشه کلاسیک نسبت بسایر اعصاب بازو وسعت بیشتری دارد معدالك از نظر مرض حتی در موقعیکه عصب زند اعلائی کاملاً قطع شده باشد علائم حسی کم و محدود اند.

در زخم این عصب در ثلث میانی بازو که غالباً اتفاق می افتد رشته پوستی داخلی این عصب سالم مانده و برخلاف رشته پوستی خارجیش غالباً مورد اصابت قرار میگردد.

زخم الیافی که شاخه حسی قدامی عصب زند اعلائی را تشکیل میدهند باید با علائم حسی مشخصی همراه باشد.



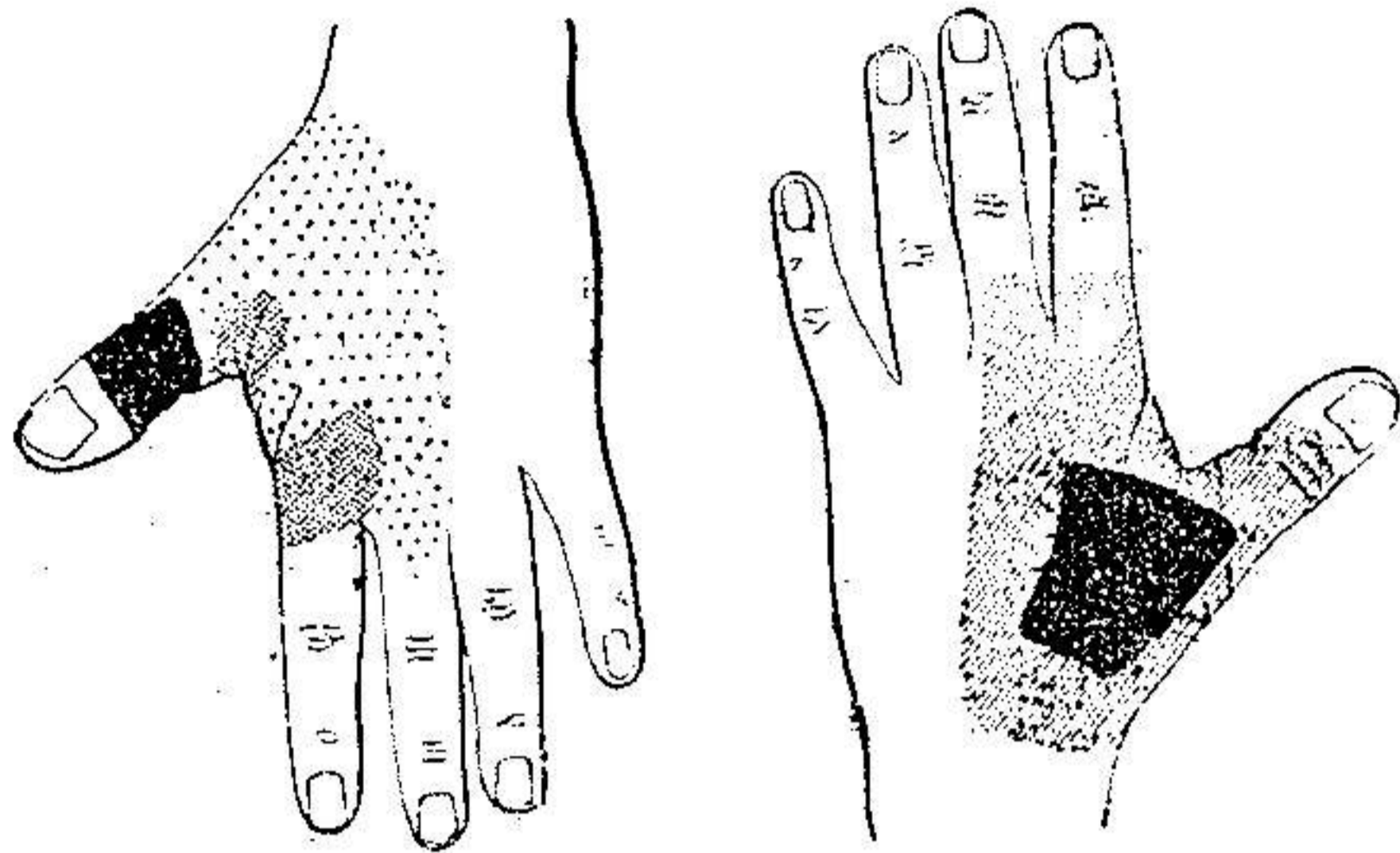
شکل ۱ - منطقه حسی محیطی اندام بالائی (سطح خارجی) - شکل ۲ - منطقه حسی محیطی اندام بالائی (سطح خلفی)

بیمار در پشت اولین فضای بین استخوانی و سطح پشتی انگشت شست مختصر بی حسی احساس میکند و بندرت توجه را بمنطقه نامحدودی واقع در قسمت خلفی و فوقانی ساعد جلب مینماید.

بی حسی نسبت به حرارت غالباً کامل است - بعضی از اوقات در این بی حسی کمی تأخیر وجود دارد. (شکل ۱۰ و ۱۱)

باید دانست در منطقه‌ای که بیمار حرارت را بد حس میکند و یا اصلاً حس نمیکند حس لمس باقی است مثلاً با تماس لوله آب گرم بیمار بجای گرم احساس لمس

میکند و همچنین احساس سوزن زدن وجود دارد و در منطقه خیلی کوچکی بجای حس سوزن زدن احساس لمس میشود و سبب اصلی اینست که عصب زند اعلائی شامل مقدار کمی از الیاف حسی است و این الیاف کاملاً در سطح اپیدرم منتشر میشوند بطوریکه حس نسج عمقی پوست مربوط با اعصاب دیگر است.



شکل ۱۰ و ۱۱ - دو حالت از ضایعات حسی که غالباً پس از قطع کامل عصب زند اعلائی دیده میشود

رنگ سیاه - بی حسی مطلق باستثناء سوزن زدن عمیقی بشکل حس لمس ظاهر میگردد. هاشور - کم حسی کامل نسبت بسوزن زدن - بی حسی سطحی نسبت به گرما و سرما و لمس. نقطه چین - کم حسی مختصر نسبت به گرما و سرما و لمس

بعقیده بلنکی<sup>(۱)</sup> حس عمقی در منطقه زند اعلائی دست مربوط به عصب میانی است. بعلاوه در این منطقه در نسج سطحی و نسج عمقی باید پیوند و کمک اعصاب دیگر را نیز در نظر گرفت.

معمولاً در فلج زند اعلائی اختلال حس عمقی وجود ندارد - حس وزن از بین نرفته و حس استخوانی در بندهای انگشت شست مختصری کم شده است و این بیحسی برای اولین استخوان کف دست و زائده نیزه‌ای<sup>(۲)</sup> استخوان زندا علی کمتر است و غالباً هیچ اختلال حسی استخوانی در دومین و سومین استخوان کف دست و بندهای اول انگشتان سبابه و وسطی وجود ندارد.

بیمار بندرت اختلالات حسی را خود بخود احساس میکند. بجز درد شکستگی استخوان بازو و یا جوش خوردگی استخوان های آرنج و درد جای زخم رنج دیگری ندارد.

در پنج درصد حالات حس سوزش و ناراحتی عصبی در منطقه شاخه جلدی خارجی یعنی در سطح خلفی ساعد و پشت شست وجود دارد که در هوای مرطوب و راه رفتن و حرکت دادن دست احساس میشود که معمولاً پس از چندماه از بین میرود معذالك تا ۱۸ ماه پس از زخم عصب نیز دیده شده است.

بندرت در یکصدم حالات درد حاد سوزنده ای شبیه به دردی که در زخم عصب میانی دیده میشود احساس میگردد.

در یکی از حالات که بندرت اتفاق می افتد درد سوزنده شدیدی در پشت دست حس میشود و زخم عصبی در اینصورت در زیر بغل و همراه با زخم عصب عضلانی<sup>(۱)</sup> جلدی بوده است.

در غالب بیماران در هنگام فلج و زمان ترمیم عصب نقاط متعدد دردناک در محل شکستگی استخوان بازو و وقتیکه عصب کاملاً قطع نشده در ناحیه سر استخوان زنداعلی و در طول سطح خلفی ساعد در مسیر رشته جلدی خارجی عصب زنداعلائی احساس میشود. **رفلکس های ضریعی و وتری<sup>(۲)</sup>** - امتحان رفلکس باید با رفلکس طرف سالم مقایسه شود.

**رفلکس نیزه ای زنداعلائی<sup>(۳)</sup>** - بعضی از اوقات بکلی از بین رفته و منفی است. در اینصورت نه تنها عضله برون گرداننده دراز ( زخم در بالای پیدایش شاخه حرکتی این عضله است) بلکه عضله دوسر نیز بهیچوجه منقبض نمیشوند فقط انگشتان دست کم و بیش تا شده و گاهی با تا شدن مشت دست همراه است.

منفی بودن این رفلکس مخصوصاً در مواقعی که زخم بسیار وسیعی در جسم عضله دوسر وارد آمده هویدا میگردد و همراه با بیحسی مختصر زائده نیزه ای زنداعلی میباشد.

در حالت دیگر رفلکس نیزه‌ای زنده اعلائی نقصان پیدا میکند ولی غالباً این رفلکس شدیداً بوده و از طرف سالم شدیدتر است و در اینصورت فقط عضله دوسر منقبض میشود.

هر گاه رفلکس نیزه‌ای زنده اعلائی منفی باشد پس از براد افتادن برون گرداننده دراز فوراً ترمیم نمیشود و در هنگامیکه عضله اخیر از نظر حرکتی و الکتریکی بر راه افتاده پس از ضربت و دق بر روی زائده نیزه‌ای انقباض آن با کمی تأخیر انجام میشود.

رفلکس زنده اسفلی درون گرداننده<sup>(۱)</sup> گاهی شدت مییابد.

رفلکس سه‌سری - وقتیکه زخم خیلی بالا باشد این رفلکس از بین رفته و هر گاه زخم در ثلث میانی استخوان بازو باشد گاهی طبیعی و زمانی شدید است ولی غالباً نقصان پیدا میکند بخصوص که زخم در این عضله باشد.

رفلکس ایدئوموسکولر به نسبت صغر عضله نقصان میپذیرد.

**اختلالات عروقی و ترشحی** - غالباً وجود ندارد مگر آنکه زخم در عصب دیگری باشد و یا آنکه زخم مفصل و مهمی در عروق و استخوان و عضلات باشد.

گاهی از اوقات که دست متورم است مربوط به عدم فعالیت عضلات باز کننده است که دوران خون را در مراجعت دادن بقلب بطئی مینماید.

**اختلالات تغذیه‌ای** - این اختلال در هنگامیکه زخم عصب با زخم عروقی همراه باشد مشاهده میگردد.

گاهی دسکو اماسیون<sup>(۲)</sup> ایدرم در اولین فضای بین استخوانی پشتی دیده میشود - نیازك شدن نسبی دست فلج شده مربوط به بیحرکت بودن دست و کشش شست بطرف کف دست میباشد - د کالسیفیکاسیون استخوانی فوق‌العاده کم است.

ایجاد غده و برآمدگی استخوانهای ردیف دوم میچ دست در اثر اتساع رباطها و ضخامت غلافهای زلالی<sup>(۳)</sup> و وترهای باز کننده است شدت و ضعف سقوط و افتادن دست که از علائم خاص فلج زنده اعلائی است ارتباط مستقیم با صغر عضلات و اتساع رباطهای میچ دارد.

### ترمیم حرکتی (۱)

در موقع ترمیم عصب زندااعلائی اولین عضلاتی که شروع بانقباض میکنند عضلات زندااعلائی است.

در تحقیق رجعت انقباض ارادی باید کمک سایر عضلات را بکلی کنار گذاشت زیرا که باید دانست که هر چه ناراحتی بیمار در اثر فلج زندااعلائی زیاد باشد معذالک با همین دست کار کرده و حتی لباس میپوشد و چنگال و قلم بدست میگیرد. بنابراین ساعد فلج شده را کاملاً در روی میز بیحرکت نموده همینکه بیمار مشغول باز کردن دست و انگشتان میگردد عضلات بازکننده را با دقت لمس میکنیم.

بطوریکه دوشن میگوید باید در نظر داشت که باز کردن ارادی انگشتان روی استخوانهای کف دست در حالت طبیعی همراه با انقباض همکاری (۲) غیر ارادی تاکنندههای دست میباشد لمس عضلات از لحاظ سیر بیماری اهمیت فوق العاده دارد زیرا در موقعیکه بیمار سعی میکند دست خود را حرکت داده و باز کند اگر عضلات بازکننده سخت شوند نشانه بهبودی است و میتوان گفت که مبدأ موفق بحرکت دادن دست میگردد. (سخت شدن عضلات را با کشش نیامی نباید اشتباه کرد) و ضمناً موقعیکه بیمار چندین بار دست خود را حرکت میدهد و ترهای عضلات زندااعلائی را نیز در میچ دست باید لمس نمود.

برای تحقیق بر افتادن عضلات زندااعلائی آرنج بیمار را روی میزی گذارده و ساعد را قائماً نگاه میداریم و دست را که افتاده است در امتداد ساعد قرار میدهیم چنانکه عضلات زندااعلائی در حال ترمیم باشند بیمار چند ثانیه ای موفق بر است نگاه داشتن دست میگردد و بلافاصله دست با ملایمت افتاده و سقوط میکند پرفسور پیتز (۳) در راپورتی که به سوئیسته نورولوژیک فرستاده علائمی که نشانه ترمیم حرکتی فلج عصب زندااعلائی است بترتیب زیر شرح داده است:

۱- از بین رفتن تدریجی حالات درون گرداندن - ساعد مبتلاً بفالج زندااعلائی

دائماً در حالت درون گرداندن است اگر آنرا بحالت برون گرداندن بگذاریم فوراً مثل اینکه بوسیله فنر بحالت اولیه خود یعنی درون گرداندن برمیگردد ولی همینکه ترمیم عصب وعضله شروع میگردد باز گشت بحالت درون گرداندن خفیف گشته و بتدیج از بین میرود.

۲ - کم شدن سرعت سقوط دست بر روی ساعد دلیل زیاد شدن نیروی عضلات باز کننده است.

۳ - نقصان تا شدن الاستیک انگشتان.

۴ - بیمار که در حالت درون گرداندن قادر بیاند کردن دست نیست چنانکه دست را بحالت نیمه برون گرداندن بگذارد میتواند دست را بگستراند.

نظم و ترتیب ترمیم عضلات همیشه یکسان است - بدینمعنی که پس از عضلات زند اعلائی عضله باز کننده مشترك منقبض میشود.

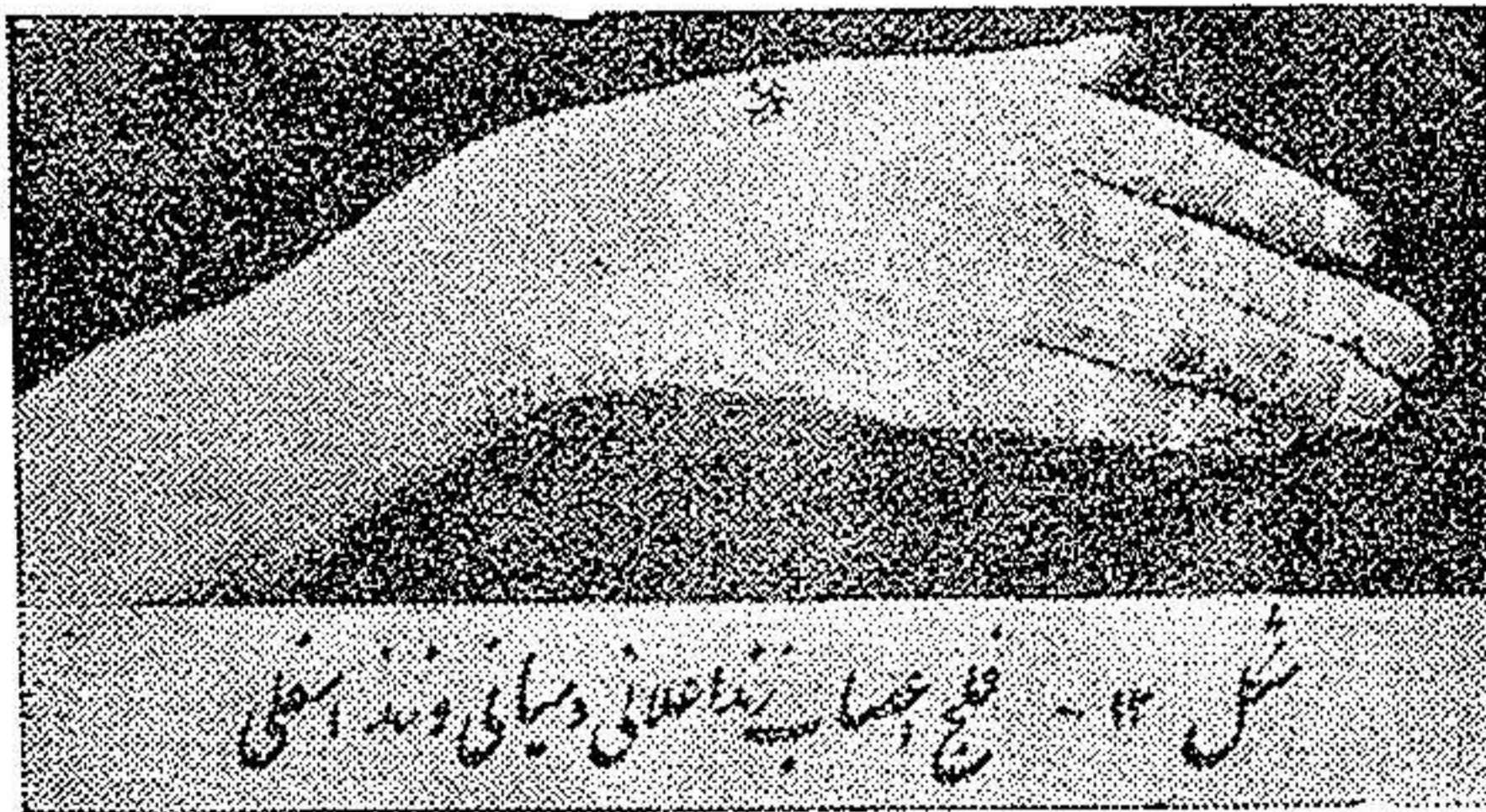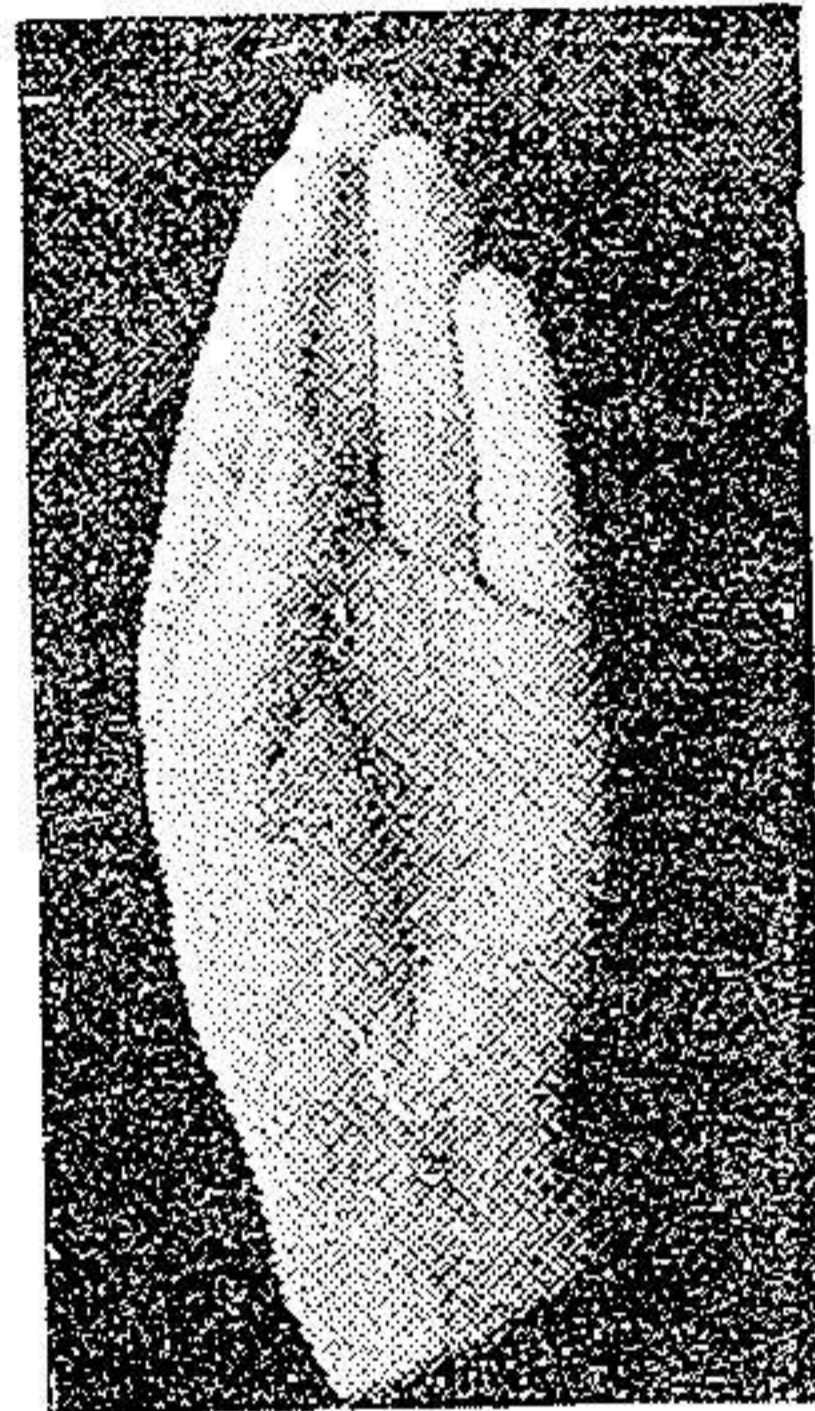
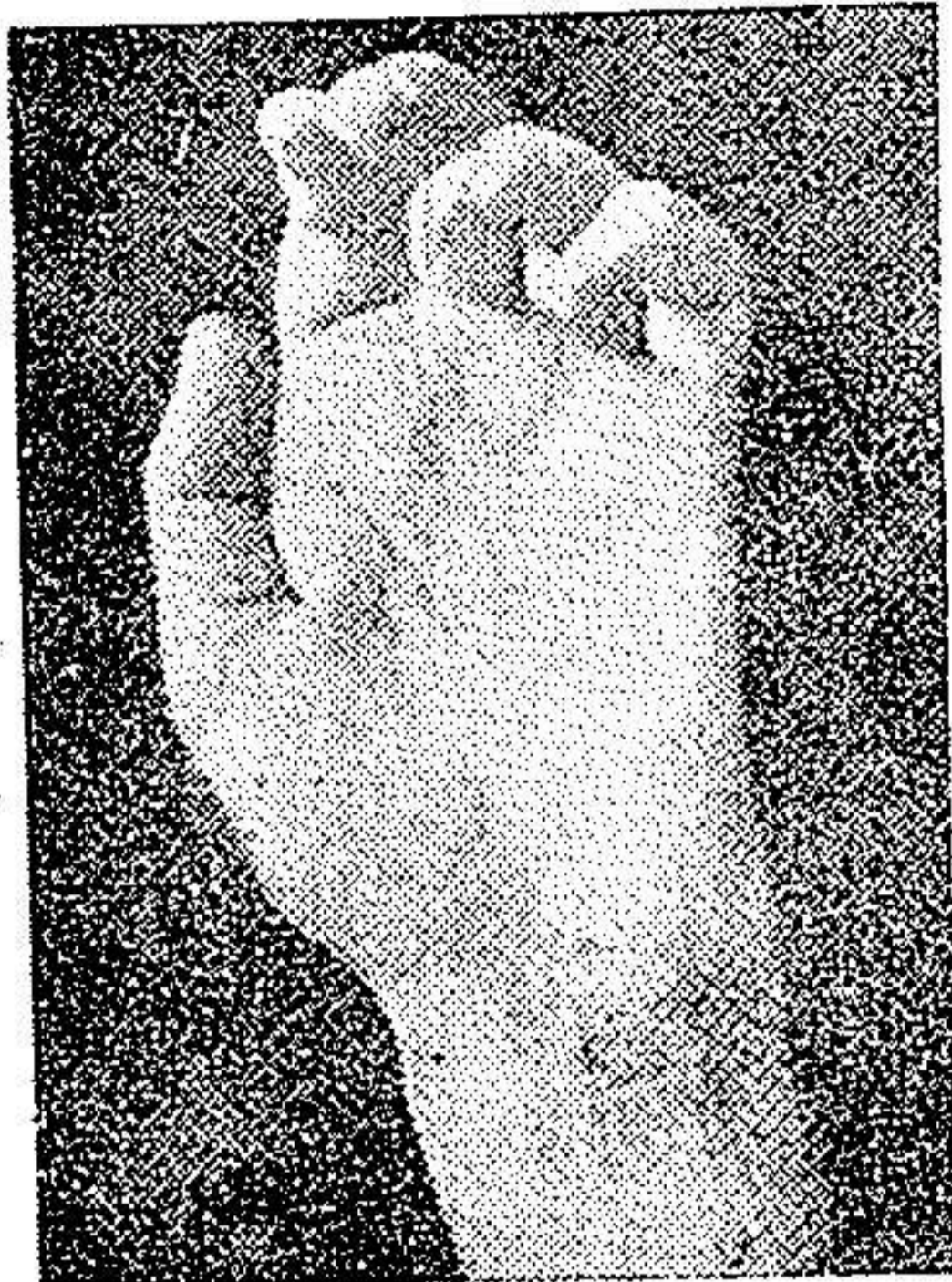
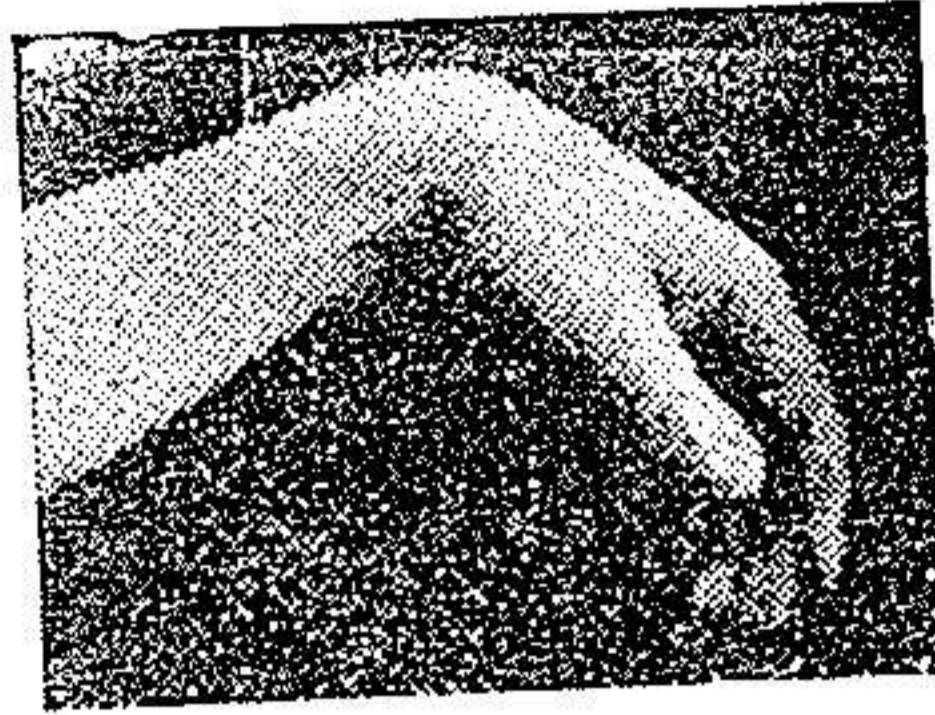

ابتدا انگشتان وسطی و خنصر و بنصر و بعد انگشت سیابه حرکات باز شدن را انجام میدهند و بعضی از اوقات بعکس ابتدا انگشتان سیابه و وسطی بحرکت درمیآیند ولی باز کننده های شست و دور کننده دراز شست بعداً ترمیم میگرددند.

معمولاً حرکات برون گرداننده دراز قبل از دور کننده دراز شست و غالباً بعد از باز کننده ها ظاهر میشود و بندرت قبل و یا بلافاصله پس از عضلات زند اعلائی ترمیم میگردد.

علائم علاج - بلند شدن و باز شدن دست و انگشتان باهم آخرین مرحله رجعت حرکات ارادی را بنظر میرساند.

چنانچه بیمار میتواند ساعد و دست و انگشتان را در سطح افقی و بحالت درون گرداندن نگاه داشته و نیز قادر باشد دست را در اینحالت بصورت برون گرداندن بچرخاند کاملاً معالجه شده است.





در بالا (طرف چپ) : فلج زنده اعلائی دست از طرف زنده اسفل دیده میشود  
 بسبب فلج عضلات باز کننده میچ وانگشتان است که دست افتاده و میچ تا شده و  
 همچنین بندهای اول انگشتان بطور وضوح سقوط کرده اند .  
 عضلات دور کننده دراز شست و باز کننده های شست فلج شده بنابراین نیروی زیاد

عضلات برآمدگی خارجی کف شست را بطرف کنار زند اسفلی کشیده و بحالت نزدیک شدن و مقابل شدن در کف دست نگاه میدارد

در بالا (طرف راست) فلج زند اعلائی - دست از طرف زندا علی دیده میشود در وسط (طرف چپ) - حالتی از شکل دردناک فلج عصب میانی (فلج در عضلات تاکننده انگشتان است)

انگشتان باز و نزدیک یکدیگرند

در وسط (طرف راست) ضایعات توام اعصاب میانی و زندا اسفلی

صغر عضلات و سخت شدن برآمدگیهای خارجی و داخلی کف دست

شست با سایر انگشتان همسطح گردیده! - کف دست وسیع شده و شبیه به دست میمون است

شست از انگشت سبابه بوسیله چین پوستی نمایانی جدا میباشد

در پائین - حالتی از شکل دردناک فلج عصب میانی همراه با بشورات اگزمائی -