

واکنش‌های ریوی و خروشی به دنبال تجویز داخل تراشه‌ای نانو ذرات دی‌اکسیدتیتانیوم

چکیده

ستار استادهادی^۱
اعظم بختیاریان^۱
یاسر عزیزی^۲
وحید نیکویی^{۱*}

۱- گروه فارماکولوژی، دانشکده پزشکی، دانشگاه علوم پزشکی تهران، تهران، ایران.
۲- گروه فیزیولوژی، دانشکده پزشکی، دانشگاه علوم پزشکی تهران، تهران، ایران.

* نویسنده مسئول: تهران، بلوار کشاورز، خیابان قدس، خیابان پورسینا، دانشگاه علوم پزشکی تهران، دانشکده پزشکی، گروه فارماکولوژی تلفن: ۰۲۱-۶۴۰۵۳۲۱۵
E-mail: nikoui@razi.tums.ac.ir

مقدمه

نانو فناوری (Nanotechnology) نه تنها در صنعت بلکه در پزشکی نیز کاربردهای فراوانی دارد، اگرچه در اغلب موارد سمیت این نانو ذره‌های قوی نادیده گرفته می‌شود. با توجه به خصوصیات منحصر به فرد فیزیوشیمیایی نانو ذرات (Nanoparticles)، ممکن است نوع سمیت آن‌ها با موادی که از نظر ساختمان شیمیایی با آن‌ها یکسان اما اندازه متفاوت دارند، فرق داشته باشد، حتی امکان دارد که

تاریخ دریافت مقاله: ۱۳۹۱/۰۸/۰۹ تاریخ پذیرش: ۱۳۹۱/۱۰/۱۱

زمینه و هدف: از مواد نانو به صورت وسیعی در زندگی روزمره استفاده می‌شود. هدف از مطالعه حاضر بررسی سمیت ریوی نانو ذره دی‌اکسیدتیتانیوم (TiO₂) در خرگوش می‌باشد.

روش بررسی: در این بررسی ۱۸ خرگوش نر به صورت تصادفی به سه گروه تقسیم شدند. گروه‌های اول و دوم ۵۰۰µl از محلول نانو دی‌اکسیدتیتانیوم با اندازه ۲۰nm را به ترتیب با دوزهای ۵۰ و ۱۰۰mg/kg به صورت تزریق تدریجی داخل نای دریافت کردند. گروه سوم فقط ۵۰µl نرمال سالین دریافت کرد. در زمان‌های قبل از تزریق و روزهای ۱۰، ۱۷ و ۲۴ پس از تزریق، از قفسه‌سینه عکس رادیوگرافی تهیه شد. در روز ۲۴ پس از تزریق، حیوانات بیهوش شده و نمونه‌گیری از خون و بافت ریه انجام گردید.

یافته‌ها: بررسی رادیوگرافی نشان داد که در گروه‌های دریافت‌کننده نانو دی‌اکسیدتیتانیوم نسبت به گروه کنترل افزایش پیش‌رونده‌ای در فیروز ریوی مشاهده می‌گردد که این رخداد در روز ۲۴ بعد از تزریق به حداکثر رسید. در بررسی میکروسکوپی، افزایش سلول‌های التهابی در بافت بینابینی ریه و هم‌چنین آمفیژم ریوی مشاهده گردید. در گروه‌های دریافت‌کننده نانو دی‌اکسیدتیتانیوم میزان آنزیم‌های کبدی، گلبول‌های سفید و هماتوکریت نسبت به گروه کنترل بالاتر بود (P≤۰/۰۵). در مورد غلظت پلاسمایی کراتینین تفاوت معنی‌داری بین گروه‌های مختلف مشاهده نشد (P>۰/۰۵).

نتیجه‌گیری: موارد فوق نشان داد که نانو ذرات دی‌اکسیدتیتانیوم قادر به ایجاد فیروز و التهاب ریوی و نیز افزایش آنزیم‌های کبدی و سلول‌های التهابی می‌باشند.

کلمات کلیدی: نانو ذرات، دی‌اکسیدتیتانیوم، تزریق تدریجی داخل نای، فیروز ریوی، پروفایل خونی، آنزیم‌های کبدی، خرگوش.

نانو ذره‌ها سمیت بیش‌تری در مقایسه با ذرات بزرگ‌تر ایجاد کنند.^۱ ذرات نانو اگرچه فواید زیادی دارند، اما می‌توانند دارای خطرات احتمالی نیز باشند، بنابراین باید مسایل مرتبط با ایمنی و خطرات احتمالی همراه با آن‌ها را نیز در نظر گرفت. ذرات نانو ممکن است سرعت جهش باکتری‌ها را افزایش دهند و تهدیدی بالقوه برای محیط زیست و سلامت انسان باشند. علی‌رغم این‌که فناوری نانو محصولات موجود را مؤثرتر و کارآمدتر می‌نماید، اندازه این ذرات می‌تواند سلامتی و محیط زیست را تهدید نماید. این ذرات از

خرگوش نر با میانگین وزن ۱۵۰۰ گرم که در دمای °C ۲۵-۲۰ و در حضور آب و غذای کافی در حیوان‌خانه نگه‌داری می‌شدند، به‌طور تصادفی به سه گروه شش‌تایی تقسیم شدند. بعد از ایجاد بیپوشی سبک با استنشاق دی اتیل اتر (Merck KGaA, Darmstadt, Germany) با استفاده از تیغ جراحی، برشی در پوست ناحیه گردن زده شد. پس از نمایان شدن نای، ۵۰ μl از محلول دی‌اکسیدتیتانیوم که در نرمال سالین حل شده بود، با قطر ذرات ۲۰ nm با دوزهای ۵۰ mg/kg به خرگوش‌های گروه اول و ۱۰۰ mg/kg به گروه دوم توسط سرنگ انسولین به‌صورت تدریجی در طول دو دقیقه به داخل نای تزریق شد. پودر نانودی‌اکسیدتیتانیوم توسط دانشگاه صنعتی اصفهان سنتز شد.

گروه سوم ۵۰ μl نرمال سالین به‌همین روش دریافت نمود. سپس پوست ناحیه برش داده شده بخیه زده شد. در هر گروه قبل از تزریق و در روزهای ۱، ۱۷ و ۲۴ پس از تزریق از قفسه‌سینه عکس رادیولوژی با نمای لترال گرفته شد (Toshiba, DC12m, Japan). در روز ۲۴ پس از تزریق، خرگوش‌ها با استفاده از دی اتیل اتر بی‌هوش و مقدار دو میلی‌لیتر خون در لوله‌های حاوی ماده ضد انعقاد اتیلن دی آمین ترا استیک اسید (Merck KGaA, Darmstadt, Germany) جهت ارزیابی تابلوی خونی و دو میلی‌لیتر در لوله‌های بدون ماده ضد انعقاد جهت اندازه‌گیری برخی فاکتورهای بیوشیمیایی جمع‌آوری گردید. پس از باز کردن قفسه‌سینه و مشاهده و ارزیابی ریه‌ها با چشم غیر مسلح، کل بافت ریه بیرون آورده شد و پس از شستشو با نرمال سالین در ظروف حاوی فرمالین ۱۰٪ بافر فیکس گردیدند. این فرمالین ۲۴ ساعت بعد با فرمالین ۱۰٪ بافر تازه جایگزین گردید. سپس بررسی تغییرات تابلوی خونی از قبیل تعداد گلبول‌ها و درصد هماتوکریت با استفاده از روش‌های معمول آزمایشگاهی انجام گرفت. با استفاده از کیت‌های آزمایشگاهی (Pars Azmoon Co., Tehran, Iran) توسط دستگاه اسپکتروفتومتری Novaspec II photometer (Amersham Pharmacia Biotech, Sweden) غلظت آنزیم‌های آلانین آمینوترانسفراز (AST) و آسپاراتات آمینوترانسفراز (AST) و نیز غلظت کراتینین در پلاسما هر سه گروه اندازه‌گیری گردید. در پایان نیز از بافت ریه نمونه‌های بافتی تهیه شده و پس از رنگ‌آمیزی با هماتو-کسیلین و اتوزین (H&E)، با میکروسکوپ نوری (Nikon, Japan) ارزیابی شدند. مقایسه مقادیر به‌دست آمده از اندازه‌گیری فاکتورهای خونی و بیوشیمیایی توسط نرم‌افزار Sigma plot ویراست ۱۱ و با

گرده‌های گل گیاهان و مواد حساسیت‌زای معمولی نیز کوچک‌تر هستند و می‌توانند سبب واکنش‌های ازدیاد حساسیت شوند.^۲ فناوری نانو واژه‌ای کلی است که به تمام فناوری‌های پیشرفته در عرصه کار با مقیاس نانو اطلاق می‌شود. همواره منظور از مقیاس نانو ابعادی در حدود ۱-۱۰۰ nm می‌باشد که این ذرات کوچک می‌توانند منجر به سمیت ریوی در افراد شوند.^۳ در تحقیقات نشان داده شده است که برخی از نانو ذرات منجر به بروز فیروز، التهاب و تومور گردیده‌اند.^۴ در استفاده از نانو ذره‌ها باید به سمیت آن‌ها توجه نمود زیرا استنشاق این ترکیبات می‌تواند با پاسخ‌هایی هم‌چون التهاب مزمن و تولید رادیکال‌های آزاد اکسیژن همراه باشد.^۵

بنابراین بررسی اثر نانو ذرات بر سلامت ریوی افراد ضروری به‌نظر می‌رسد. نانو تیتانیوم به‌عنوان فوتوکاتالیست در پاک‌سازی آب و هوا به‌کار می‌رود. مشخص شده است که نانو ذرات تیتانیوم سبب کاهش عملکرد سیستم ایمنی در موش‌های صحرائی شده‌اند.^۶ سمیت این نانو ذره به‌صورت وابسته به دوز و سایز می‌باشد.^۷ اندازه‌های کوچک‌تر این نانو ذره (۲۰ nm) نسبت به اندازه‌های بزرگ‌تر آن (۲۵۰ nm)، موجب سمیت بیش‌تری در حیوانات می‌شوند.^۸ پاسخ‌های ایمنی یا التهابی میزبان به استنشاق گازهای سمی می‌تواند منجر به بروز آمفیزم و بیماری انسدادی مزمن ریوی گردد.^۹ آمفیزم ریوی به‌صورت افزایش سایز آلئول‌های ریوی که همراه با افزایش تعداد ماکروفاژها، نوتروفیل‌ها، لنفوسیت‌ها و همین‌طور سایتوکین‌های پیش‌التهابی همراه است، تعریف می‌شود. ذرات نانو در مقایسه با ذرات بزرگ‌تر، نسبت سطح به جرم بسیار بزرگ‌تری دارند که این ویژگی، آن‌ها را قادر به نفوذ به درون سلول‌های بدن و تشکیل ساختارهایی متفاوت و در مقیاسی بزرگ‌تر می‌نماید. ذرات نانو قادرند از ریه‌ها به داخل جریان خون وارد شده و در سایر اندام‌های بدن انتشار یابند. با توجه به کاربرد وسیع ذرات نانو، هدف از تحقیق حاضر بررسی تاثیر نانو ذرات دی‌اکسیدتیتانیوم بر بافت ریه و پارامترهای کبدی و پروفایل خونی در خرگوش می‌باشد.

روش بررسی

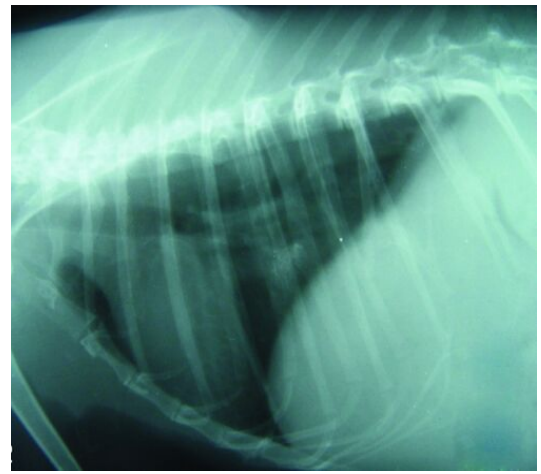
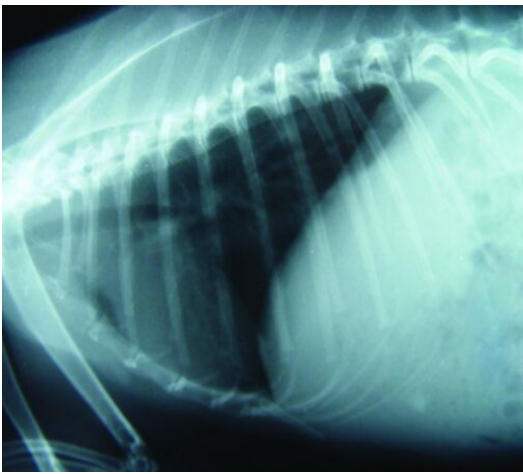
این تحقیق از نوع تجربی بود که در کلینیک دانشکده دامپزشکی دانشگاه شهرکرد در سال ۱۳۸۹ انجام شد. بدین‌منظور ۱۸ سر

بافت ریه مشاهده می‌گردد. این تغییرات به صورت افزایش پیش‌رونده رادیوپستی (Radiopacity) بافت بینابینی و ایجاد الگوی آلوئولی Patchy density بود که به سمت فیروز پیش‌روی نمود (شکل ۱). در بررسی میکروسکوپی نیز تغییرات بافت ریه به صورت آمفیزم ریوی و تجمع سلول‌های التهابی در بافت بینابینی ریه مشاهده گردید (شکل ۲). سطح پلاسمایی آنزیم‌های ALT و AST در گروه دریافت‌کننده TiO_2 با غلظت 100 mg/kg نسبت به گروه‌های TiO_2 با

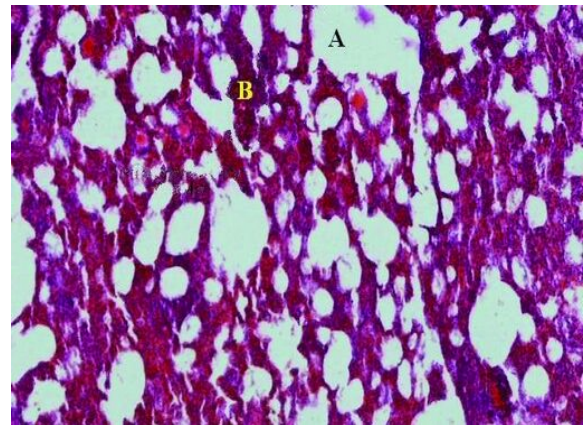
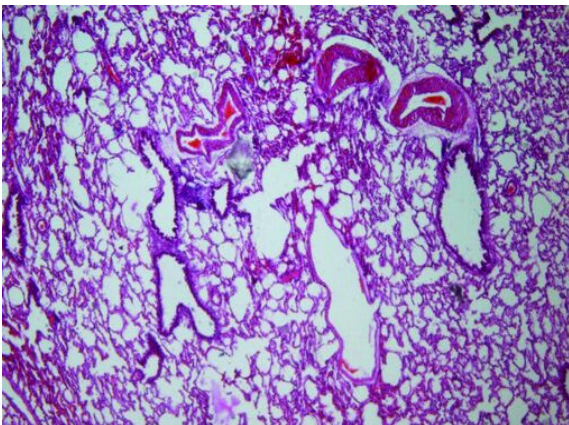
روش آنالیز واریانس یک‌طرفه (ANOVA) انجام گرفت و $P \leq 0/05$ معنی‌دار تلقی گردید.

یافته‌ها

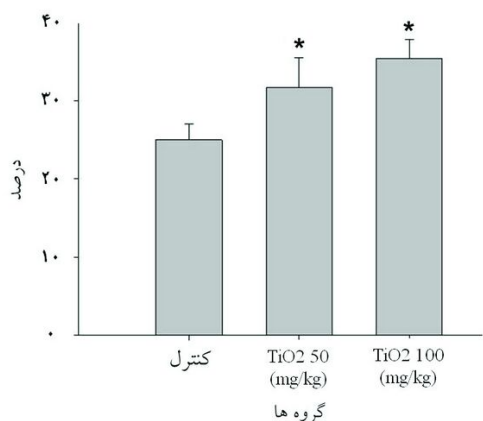
بررسی رادیوگرافی از قفسه‌سینه نشان داد که با تجویز داخل نایی نانو ذرات دی‌اکسیدتیتانیوم تغییرات پیش‌رونده‌ای در میزان فیروز در



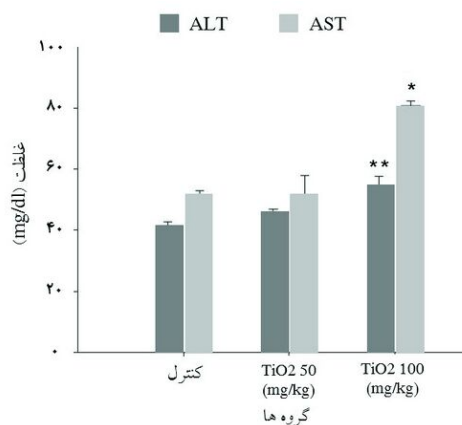
شکل ۱: تصویر رادیوگرافی از قفسه‌سینه خرگوش در نمای لترال در گروه‌های کنترل (سمت چپ) و دریافت‌کننده نانو دی‌اکسیدتیتانیوم (سمت راست) در شکل سمت راست افزایش رادیوپستی بافت بینابینی و فیروز ریوی دیده می‌شود.



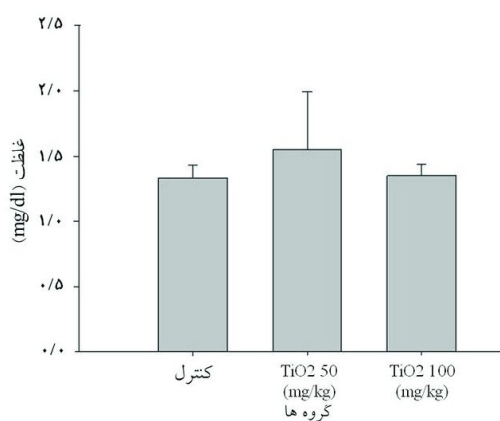
شکل ۲: مقطع هیستوپاتولوژیک از ریه خرگوش در گروه‌های کنترل (سمت چپ) و دریافت‌کننده نانو دی‌اکسیدتیتانیوم (سمت راست) در شکل سمت راست پنومونی بینابینی وجود دارد و آمفیزم ریوی (A) و تجمع سلول‌های التهابی (B) دیده می‌شود.



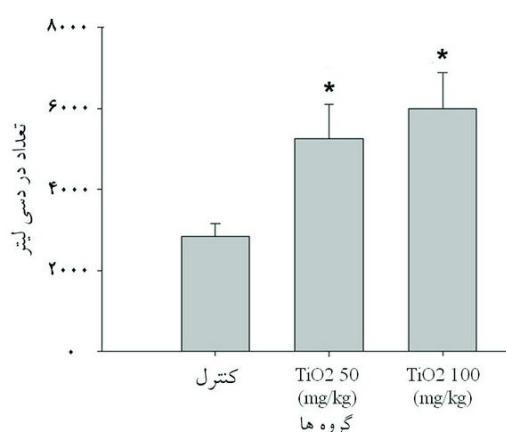
نمودار ۳: درصد هماتوکریت در گروه‌های مختلف
* تفاوت معنی‌دار با گروه کنترل ($P \leq 0/05$)



نمودار ۱: غلظت پلاسمایی آنزیم‌های ALT و AST در گروه‌ها (mg/dl)
* تفاوت معنی‌دار با غلظت AST در دو گروه دیگر ($P \leq 0/05$)
** تفاوت معنی‌دار با غلظت ALT در دو گروه دیگر ($P \leq 0/05$)



نمودار ۴: غلظت پلاسمایی کراتینین در گروه‌های مختلف (mg/dl)
تفاوت معنی‌داری بین گروه‌های مختلف مشاهده نشد ($P > 0/05$)



نمودار ۲: تعداد گلبول‌های سفید در گروه‌های مختلف
* تفاوت معنی‌دار با گروه کنترل ($P \leq 0/05$)

سطح کراتینین سرم در گروه‌های مختلف دیده نشد ($P > 0/05$) (نمودار ۴).

بحث

پزشکی نانو در واقع کاربرد فناوری نانو در جهت پیش‌گیری و درمان بیماری‌ها است. این دانش در حالت تکامل این ظرفیت بالقوه

غلظت ۵۰ mg/kg و کنترل افزایش معنی‌داری نشان داد ($P \leq 0/05$) (نمودار ۱). مقایسه تعداد گلبول‌های سفید خون افزایش وابسته به دوز معنی‌داری را در گروه‌های دریافت‌کننده TiO₂ با دوزهای ۱۰۰ و ۵۰ mg/kg نسبت به گروه کنترل نشان داد ($P \leq 0/05$) (نمودار ۲). در مورد درصد هماتوکریت هم افزایش معنی‌داری در گروه‌های دریافت‌کننده TiO₂ با دوزهای ۱۰۰ و ۵۰ mg/kg نسبت به گروه کنترل مشاهده گردید ($P \leq 0/05$) (نمودار ۳). البته تفاوت معنی‌داری بین

دی‌اکسیدتیتانیوم را نشان دادیم. Duan نشان داد که تجویز خوراکی نانودی‌اکسیدتیتانیوم سبب افزایش آنزیم‌های آلانین آمینو ترانسفراز و آسپاراتات آمینو ترانسفراز می‌شود.^{۱۴}

در مطالعه حاضر نیز افزایش این آنزیم‌ها در دوز 100 mg/kg دی‌اکسیدتیتانیوم مشاهده گردید. مطالعه ما نشان داد که نانودی‌اکسیدتیتانیوم به‌صورت استنشاقی تاثیر معنی‌داری بر روی سطح کراتینین پلازما ندارد و می‌توان چنین استنباط کرد که این ماده در دوز و زمان استفاده شده اثر آسیب‌رسانی بر بافت کلیه ندارد. Li با بررسی اثر نانو ذره دی‌اکسیدتیتانیوم با اندازه 20 nm بر روی گلبول‌های قرمز خرگوش در شرایط *In vitro* به این نتیجه رسید که این نانو ذره با اتصال به غشای گلبول‌های قرمز به‌صورت وابسته به دوز باعث افزایش آگلوتیناسیون و همولیز گلبول‌های قرمز می‌شود.^{۱۵} در تحقیقی که توسط Fabian صورت گرفت، تاثیر تجویز داخل وریدی نانو ذرات دی‌اکسیدتیتانیوم با دوز 5 mg/kg در رت‌های نژاد Wistar مورد بررسی قرار گرفت. مطالعه او نشان داد که سلامت و رفتار حیوانات در تمام مدت مطالعه طبیعی بود. هر چند که مقداری از این ذرات در کبد، کلیه، طحال و ریه یافت شد ولی هیچ‌گونه پاسخ التهابی در بافت‌های فوق دیده نشد. بر این اساس او پیشنهاد کرد که نانو ذرات دی‌اکسیدتیتانیوم اگر با مقادیر کم استفاده شوند، خطری ندارند.^{۱۶} البته نتایج تحقیق حاضر با مطالعه انجام‌شده توسط Fabian مغایر است که علت آن احتمالاً تفاوت دوز این ماده می‌باشد. Kang گزارش کرد نانو ذرات دی‌اکسیدتیتانیوم بر روی لنفوسیت‌های خون انسان اثر سمی دارند که به‌دلیل تولید رادیکال‌های آزاد اکسیژن می‌باشد.^{۱۷}

البته در مطالعه حاضر افزایش گلبول‌های سفید را مشاهده نمودیم که می‌تواند به‌دلیل وجود التهاب ریوی و تحریک سیستم ایمنی در اثر این ماده باشد. مطالعه حاضر نشان می‌دهد که با توجه به استفاده وسیعی که نانو ذرات دی‌اکسیدتیتانیوم در صنعت دارند، استفاده از آن‌ها بی‌خطر نبوده و ممکن است استنشاق این ذرات سبب بروز آسیب‌های ریوی و خارج ریوی شود.

سپاسگزار: این مقاله حاصل طرح تحقیقاتی تحت عنوان "بررسی نقش نانو ذرات دی‌اکسیدتیتانیوم در پاسخ‌های ریوی و خونی در خرگوش" در سال ۱۳۸۹ می‌باشد که با حمایت دانشگاه شهرکرد اجرا شده است.

را دارد که علم پزشکی را کاملاً دگرگون کند. آزمایش‌های تشخیصی، شیمی‌درمانی، پمپ‌های انسولین، تزریق‌های بدون سوزن، فعالیت‌های کمکی در زمینه شنوایی، سنسورهای مختلف پزشکی و سیستم‌های تحویل دارو در بافت‌های بدن از کاربردهای ثبت‌شده نانو در پزشکی هستند. اکسیدهای تیتانیوم و روی که به‌عنوان شفاف و فرانما، جاذب و منعکس‌کننده نور فرابنفش در صفحات خورشیدی هستند، در ابعاد نانو هستند. این مواد کاربردهای بسیار ویژه‌ای در ساخت رنگ‌ها و داروها دارند. شاید بتوان گفت که اولین کاربرد این کاتالیست‌ها استفاده از آن‌ها در تصفیه گازهای خروجی از آگزوز اتومبیل‌ها باشد. نانو ذرات قادر به عبور از غشاهای زیستی هستند و به سلول‌ها، بافت‌ها و اعضای که اجازه عبور مواد در اندازه‌های معمول را نمی‌دهند، وارد می‌شوند.

نانو ذرات ممکن است به‌مدت طولانی در بدن باقی بمانند و از این رو بررسی سمیت آن‌ها از موارد مهم و قابل مطالعه به‌شمار می‌رود. Warheit، با تجویز تدریجی نانو ذرات دی‌اکسیدتیتانیوم از طریق ریه، ضخیم شدن بافت ریوی و توسعه فیروز ریوی را مشاهده نمود و به این نتیجه رسید که اندازه سطح انواع نانو ذره‌ها یک فاکتور مهم در سمیت ریوی آن‌ها است.^{۱۱} در همین راستا، در مطالعه‌ای دیگر Li ذره‌های دی‌اکسیدتیتانیوم با اندازه‌های سه و 20 نانومتر را با دوزهای $0/4$ ، چهار و 40 میلی‌گرم بر کیلوگرم به‌صورت داخل ریوی به موش تجویز کرد. وی نشان داد که نانو ذرات دی‌اکسیدتیتانیوم با اندازه سه نانومتر در دوز $0/4 \text{ mg/kg}$ هیچ‌گونه اثر سمی نشان نمی‌دهند، ولی در دوز 4 mg/kg قادر به ایجاد سمیت نسبی بوده و در دوز 40 mg/kg باعث بزرگی ریه می‌شوند.^{۱۱}

در مطالعه‌ای که توسط Ma-Hock انجام گرفت، رت‌های نر نژاد Wistar با آئورسل‌های حاوی دو، 10 و 50 mg/m^3 نانو ذرات دی‌اکسیدتیتانیوم مواجه شدند. نتایج نشان داد که این ذرات سبب بروز التهاب ریوی متناسب با دوز و افزایش نوتروفیل‌ها و فعالیت آنزیمی شدند. هم‌چنین میزان همانندسازی سلولی در نایژه‌ها افزایش یافت.^{۱۲} در تحقیقی که توسط Baveye صورت گرفت، نشان داده شد که نانو ذرات دی‌اکسیدتیتانیوم می‌توانند به‌صورت استنشاقی به‌طور مستقیم وارد پیاز بویایی شده و باعث تغییرات پاتولوژیک در پیاز بویایی شوند.^{۱۳} ما نیز در راستای مطالعات فوق تغییرات در بافت ریه به‌صورت التهاب و ایجاد آمفیوزم ریوی توسط نانو ذرات

References

1. Donaldson K, Stone V, Clouter A, Renwick L, MacNee W. Ultrafine particles. *Occup Environ Med* 2001;58(3):211-6.
2. Borm PJ, Kreyling W. Toxicological hazards of inhaled nanoparticles: Potential implications for drug delivery. *J Nanosci Nanotechnol* 2004;4(5):521-31.
3. Oberdorster G. Significance of particle parameters in the evaluation of exposure-dose-response relationships of inhaled particles. *Inhal Toxicol* 1996;8 Suppl:73-89.
4. Oberdorster G, Oberdorster E, Oberdorster J. Nanotoxicology: an emerging discipline evolving from studies of ultrafine particles. *Environ Health Perspect* 2005;113(7):823-39.
5. Sun D, Meng TT, Loong TH, Hwa TJ. Removal of natural organic matter from water using a nano-structured photocatalyst coupled with filtration membrane. *Water Sci Technol* 2004; 49(1):103-10.
6. Afaq F, Abidi P, Matin R, Rahman Q. Cytotoxicity, pro-oxidant effects and antioxidant depletion in rat lung alveolar macrophages exposed to ultrafine titanium dioxide. *J Appl Toxicol* 1998;18(5): 307-12.
7. Oberdorster G, Finkelstein JN, Johnston C, Gelein R, Cox C, Baggs R, et al. Acute pulmonary effects of ultrafine particles in rats and mice. *Res Rep Health Eff Inst* 2000;(96):5-74.
8. Wottrich R, Diabate S, Krug HF. Biological effects of ultrafine model particles in human macrophages and epithelial cells in mono- and co-culture. *Int J Hyg Environ Health* 2004;207(4):353-61.
9. Barnes PJ. New concepts in chronic obstructive pulmonary disease. *Annu Rev Med* 2003;34(4):246-8.
10. Warheit DB, Webb TR, Reed KL, Frerichs S, Sayes CM. Pulmonary toxicity study in rats with tree forms of ultra fine titanium dioxide particles. *Toxicol* 2007;230(1):90-104.
11. Li J, Li Q, Xu J, Li J, Cai X, Liu R, et al. Comparative study on the acute pulmonary toxicity induced by 3 and 20 nm TiO₂ primary particles in mice. *Environ Toxicol Pharmacol* 2007;24(3):239-44.
12. Ma-Hock L, Burkhardt S, Strauss V, Gamer AO, Wiench K, van Ravenzwaay B, et al. Development of a short-term inhalation test in the rat using nano-titanium dioxide as a model substance. *Inhal Toxicol* 2009;21(2):102-18.
13. Baveye P, Laba M. Aggregation and toxicology of titanium dioxide nanoparticles. *Environ Health Perspect* 2008;116(4):A152.
14. Duan Y, Liu J, Ma L, Li N, Liu H, Wang J, et al. Toxicological characteristics of nanoparticulate anatase titanium dioxide in mice. *Biomaterials* 2010;31(5):894-9.
15. Li SQ, Zhu RR, Zhu H, Xue M, Sun XY, Yao SD, et al. Nanotoxicity of TiO₂ nanoparticles to erythrocyte in vitro. *Food Chem Toxicol* 2008;46(12):3626-31.
16. Fabian E, Landsiedel R, Ma-Hock L, Wiench K, Wohlleben W, van Ravenzwaay B. Tissue distribution and toxicity of intravenous adm-inistered titanium dioxide nanoparticles in rats. *Arch Toxicol* 2008; 82(3):151-7.
17. Kang SJ, Kim BM, Lee YJ, Chung HW. Titanium dioxide nanoparticles trigger p53-mediated damage response in peripheral blood lymphocytes. *Environ Mol Mutagen* 2008;49(5):399-405.

Respiratory and blood responses following intratracheal instillation of titanium dioxide nanoparticles in rabbits

Sattar Ostadhadi Ph.D.
Candidate¹
Azam Bakhtiarian Ph.D.¹
Yaser Azizi Ph.D. Candidate²
Vahid Nikoui Ph.D.
Candidate^{1*}

1- Department of Pharmacology,
School of Medicine, Tehran
University of Medical Sciences,
Tehran, Iran.

2- Department of Physiology,
School of Medicine, Tehran
University of Medical Sciences,
Tehran, Iran.

* Corresponding author: Dept. of
Pharmacology, School of Medicine,
Tehran University of Medical Sciences,
PourSina St., Qods St., Keshavarz Blvd.,
Tehran, Iran.
Tel: +98-21-64053215
E-mail: nikoui@razi.tums.ac.ir

Abstract

Received: October 30, 2012 Accepted: December 31, 2012

Background: Nowadays, nanomaterials are used in daily life extensively. One of the most common of these materials is nano titanium dioxide (TiO₂) which is used to purify the air and also sunscreens, shampoos and other hygienic products. Although nanoparticles are useful, can also have potential hazards. The aim of this study is to evaluate the effects of TiO₂ on lung tissue in rabbits.

Methods: We divided 18 male rabbits into three groups randomly. The first group received 50 µl of TiO₂ with dose of 50 mg/kg by intratracheal instillation. The second group received 50 µl of TiO₂ with dose of 100 mg/kg and the third group received 50 µl of normal saline by the same route. Chest X-rays were taken from all rabbits before injection and on days of 10, 17 and 24 after injection. Twenty four days after injection, rabbits anesthetized and histopathological assays, blood samples and biochemical factors were evaluated.

Results: Radiographic assays showed a progressive pulmonary fibrosis in rabbits received TiO₂ rather than the control group and this lesion developed to maximum at 24th day of the experiment. We also showed pulmonary emphysema and inflammation in histopathological study of groups treated with TiO₂. Moreover, we observed a significant increase in the amount of liver enzymes, white blood cells and hematocrit in TiO₂ treated groups compared to control group (P≤0.05). There were no significant differences between plasma levels of creatinine in different groups (P>0.05).

Conclusion: Results showed that nanotitanium dioxide particles can lead to pulmonary fibrosis and inflammation and also increasing liver enzymes and inflammatory cells.

Keywords: Blood cells, intratracheal instillation, liver enzymes, nanoparticles, pulmonary fibrosis, rabbits, titanium dioxide.