

چشم پزشکی

از کارهای بخش چشم پزشکی
بیمارستان فارابی

التهاب پی بینائی^(۱) و درمان آن

نقارش

آقای پرفسور محمد قلی شمس و آقای دکتر عباس ح. حریری

استاد کرسی چشم پزشکی در دانشکده پزشکی
رئیس بخش چشم پزشکی بیمارستان فارابی

دستیار بخش چشم پزشکی
بیمارستان فارابی

پوشیده نیست که التهاب پی بینائی بععلل گوناگون از قبیل کوفت و عفونت و الکلیسم تولید میشود و هر یک را درمان مخصوصی است ولی چون هر یک از این بیماریها مدتی مدید احتیاج بمداوا دارد ممکن است بعلت کمی فرصت بضمور پی بینائی و کوری منجر شود.

بنا بر این نخست بساید بدرمان این عارضه پرداخت و سپس بهنگام فرصت درمان علت اصلی بیماری را آغاز کرد.

ساریون^(۲) در بخش چشم پزشکی لیون بیمارانی که بالتهاب پی بینائی دچار بوده اند و اتفاقاً بعمل جراحی بینی نیازمند گردیده اند تحت نظر گرفته و مشاهده کرده است که دید بیمار پس از جراحی داخل بینی رو بتزاید رفته است. این نتیجه اتفاقی ساریون و سایر همکارانش مانند روله^(۳) و کلرا^(۴) را بکنجکاوی واداشت و از بررسیها خود چنین نتیجه گرفتند که التهاب پی بینائی با برداشتن دم کر نه وسطی^(۵) و یا

۱- nevrte optique ۲- Sarignon ۳- Rollet ۴- Colera

۵- Cornet moyen

پولپ^(۱) و یا باز کردن حفره های اطراف چشم و تهویه مخاط بهبود حاصل کرده است.

عده دیگر عقیده دارند که نتیجه اتفاقی عمل ساریون بخونروی هنگام عمل مربوط بوده است و رفع احتقان موجب ازدیاد دید بیمار شده است.

پرفسور برتن^(۲) و شمس و سپس گیرمن^(۳) و شمس این بررسیها را دنبال کردند و تحقیقات کافی بعمل آوردند و مشاهده کردند که فشار سرخرك مرکزی شبکیه چهل و یکتن از چهل و سه تن بیماریکه تحت عمل جراحی درون بینی قرار گرفته اند تغییر یافته است بدین معنی که در ۹۲٪ موارد از فشار سرخرك مرکزی کاسته شده و برای مدت زمانی بدانگونه باقی مانده است و نیز در ۴۴٪ موارد فشار سرخرك مرکزی سخت بالا رفته و سپس فوراً کم شده و آن حالت باقی مانده است.

ار حاصل این بررسیها چنین دریافتند که بر اثر جراحی درون بینی فشار سرخرك مرکزی شبکیه تغییر میکند و پائین میآید.

پرفسور ورمس^(۴) و شمس در دنباله این تحقیقات تجارب بسیاری بعمل آورده مشاهده کرده اند که هر بیمار مبتلی به التهاب پی بینائی به اسپاسم^(۵) و ازدیاد فشار

سرخرك مرکزی شبکیه نیز دچار است و بهمین علت پی بینائی از غذا محروم مانده پڑ مرده میشود و سرانجام صغر مییابد.

باین تجارب نظریه ساریون که بهبود التهاب پی بینائی را بر اثر تهویه حفره های نزدیک چشم میدانست رد میشود بعلاوه از بررسیهاییکه در بیمارستان فارابی بعمل آمده است و از گزارشهای بعدی چنین بر میآید که حتی بیمار چندثانیه پس از عمل بر کر نه وسطی بوسیله الکتروکواگولاسیون دید یافته است و این خود دلیل بر رد عقیده ساریون است زیرا اگر التهاب پی بینائی در دنبال التهاب کهنه جیب^(۶) باشد چند روزی لازمست تا بر اثر تهویه التهاب رافع کند.

امادر باب نظریه بعضی از دانشمندان که احتقان مخاط جیب را مسبب این بیماری دانسته اند و رفع آنرا دلیل بهبود میدانند باز شرح حال بیماران ما که مورد عمل قرار گرفته اند و هنگام جراحی هیچ نوع خونروی نداشتند بخوبی ثابت میکند که این نظریه هم قابل پذیرفتن نیست. ولی بهر حال فشار سرخرك مرکزی مبتلی بالتهاب پی بینائی و التهاب قسمت و راه آن^(۷) زیاد است. این نکته علاوه بر تجارب پرفسور ورمس و شمس

۱- polype ۲- Bertin ۳- Guillermin ۴- Worms ۵- spasme

۶- sinusite ۷- nevríte rétro-bulbaire

در بیمارستان فارابی نیز با ثبات رسید. علت بهبود آنست که جراحی درون بینی بر سمپاتیک اثر میکند و باعث پائین آمدن فشار سرخرک مرکزی شکبیه میشود.

چنانکه بطور تفصیل تذکار خواهیم داد بینی را مرکز سمپاتیک پاره‌ای از اندامها میدانند. و این موضوع از لحاظ کالبدشناسی و درمانشناسی، با ثبات رسیده است. اعتدال کار آنها مربوط به سلامتی بینی میباشد. بطور خلاصه میتوان گفت: جراحی درون بینی سبب از بین رفتن اسپاسم شده و به فالج سه پاتیک منجر میگردد و در نتیجه

اتساع عروق^(۱) تولید میشود و بر اثر آن اختلالات بینایی یعنی بیحسی رشته‌های

ماکولر^(۲) که در نتیجه عدم تغذیه وقت تولید شده از میان میرود و بطوریکه مشاهده شده است دید بیمار دیر یا زود و حتی در ظرف چند ثانیه برگشته رو با افزایش میرود.

برای تأیید این مدعا بشرح دلایل زیر میپردازد:

۱ - پیش از عمل فشار سرخرک مرکزی شکبیه همیشه زیاد است و پس از عمل کم میشود (گیر من و شمس)

۲ - پیش از عمل یک حال انقباض عروق^(۳) وجود دارد که پس از عمل رنگ کتانی شروع میشود.

۳ - تأثیر عمل فوری است (حتی چند ثانیه بعد از عمل) دید بیمار بسرعت رو بهبود رفته تقریباً طبیعی میشود.

۴ - با این عمل مقداری از رشته‌های سمپاتیک مشترک بینی و چشم بریده و کنده میشود و در نتیجه سمپاتیک فالج میگردد و تعادل پی‌های نباتی^(۴) برقرار و اختلالات بر طرف میشود. بنابراین با رعایت آنکه هر نوع عمل جراحی درون بینی از فشار سرخرک مرکزی شکبیه میکاهد و نوریت فشار سرخرک مرکزی را بالا میبرد. بشرح یکرشته از کارهائیکه در بیمارستان فارابی انجام شده است میپردازد.

مشاهدات

۱ - م . ۴ . ۰ . ۱ . ۱ . ۱ . ۳ . ۲۰ . بعلت تاری چشم راست به بیمارستان مراجعه نمود

بظاهر در چشم چیز مهمی وجود نداشت فقط با کمی ذقت ملاحظه شد که مرد مک چشم راست اندکی گشاد است.

مدت بیماری: ده روز است که بتدریج از دید چشم راست کاسته شده است و وقتی که

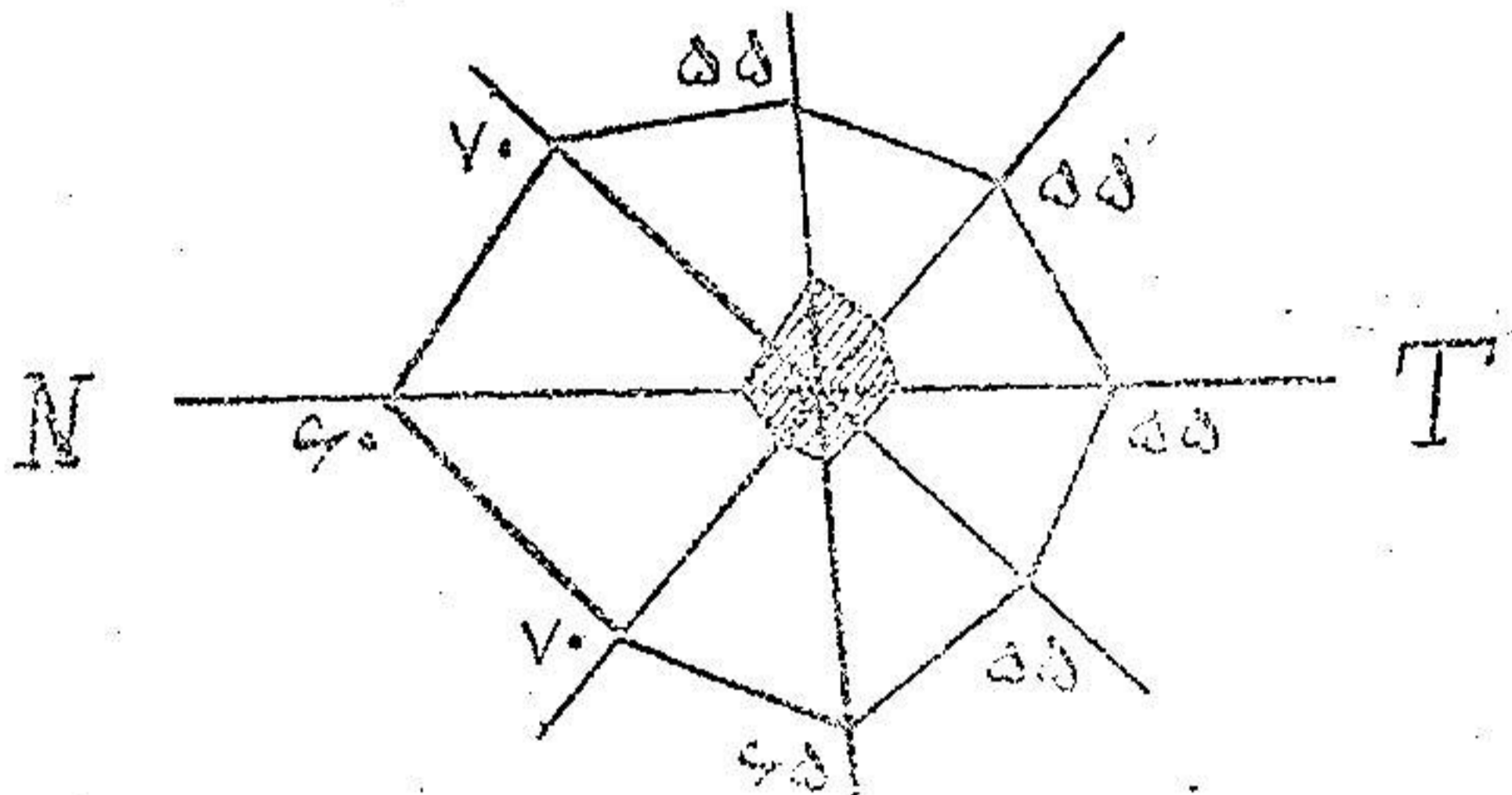
۱ - vaso-dilatation ۲ - maculaire ۳ - vaso-constriction

۴ - neuro-vegetation

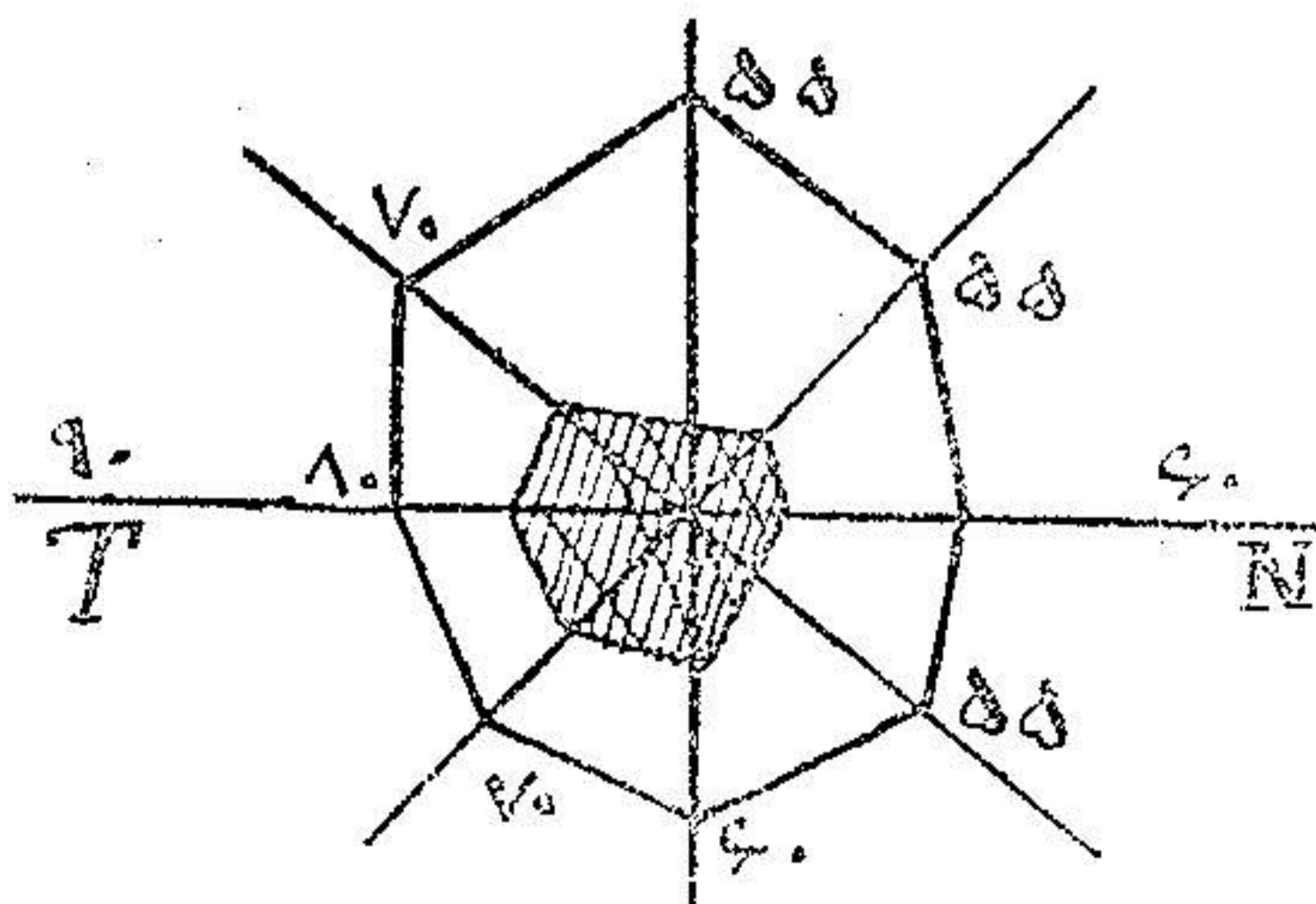
باشیاء نگاه میکند مثل آنست که از پشت دود و غبار میبیند.
 پیشینه بیمار - : دوازده سال پیش بر آلت جوش کوچکی داشته که با زرق نوسالوارسان روبه
 بهبود یافته است و دو سال بعد هم در همان محل باز جوش کوچکی دیده است که با سوزن نوسالوارسان
 مرتفع میشود. تا در روز قبل به بیماری کنونی دچار شده و رفته رفته دید کم میشود.
 دید بیمار : از فاصله یکمتر فقط انگشتان را تشخیص میدهد رنگ سرخ و سبز را درست نمیبیند.
 در ته چشم چیز مهمی دیده نمیشود فقط پاپی کم و بیش محو و بر افروخته بنظر میرسد. اسکوتوم (۱)
 مرکزی چشم راست موجود است.
 تشخیص : آماس پی بینائی یکطرفی .

۲۰/۱۱/۱۵ تصمیم بعمل دیون بینی گرفته میشود. دید چشم چپ بیمار یک و چشم راست $\frac{1}{5}$
 است. پس از بیجسی موضعی با کوکائین کرانه تحتانی و بعداً میانی را در قسمت خلفی سوزاندیم.
 دید بیمار یک ربع ساعت پس از این عمل در چشم راست $\frac{2}{5}$ شد.

۲۰/۱۱/۱۶ بیمار مراجعه و دیدش به $\frac{2}{5}$ رسیده است و باز توصیه شد که یکروز در میان مراجعه نماید.



شکل ۱ - چشم راست پیش از عمل



شکل ۲ - چشم راست پس از عمل

۲۰/۱۱/۱۸ بیمار مراجعه و دیدش به $\frac{1}{10}$ رسید ولی پس از آن دیگر مراجعه نکرد تا پیشرفت عمل

ملاحظه شود .

مشاهده دوم : ا . ک . مستخدم . سن پنجاه تاریخ ورود ۱۹/۱۱/۲۰ .

عادت ورود . مدت سه ماه است که چشم چپ اندک اندک تار شده است .

نتیجه معاینه : چشم بظاهر سالم است . بیمار در ناحیه صدغی انگشتان را می شمارد ولی در ناحیه

افقی نمی بیند . رنگ در ناحیه صدغی تمیز داده میشود .

آزمایش ته چشم : پاپسی محو و پریده رنگ بنظر میرسد . صغر عصبی شروع شده است .

سابقه بیمار : دردو سال قبل زخم کوچکی بر آلت دیده که با زرق نوسالوارسان بهبود حاصل

شده است .

۲۰/۱۱/۲۰ . حدت بینائی در چشم راست یک و در چشم چپ $\frac{1}{50}$ است میدان دید اسکوتومی مرکزی وجود

دارد یک ربع بعد از عمل مدت بینائی $\frac{2}{50}$ است .

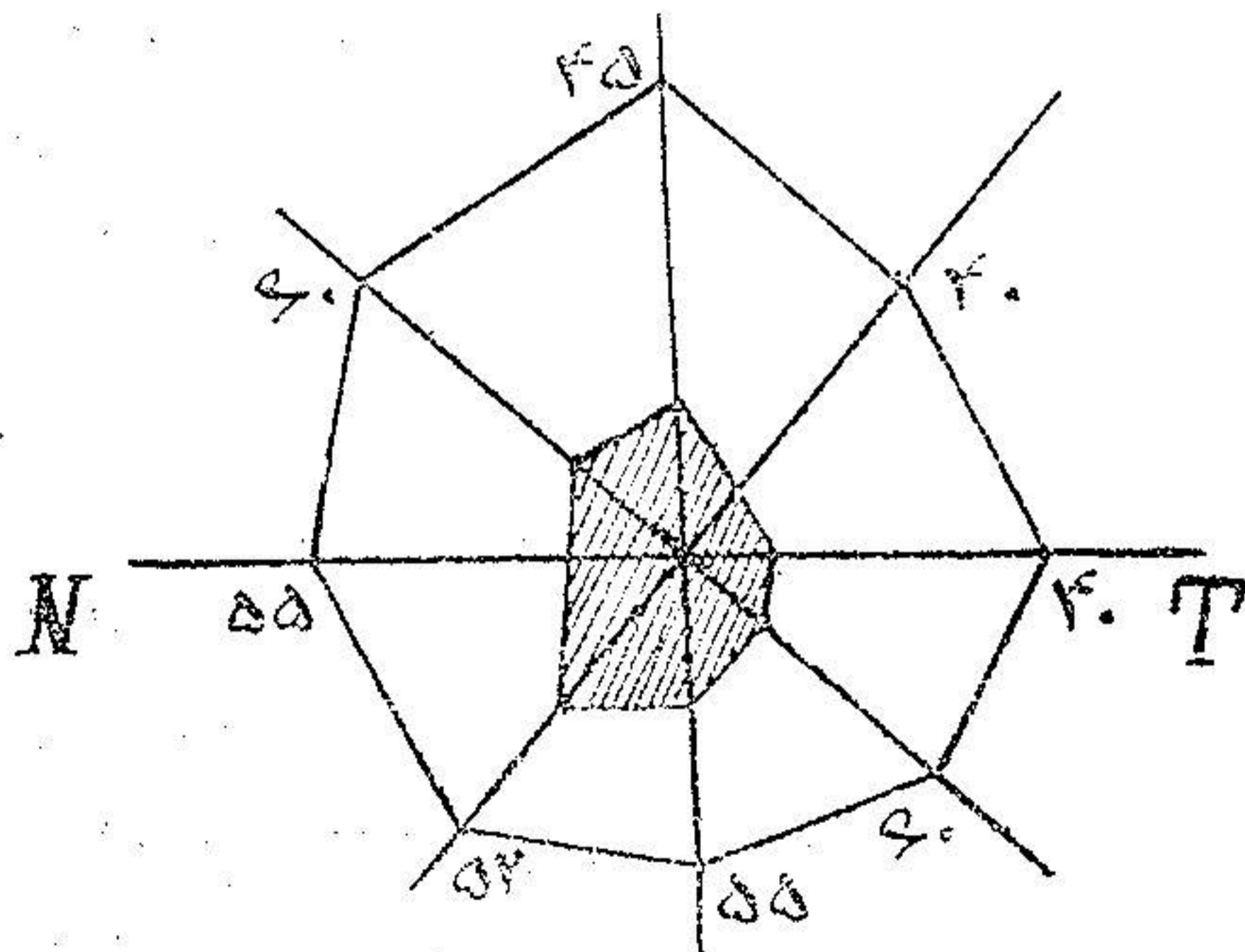
بیمار در تاریخ ۲۵/۱۱/۲۰ مراجعه و بنا باظهار خودش بواسطه نزله و زکام نتوانسته مراجعه نماید

و این خودنشانه تأثیر عمل بردستگاه سمپاتیک است حدت بینائی $\frac{4}{50}$ رسیده و نظر باینکه پیشینه کوفت داشته است

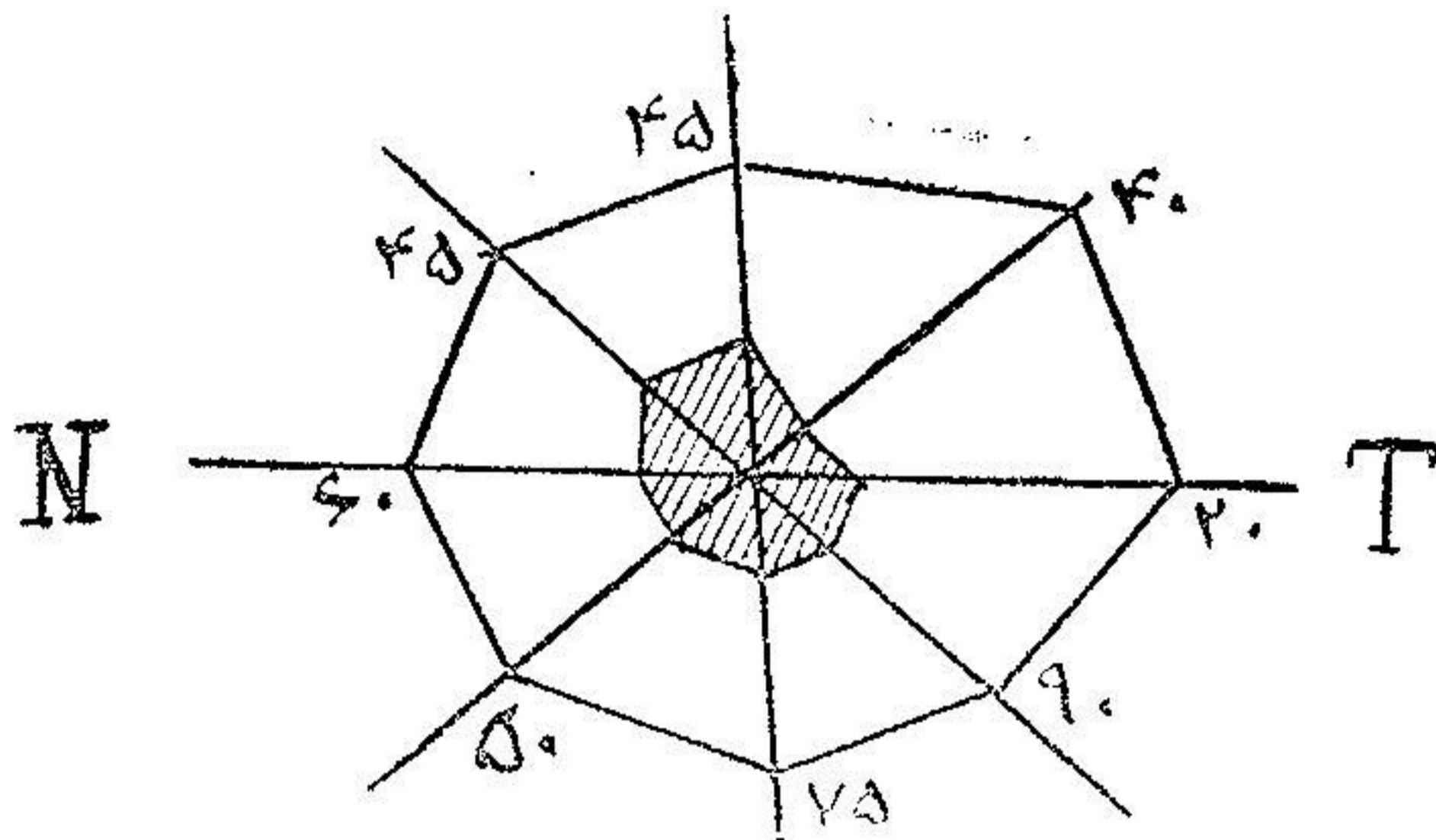
دستور داده شدند روز درمیان یک ساعتی گرم سیانور دو مرکور در رنگ سوزن زنند .

حدت بینائی $\frac{2}{10}$ و در تاریخ ۱۰/۱۲/۲۰ به $\frac{2}{10}$ رسید و پس از آن دیگر بیمار مراجعه نکرد

تا از چگونگی دید او اطلاع حاصل شود



شکل ۲ - چشم چپ پیش از عمل در تاریخ ۲۱/۱۱/۲۰



شکل ۴ - چشم چپ پس از عمل در تاریخ ۲۰/۱۲/۵۰

مشاهده سوم: ع. ح. چهل ساله. تاریخ ورود ۲۰/۱۱/۵۰. شکایت بیمار از تاری دو چشم است. معاینه: بصورت ظاهر در چشمها علائم قابل ملاحظه دیده نشد. پس از گشاد کردن مردمک بواسطه اترپین در ته چشم پا پی کمی محو و سرخرگها اندکی نازک است. حدت بینائی در چشم راست $\frac{1}{10}$ و در چشم چپ $\frac{1}{6}$ است. با يك اسكوتوم مرکزی در هر دو چشم.

پیشینه بیمار: در اوائل سال زخمی بر آلت داشته که با مرهمی بهبود حاصل میشود و پس از آن زخم گسلو و گرفتگی صدا پیدا میشود. بیمار اکنون شکایت دارد که نمیتواند خوب بخواند و هرچه چشم را نزدیک میرسد موفق بخواندن نمیشود.

با این پیشینه و همچنین از محو بودن پا پی و کم بودن دید بیمار و وجود اسكوتوم تشخیص آماس پی بینائی دو طرفی که با احتمال قوی منشاء آن کوفت است داده شد. ۲۰/۱۱/۵۰ خون از نظر واسرمن آزمایش شد و مرتباً زرق درون سیاهرگ سیانور دو مرکور تجویز گردید. چون نتیجه ای گرفته نشد دستور عمل داده شد. ۲۰/۱۱/۵۰ پس از بیحسی موضعی بینی بوسیله کواکائین قسمت خلفی کره وسطی و تحتانی الکتروکوآگولاسیون شد. یک ربع ساعت بعد حدت بینائی چشم چپ $\frac{2}{10}$ شد بطوریکه این نتیجه سریع باعث تعجب گشت و پس از ده دقیقه دیگر حدت بینائی $\frac{4}{10}$ و پس از نیم ساعت $\frac{7}{10}$ شد چنانکه دیده میشود حدت بینائی متدرجاً بالا میرفت. بیمار در حین نگاه کردن حروف و خطوط مثل پاره ای از آنها را گو اینکه در يك خط افقی قرار داشت نمیتوانست به بیند و چنین معلوم میشود که این حروف در اسكوتوم قرار گرفته بود.

در ۲۰/۱۱/۵۰ حدت بینائی چشم چپ $\frac{7}{10}$ است و انگشتانرا از هر فاصله میسرود. بیمار اظهار

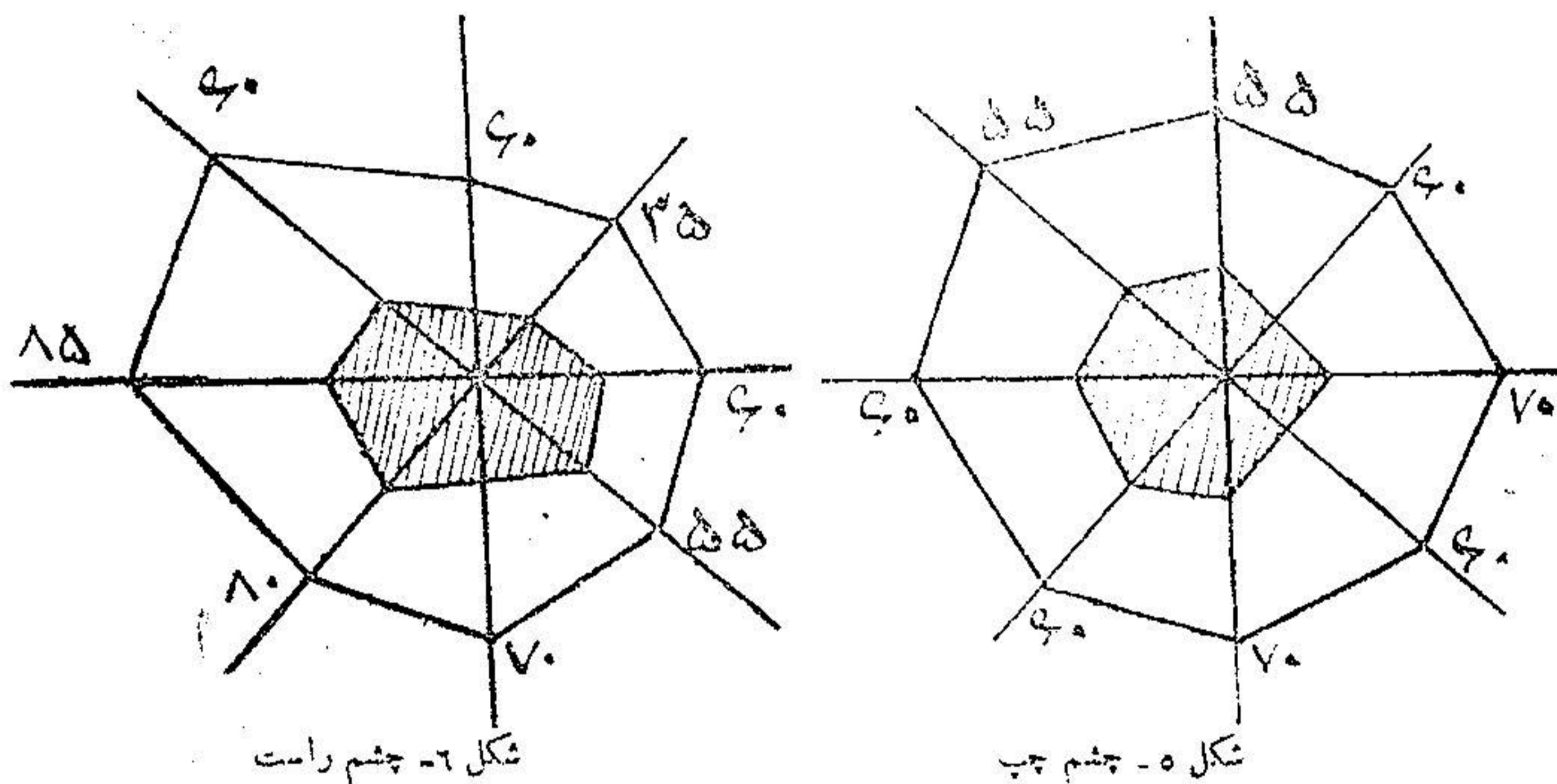
میداشت که زرق آن آمولها تبیخه نداد در صورتیکه این عمل مرا زنده کرد.

در تاریخ ۲۰/۱۱/۵۰ حدت بینائی $\frac{7}{10}$ و در تاریخ ۲۰/۱۱/۵۰ $\frac{8}{10}$ بود.

در تاریخ ۲۰/۱۱/۵۰ بینی الکتروکوآگولاسیون شد. حدت بینائی چشم راست قبل از عمل

$\frac{1}{10}$ بود یک ربع ساعت بعد از عمل حدت بینائی $\frac{1}{10}$ و در تاریخ ۲۲/۱۱/۵۰ دید چشم چپ $\frac{9}{10}$ و چشم راست $\frac{10}{10}$

۱. بود. بیمار میتواند انگشتانرا با چشم راست بشمارد. در ضمن سیانور در مرکز ذرق میگردد. بیمار بسیار خوشحال بود زیرا بگفته خودش قبل از عمل سکه دهشاهی را با سایر سکه ها تشخیص نمیداد ولی حالیه هم میتواند بخواند و هم اشیاء را بخوبی تمیز دهد. در ۲۷/۱۱/۲۰ دید چشم چپ تغییر نکرده ولی چشم راست به ۳ رسید. اسکوتوم مرکزی چشم چپ از بین رفت ولی در چشم راست کمی باقی مانده بود. باپی چشم چپ واضح ولی چشم راست کمی محو دیده میشود. به بیمار مرتباً سیانور ذرق میشود. در تاریخ ۲۷/۱۲/۲۰ دید هر دو چشم به ۴ رسید ولی باز مرتباً به بیمار سیانور ذرق میشد و بیمار با خوشحالی تمام از بیمارستان خارج شد.



میدان رویت پیش از عمل

مشاهده چهارم: ع. م. ح. در تاریخ ۲۲/۱۲/۲۰ بعلت تاری چشم راست مراجعه کرده

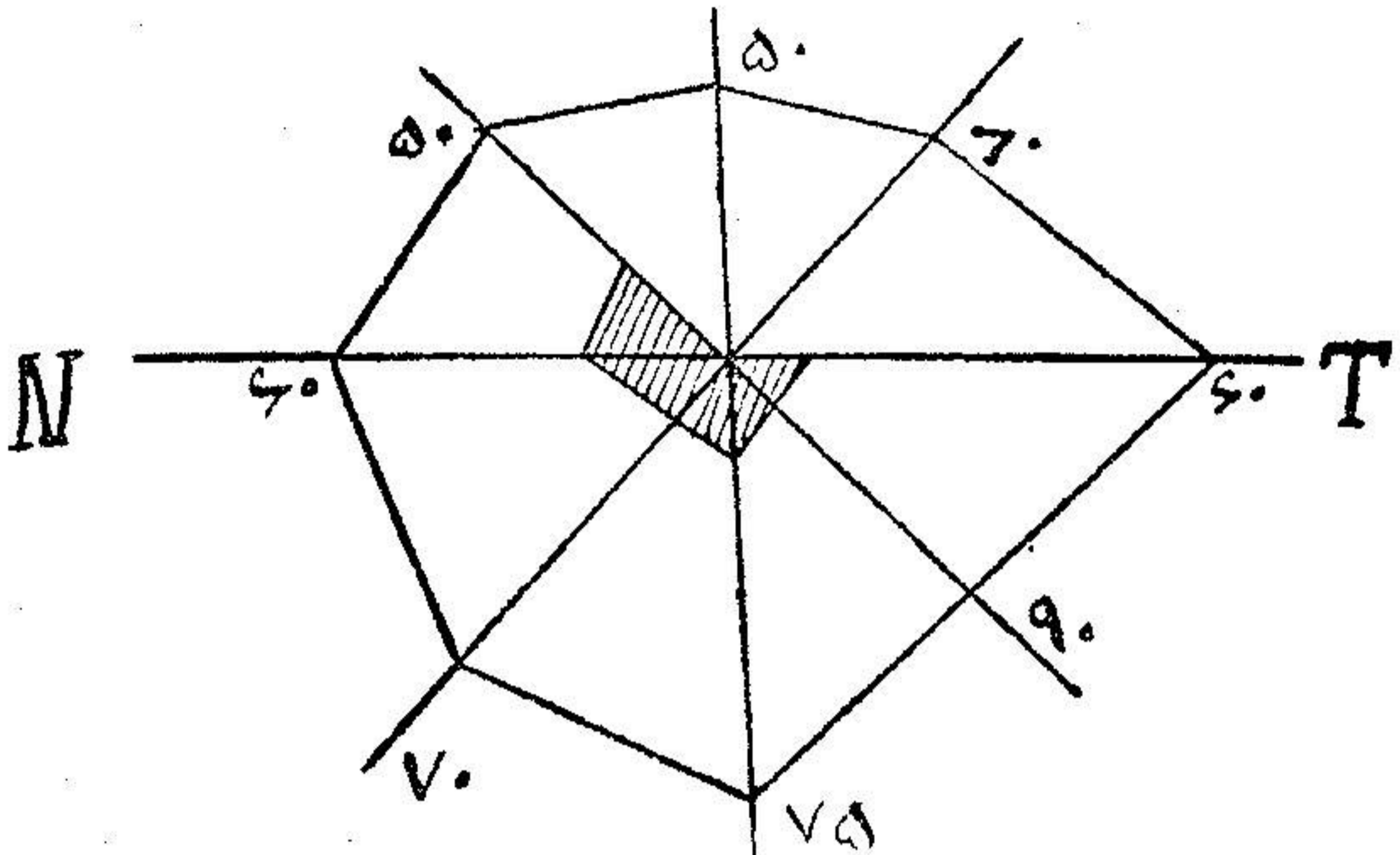
است.

مدت بیماری: سه روز است که چشم راست کم کم رویتاری میرود.

معاینه: در ظاهر چشم چیزی بنظر نمیرسد. در ته چشم باپی کمی محو است. سرخک و سیاهرک تقریباً طبیعی است. در قسمت بینی انگشتانرا میتواند بشمارد ولی در قسمت صدغی خوب تشخیص نمیدهد رنگهارا بطور مبهم تشخیص میدهد. رنگ سبز و سرخ را تمیز نمیدهد. (اسکوتوم مرکزی برای رنگها) حدت بینائی در چشم راست ۵/۳ و در ضمن پیشینه بیمار نشان میدهد که هشت سال قبل برآلت زخمی داشته که با ذرق نوسالوارسان بهبود یافته است.

با نشانه های بالا (کاهش دید و اسکوتوم مرکزی) تشخیص ورم پی بینائی چشم راست داده شد. با کوکائین کرنه بینی راست را بیض نمودیم و در موقع الکترو کو اگولاسیون چون در حفره وسطی پولپ

وجود داشت آنرا در آوریم و همچنین کورتاژا تمونید (۱) نموده بعداً کرنه وسطی را الکتروکواگولاسیون کردیم .
 فوراً بعد از عمل حدت بینائی $\frac{7}{1}$ گردید . در ۲۴ ر ۱۲ ر ۲۰ حدت بینائی $\frac{8}{1}$ بود . دیده مرکزی برای
 رنگها آزمایش شد اختلالات رنگی از بین رفته بود . در تاریخ ۲۹ ر ۱۲ ر ۲۰ حدت بینائی یک و در میدان بینائی
 اسکوتوم دیده نشد .



شکل ۷ - چشم راست . میدان رویت پس از عمل

مشاهده پنجم : م . ع . بیست و سه ساله . تاریخ ورود ۱۱ ر ۱۲ ر ۲۲ .

علت ورود : بعلت نابینائی دو چشم به بیمارستان مراجعه کرد .

پیشینه بیماری : در بیست و هفت روز قبل چشم چپ بیمار پس از بیدار شدن به چوچه

بینائی نداشته و ده روز بعد چشم دیگر هم نابینا شده است ولی نور و روشنائی را احساس میکند .

معاینه : بصورت ظاهر علائم بیماری در چشمها دیده میشود . چشم راست : حدقه چشم بواسطه

ریختن اتروپین متع و در ساعت ۳ چسبیدگی دارد .

ته چشم : پایی و آورد ته چشم سالم است . شبکیه کم رنگتر از حد طبیعی است . در محل انشعابات

سیاهرگ در روی پای دو لکه کوچک سیاه که بنظر پیگمان میآید دیده میشود . قدرت بینائی زیاد نبوده است .

چشم چپ : مردمک بازتاب (رفلکس) ندارد و در چندین محل چسبیده است . پایی طبیعی و

شبکیه کم رنگ و عروق طبیعی و توانائی بینائی تا آنجاست که انگشتانرا فقط از فاصله یکمتر میتوانست بشمارد .

تشخیص : نوریت رترو بولبر

در ۱۲ ر ۱۱ ر ۲۲ بینی راست را بوسیله کواکائین بیچس موضعی نموده کرنه وسطی را الکتروکواگولاسیون

کردیم بلافاصله بیمار شروع بشمارش انگشتان نمود دید بیمار یک ربع بعد تقریباً $\frac{1}{1}$ و پس از نیمساعت تقریباً

یک شد .

۱۵/۱۱/۲۲ کرته وسطی بینی چپ را سوزاندیم. بیمار پس از یک ربع ساعت فقط از فاصله پنجاه سانتی متر انگشتان را تشخیص میداد و این دید هم تقریباً از ناحیه صدغی بود و بیمار انگشتانرا که باو نشان داده میشد نمیتوانست تشخیص بدهد معلوم شد که يك اسکوتوم مرکزی وجود دارد و چون بیمار پیشینه کوفت داشت دستور زرق سیانور داده شد. مرتباً سیانور زرق مینمود .

اسکوتوم مرکزی روز بروز کوچکتر میگردد ولی تا دو ماه بعد از عمل هنوز باقی بود .
مشاهده ششم: م. م. هفده ساله .

علت ورود: یک هفته است که بیمار به علت عدم بینائی دو چشم به بیمارستان مراجعه نموده است. سابقه بیماری: یکسال و نیم پیش درازاگ مبتلی به حصه و پس از بهبودی حس کمی دید میکند ولی رفته رفته قدری بهتر میشود بطوریکه از حرکت دستها سایه ای تشخیص میدهد. نشانه های حس: از عدم بینائی شکایت میکند یکسال است مبتلی شده و بهمین علت به بیمارستان مراجعه کرده است .

نشانه های عملی: پلکها سالم است. رنگ عنبیه طبیعی و بازتاب (رفلکس) مردمک برابر نور حساس ولی قدری تپیل است.

واکنش کنسانسوس (۱) مثبت است .

حرکات چشم: بجهت مختلفه طبیعی است.

آزمایش ته چشم: پایی سفید و جدار آن کاملاً شناخته میشود. سیاهرک و سرخرک باریک و شبکیه کم رنگ بنظر میرسد .

تشخیص: آتروفی کلی وساده (۲) پس بینائی درد چشم.

درمان: دوبار زرق سیانور در مرکز شده است. پاسخ آزمایش واسرین تا کنون معلوم نشده است. در اثر الکتروکواگولاسیون دم کرته وسطی بینی پس از نیم ساعت بیمار احساس دید نموده بطوریکه قبلاً فقط حرکات انگشت را تشخیص میداد ولی در اثر الکتروکواگولاسیون بینی انگشتانرا از فاصله پنجاه سانتی متر میشمارد .

مشاهده هفتم: بانو ص. ف. علت ورود: کوری در چشم.

مدت بیماری: از سه ماه قبل شبها نمیدیده قریب دو هفته است که روزها هم نمی بیند . معاینه ته چشم: چشم راست: مردمک اندکی متسع و ته چشم کم رنگ و اطراف آن محو است. شبکیه نیز کم رنگ و سیاهرگها پیچیده است. دید صفر ولی پرسپسیون (۳) و پروژکسیون (۴) دارد .

چشم چپ: تقریباً همان وضع چشم راست را دارد . محیط بینائی هر دو چشم کوچک و در مرکز اسکوتوم بزرگ دارد.

پیشینه: دو سال قبل ازدواج کرده است و در یکسال قبل جنین افکنده است و پس از آن تا کنون حامله نشده است.

۱- réaction consensuel ۲- atrophie totale simple

۳- perception ۴- projection

تشخیص نوروریتینیت (۱) : پس از بیجسی موضعی بوسیله کوکسائین کورنه وسطی دوطرف سوزانده شد. تا ۲۴ ساعت پس از عمل در بینائی بیمار تغییری حاصل نگردید. در این موقع زرق سیانور دومرکور درون سیاهرک شروع شد. در روز بعد بیمار توانست انگشتان را بشمارد و دید بیمار به $\frac{1}{4}$ رسید. بیمار هنوز تحت نظر و درمان است.

مشاهده هشتم : ح.ت. سی و دو ساله. بواسطه تاری چشم چپ و ندیدن چشم راست مراجعه نموده است.

مدت بیماری : از پنج ماه قبل چشم راست بتدریج نار شده است و مدت چهل روز است که بکلی فاقد بینائی گردیده است. تاری چشم چپ از چهل روز قبل شروع و اکنون فقط قادر بشمارش انگشتان از قسمت صدغی میباشد.

معاینه : چشم راست : پلك و قرنيه و بازتاب مردمك سالم است. محیط بینائی و اسکوتوم مرکزی دارد. ته چشم سالم. آوندها و شبکیه سالم. دید $\frac{1}{4}$.

چشم چپ : وضع خارجی چشم سالم. اسکوتوم مرکزی کوچک. محیط بینائی تنك $\frac{1}{4}$. ته چشم سالم است.

پیشینه بیماری : ششده ماه قبل روی آلت زخم میشود مدت دو ماه معالجه نموده و زخم بهبودی یافته است سپس مبتلی بگلو درد میگردد دو ماه معالجه کرده مجددا زخم میشود تا آنکه چشم رفته رفته تاری میشود و دید از بین میرود و میدان دید تنك شده و فقط انگشتان را تشخیص میدهد.

تشخیص: میتوان گفت که بیمار مبتلی بنوریت رتروبولبر (۲) میباشد. با این تشخیص کورنه زیرین را سوزاندیم ولی تا ۴۸ ساعت دید تغییر نکرد و از آن پس رو به بهبود رفت. یکروز در میان زرق سیانور مینمود. دید چشم راست به $\frac{1}{4}$ و دید چشم چپ به $\frac{1}{4}$ رسیده بود.

۱- Neuro-retinite ۲- nevríte rétro--bulbaire

BIBLIOGRAPHIE**مدارک و مأخذ**

1- Guillermin et Chams.

Les variations de la tension arterielle retinienne dans les interventions endonasales.

Revue oto-neuro ophthalmologie. Janvier 1931. (thèse d'agrégation d'ophtalmologie Chams 1931).

2- Worms et Chams.

Importance du facteur nasal dans l'étiologie des atrophies optiques par spasme arteriel.

Société d'ophtalmologie de Paris, Janvier 1931. (thèse d'agrégation d'ophtalmologie Chams 1931).

3- Worms et Chams.

angio-spasme rétinienne au cours de quelques affections du segment cephalique en particulier dans la paralysie faciale à frigore.

Société d'ophtalmologie de Paris, Fevrier 1931. (Thèse d'agrégation Chams 1931).

4- Worms et Chams.

scotome arciforme d'origine nasale, société d'ophtalmologie de Paris. Avril 1931. (Thèse d'agrégation d'ophtalmologie Chams 1931).

۵- عرفانی، ابراهیم. پایان نامه دکترا از دانشکده پزشکی تهران. آماس پی بینائی در آسیب های

بینی و اعمال درون بینی. سال تحصیلی ۱۸-۱۳۱۷ شماره پایان نامه ۱۸۱.

۶- بهاءالدین طباطبائی. پایان نامه دکترا از دانشکده پزشکی تهران. عملیات جراحی و تأثیر

آن در فشار شریان شبکیه سال تحصیلی ۱۶-۱۳۱۵ شماره پایان نامه ۸۲.