

نتایج درمانی ۲۳۰ مورد مننژیوم قاعده جمجمه با گامانایف رادیوسرجری در ایران

تاریخ دریافت مقاله: ۱۳۸۹/۰۲/۰۱ تاریخ پذیرش: ۱۳۸۹/۰۳/۰۳

چکیده

محمد علی بیطرف^{۱*}، مازیار اذر^۲
مجتبی میری^۱، عبدالرضا شیخ رضایی^۱
مزدک عالیخانی^۲، محمودالله وردی^۲
احمد شریف تبریزی^۲
علی طیبی میبدی^۱

۱- گروه جراحی اعصاب، بیمارستان امام خمینی، دانشگاه علوم پزشکی تهران
۲- مرکز گاما نایف ایران

* نویسنده مسئول: تهران، انتهای بلوار کشاورز، بیمارستان امام خمینی، گروه جراحی اعصاب
تلفن: ۶۶۹۳۹۳۰
email: mbitaraf@sina.tums.ac.ir

زمینه و هدف: مننژیوم‌های قاعده جمجمه درصد عمده‌ای از مننژیوم‌های مغز را تشکیل می‌دهند. درمان مننژیوم‌های قاعده جمجمه دشوار بوده و امکانات مفصلی را نیاز دارد زیرا این تومورها در مجاورت عناصر متعدد حیاتی مغز قرار دارند. رادیوسرجری در حال حاضر به‌عنوان یک راه درمانی موثر در این تومورها مطرح می‌باشد. در این مطالعه به اثربخشی این روش در درمان این تومورها می‌پردازیم. **روش بررسی:** برای نخستین بار ۲۳۰ مورد مننژیوما را در یک مطالعه بررسی موارد، گزارش می‌کنیم که در ایران با استفاده از گامانایف مدل C تحت رادیوسرجری قرار گرفته‌اند. گامانایف رادیوسرجری با متوسط دوز ۱۵ گری و ایزودوز ۵۰٪ صورت گرفت. **یافته‌ها:** از ۲۳۰ مورد مننژیوم قاعده جمجمه ارجاعی به مرکز گامانایف ایران، ۸۰ (۳۵٪) بیمار موارد جدید بودند و بقیه یک یا چند مرتبه تحت درمان با روش جراحی قرار گرفته بودند. هیچ‌کدام از بیماران بعد از این درمان دچار مرگ و میر نشدند. شایع‌ترین عوارض، سردرد شدید (۳۰ بیمار) و ادم دور تومور (۱۲ بیمار) بود. **نتیجه‌گیری:** بر طبق تعریف انجام گرفته از کنترل تومور، که به‌صورت حجم ثابت و یا کاهش‌یافته تومور بود در ۲۱۹ (۹۵٪) بیمار تومور کنترل شد. در بیمارانی که قبلاً تحت درمان با روش جراحی قرار نگرفته بودند، بهبود بالینی بیشتری مشاهده گردید. در صورت حضور شرایط لازم از نظر حجم تومور و عدم وجود نقص پیشرونده عصبی بیمار می‌تواند به‌صورت اولیه تحت درمان با گامانایف قرار گیرد، و در غیر این موارد رادیوسرجری به‌عنوان درمان تکمیلی مفید خواهد بود.

کلمات کلیدی: گامانایف، مننژیوم قاعده جمجمه، رادیوسرجری.

مقدمه

ساقه مغز. در حال حاضر جراحی میکروسکوپی درمان انتخابی در مننژیوم‌های بزرگ قاعده جمجمه به حساب می‌آید و این در شرایطی است که انتظار دست‌یابی به رزکسیون کامل تومور نمی‌رود. در عین حال در مورد مننژیوم‌های اندازه کوچک تا متوسط، رادیوسرجری می‌تواند سودمند واقع گردد زیرا این تومورها کپسول خوبی دارند. خون‌گیری مننژیوم‌ها از سخت شامه است. بنابراین قطع خون‌رسانی منجر به نکروز و اینفارکشن در تومور گردد. در مطالعات متعددی نشان داده شده است که رادیوسرجری با گامانایف می‌تواند نتایج دراز مدت عالی در درمان مننژیوم‌های قاعده جمجمه داشته باشد.^{۱-۴} در این گزارش ما نتایج درمانی کوتاه‌مدت نخستین گروه (۲۳۰ بیمار) مننژیوم‌های قاعده جمجمه را که در ایران با گامانایف رادیوسرجری درمان شده‌اند را ارائه می‌نماییم. در انتخاب بیماران در درمان اولیه، با گامانایف رادیوسرجری نقص دستگاه عصبی در اثر فشار تومور به

مننژیوم‌های قاعده جمجمه (Skull base meningiomas) ۳۰-۴۰٪ تمام موارد مننژیوم‌های مغز را تشکیل می‌دهند و معمولاً سیر طبیعی بطئی و بی‌سروصدا دارند و ممکن است حتی هنگامی که تومور بسیار بزرگ است بیماران با علائمی خفیف و جزئی مراجعه نمایند. این سیر بطئی سبب می‌گردد که تومور تا مراحل انتهایی که چهار به سخت شامه و استخوان دست‌اندازی نکرده، کشف نگردد و بدیهی است در چنین مرحله‌ای رزکسیون کامل در بسیاری از موارد غیر ممکن خواهد بود. علاوه بر این، نزدیکی این تومورها به عناصر حیاتی مغز سبب بغرنج شدن جراحی میکروسکوپی این تومورهای می‌گردد. دو نوع عارضه در هنگام جراحی این تومورها روی می‌دهد: عوارض ناشی از آسیب به اعصاب مغزی، مرگ و میر در اثر حوادث عروقی هنگام جراحی نظیر آسیب به شریان کاروتید یا شریان‌های تغذیه‌کننده

عناصر داخل مجسمه نباید وجود داشته باشد.

روش بررسی

در این مطالعه بررسی موارد (Case series) در فاصله زمانی فروردین ۸۳ و فروردین ۸۷، ۲۳۰ بیمار (شامل ۹۵ مرد، ۱۳۵ زن با متوسط سنی ۵۵ سال، محدوده ۷۰-۳۵) سال جهت درمان مننژیوم مغزی به مرکز گمانایف ایران ارجاع داده شدند. از این تعداد ۷۵٪ تحت یکبار یا بیشتر عمل جراحی میکروسکوپی قرار گرفته بودند که در نتیجه تشخیص پاتولوژی نیز در دسترس بود (گروه یک). باقیمانده بیماران موارد جدید مننژیوم بودند که در آنها تشخیص صرفاً بر مبنای معیارهای رادیولوژیک صورت گرفته بود (گروه دو). (جدول ۱) توزیع محل تومور را در بین بیماران نشان می‌دهد. تمام بیماران به صورت سرپایی تحت درمان قرار گرفتند. در روز درمان، یک فریم استریوتاکتیک مدل لکسل (Leksell) تحت بی‌حسی موضعی روی سر بیمار تثبیت گردید. سپس با حفظ فریم استریوتاکتیک روی سر بیمار، تصویربرداری رزونانس مغناطیسی انجام گرفت تا مختصات استریو-تاکتیک هدف درمانی تعیین گردد. طراحی کامپیوتری درمان توسط برنامه Gamma Plan صورت گرفت. در تمام بیماران رادیوسرجری توسط گمانایف مدل C (کمپانی الکتا، سوئد) و با به‌کارگیری ۲۰۱ منبع کبالت انجام گرفت. در تمام بیماران درمان با استفاده از ایزوسترها متعده صورت گرفت که تعداد متوسط ایزوسترها ۸/۸ بود (تعداد ۲۰-۴). ایزودوز برای درمان در اکثر موارد، ۵۰٪ بود (محدوده ۶۰٪-۴۰٪). متوسط دوز تاییده شده به لبه تومور ۱۴ گری بود (محدوده ۱۸-۱۰) که بر اساس تجربیات قبلی تعیین شده بود. پارامترهای درمان، به‌ویژه انتخاب میزان دوز، بر حسب حجم تومور و نیز نزدیکی تومور به ساختارهای حیاتی عصبی تنظیم می‌شد. جدول ۲ خلاصه داده‌های درمانی دو گروه بیماران را نشان می‌دهد.

تصویربرداری پی‌گیری بعد از درمان، به بیمار توصیه می‌شد که جهت معاینه بالینی مجدد و نیز انجام MRI کنترل شش‌ماه، یک و دو سال بعد مراجعه نماید. از آزمون Student's T-test با نرم‌افزار SPSS ویراست ۱۰ برای مقایسه رشد تومور در دو گروه استفاده شد.

یافته‌ها

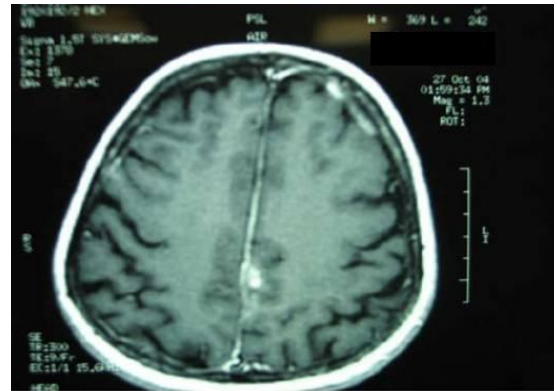
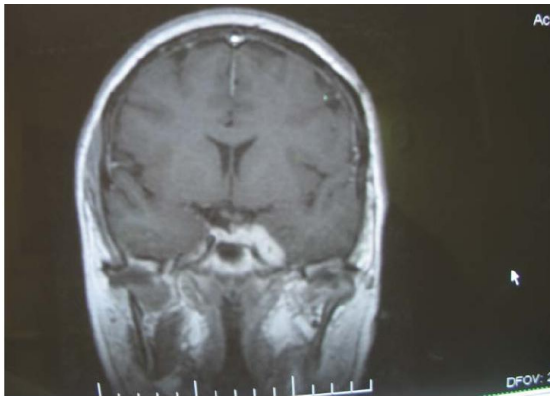
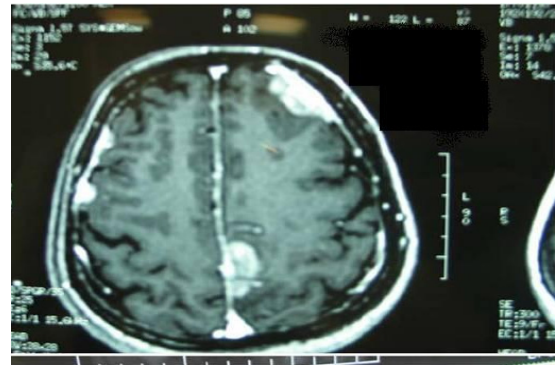
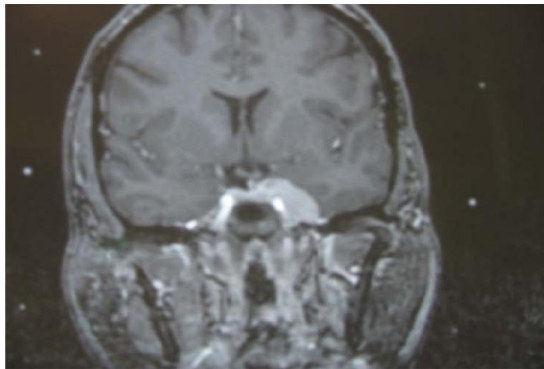
پی‌گیری رادیولوژیک: پی‌گیری MRI و بالینی بیماران با فاصله شش ماه در سال اول و سپس سالیانه انجام می‌گرفت. در میانه پی‌گیری ۱۷ ماه (محدوده یک تا ۲۴ ماه)، در ۶۵ بیمار (۲۰٪) حداکثر قطر تومور کاهش پیدا کرد. در ۱۷۷ بیمار (۷۷٪) تغییری در اندازه تومور مشاهده نشد در حالی که در هفت بیمار اندازه مننژیوم بزرگ‌تر شد. بنابراین میزان کلی کنترل تومور ۹۷٪ بود. در گروه یک میزان کنترل تومور ۹۶/۷٪ و در گروه دوم ۹۳/۲٪ بود. هیچ‌گونه تفاوت آماری بین میزان کنترل اندازه تومور در بیمارانی که با برنامه‌ریزی بعد از جراحی میکروسکوپی تحت درمان کامل رادیوسرجری قرار گرفتند و آنهایی که به دلیل عود تومور رادیوسرجری شدند وجود نداشت (۰/۰۱ < p).

جدول-۱: فراوانی محل تومور

الف- محل در کف مجسمه	تعداد (درصد)
ناحیه سینوس کاورنوس و اطراف زین ترکی	۱۰۴ (۴۵٪)
ناحیه زاویه‌ای پلی مخچه‌ای	۳۲ (۱۴٪)
ناحیه پتروکلاویال	۱۶ (۷٪)
ناحیه شیار بویایی و توبرکولار سلار	۹ (۴٪)
ب- در سایر جاها	
ناحیه پاراسازیتال	۵۰ (۲۲٪)
ناحیه اربیت	۹ (۴٪)
غیره	۱۰ (۴٪)
مجموع	۲۳۰

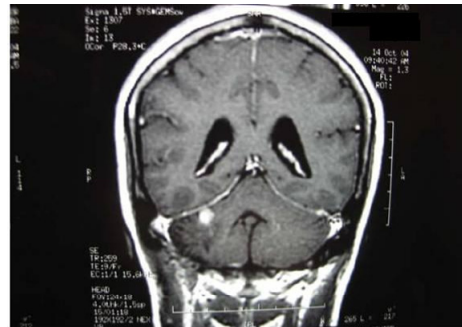
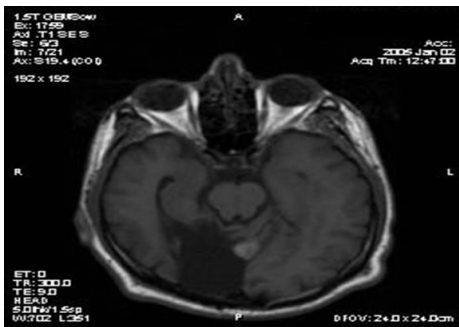
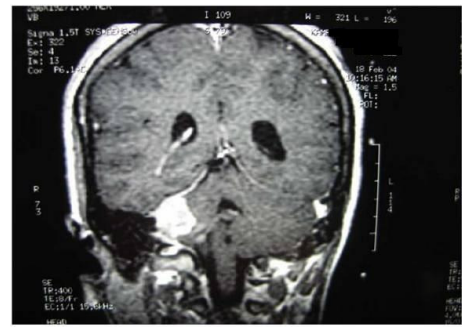
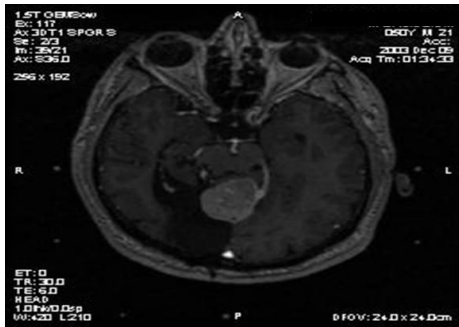
جدول-۲: مختصات درمانی دو گروه درمانی (مذکر و مونث)

گروه	جنسیت (مذکر/مونث)	متوسط سن (محدوده)	متوسط حجم تومور به میلی‌لیتر (محدوده حجم تومور)	مصرف دوز مارژینال (محدوده)	متوسط ایزودوز (محدوده)
۱	۱۴/۲۵	۴۹ (۳۰-۷۰)	۱۰/۵۴ (۷-۲۸)	۱۴ Gy (۱۰-۱۸)	۵۰ (۴۰-۵۶)٪
۲	۲۱/۲۲	۶۴ (۳۰-۷۰)	۲۰/۵ (۷-۳۰)	۱۴ Gy (۱۰-۱۸)	۵۰ (۴۰-۵۶)٪
مجموع	۶۲/۴۵	۶۱/۵	۲۳/۶	۱۴ Gy	۵۰٪



شکل-۲: بیمار دوم: مننژیوم ناحیه سینوس کاورنوس چپ، تصویر ۱ قبل از عمل و تصویر ۲ یکسال بعد از عمل گامانایف

شکل-۱: بیمار اول: مولتیپل مننژیوما قبل از عمل و یکسال بعد از عمل گامانایف



شکل-۴: بیمار چهارم: مننژیوم تنوریوم قبل و سه سال بعد از عمل گامانایف

شکل-۳: بیمار سوم: مننژیوم زاویه CPA قبل و دو سال بعد از عمل گامانایف

جدول-۳: عوارض مرتبط با درمان عوارض مرتبط با درمان

عارضه	تعداد بیماران	درصد
سردرد شدید	۱۰	٪۴
تورم مغزی اطراف تومور	(دو مورد دارای علامت) ۹	٪۴
افزایش فلجی ناقص	۳	٪۱٫۳
تشنج جدید	۳	٪۱٫۳
اختلال حدت و میدان بینایی	۲	٪۱

جدول-۴: عوارض عصبی در ۱۰۷ منژیوم قبل از گامانایف

گروه	با نقص عصبی	بدون نقص عصبی
منژیوم قاعده جمجمه	۵۵ (٪۷۲)	۲۱ (٪۲۸)
غیره	۱۰ (٪۳۳)	۲۱ (٪۷۷)

عوارض مرتبط با درمان: شایع‌ترین عارضه سردرد بود که در ۲۴ ساعت اول بعد از درمان بروز کرد. ادم مغزی متعاقب درمان در ۱۰٪ بیماران روی داد که در دو بیمار با علامت بالینی همراه بود. وضعیت نورولوژیک: قبل از درمان ۶۰٪ بیماران گروه اول و ۲۵٪ بیماران گروه دوم نقص عصبی داشتند. معاینات پی‌گیری نشان داد که وضعیت نورولوژیک در ۷۴٪ موارد تغییر نکرد، در ۲۵٪ موارد بهتر و در ۵٪ بدتر شد. در گروه دوم (رادیوسرجری به‌عنوان درمان اولیه) بهبود عصبی در ۲۰٪ دیده شد در حالی‌که در گروه اول بهبود علائم نورولوژیک کمتر (۱۵٪) و بیشتر علائم بدون تغییر باقی ماندند.

بحث

منژیوم‌ها معمولاً تومورهایی خوش‌خیم و با رشد کند هستند که عمدتاً زنان بالای ۴۰ سال را گرفتار می‌کند. بهترین روش درمانی، جراحی تومور و خارج ساختن کامل آن به‌همراه سخت شامه است. عموماً خارج ساختن کامل منژیوم‌های قاعده جمجمه امکان‌پذیر نبوده و عمل جراحی می‌تواند با عوارض قابل توجه همراه باشد. در این موارد معمولاً جراحان باید بین رزکسیون کامل تومور که خطر قابل ملاحظه عوارض متعدد و نیز برداشتن ناکامل تومور که عوارض کمتر ولی میزان بالاتر احتمال عود تومور را به همراه خواهد داشت تصمیم‌گیری کنند. در عین حال تومورهایی که در قاعده جمجمه رشد می‌کنند معضلات تکنیکی فراوانی را برای جراح ایجاد می‌نمایند. در مواردی که درگیری سینوس کاورنوس وجود دارد، مشکل عمده آسیب به اعصاب مغزی و در نتیجه آن فلج اعصاب

حرکتی خارج چشمی است. آسیب به این اعصاب می‌تواند منجر به دوبینی موقت یا دائم در ۲۰ تا ۵۰٪ بیماران گردد و با این‌که ممکن است چنین عارضه‌ای مشکل نسبتاً خفیفی برای چنین جراحی بزرگی محسوب گردد این امر می‌تواند برای بیمار بسیار ناتوان‌کننده باشد.^۵ در منژیوم‌های پتروکلاویال نزدیکی به شریان‌های پرفوران ساقه مغز و اعصاب مغزی می‌تواند اهمیت حیاتی داشته باشد. در صورتی که لایه آراکتوئید وجود نداشته باشد رزکسیون کامل تومور می‌تواند منجر به میکروانفارکتوس شود. در چنین مواردی ساقه مغز تنها باید به‌وسیله برداشتن تکه‌تکه‌ای تومور از خارج به داخل رفع فشار گردد و بنابراین در صورت لزوم یک لایه چند میلی‌متری از تومور باقی گذاشته شود.^{۶،۷} در منژیوم‌های قاعده جمجمه جراحی رادیکال حتی به‌وسیله ماهرترین دست‌ها جهت رزکسیون کامل تومور سبب نقص عصبی تا حدود ۴۰-۳۰٪ می‌شود که دلیل آن چگونگی در برگرفتن اعصاب مغزی یا ساقه مغز توسط این تومورها است. علاوه بر آن متعاقب رزکسیون کامل، احتمال عود ۱۰-۷٪ بعد از پنج سال و ۲۲-۲۰٪ بعد از ۱۰ سال گزارش شده است. رزکسیون ناکامل همراه با میزان بسیار بالاتر عود یعنی ۳۷-۲۶٪ ظرف پنج سال و ۷۴-۵۵ درصد بعد از ۱۰ سال است.^{۸-۱۲} در یک سری شامل ۴۲ بیمار با منژیوم‌های سینوس کاورنوس، Jesus، میزان مرگ و میر ۲٪ و بروز ۷٪ تغییرات دائم عمده نورولوژیک بعد از رزکسیون را گزارش نمود.^{۱۳} ۱۵٪ این بیماران در یک دوره ۷۶-۳ ماه پی‌گیری دچار عود تومور شدند. دو بیمار نیازمند جراحی مجدد و ۹ بیمار نیاز به رادیوتراپی پیدا کردند.^۵ در یک گزارش پی‌گیری اختلالات دائم بعد از جراحی در ۱۲ بیمار از ۷۵ بیمار گزارش شده است (۱۶٪).^{۱۳} Couldwell که بزرگترین سری بیماران منژیوم پتروکلاویال را تا به امروز گزارش نمود، میزان عوارض ۳۵٪ و میزان مرگ و میر ۴٪ را گزارش نمود.^۴ در بیماران ما نقص‌های عصبی در قسمت عمده‌ای از بیمارانی که قبلاً تحت جراحی قرار گرفته بودند وجود داشت که اهمیت چنین ملاحظاتی را در بیماران ایرانی نشان می‌دهد. Kandziolka میزان کنترل آماری سه‌ساله تومور را در ۵۰ بیمار منژیوم ۹۶٪ گزارش نمود که با گامانایف درمان شدند.^۷ Aichholzer بر روی ۹۹ بیمار منژیوم رادیوسرجری انجام داد.^۹ ۹۱٪ این ضایعات در قاعده جمجمه قرار داشتند. سه بیمار از پنج بیماری که بیش از چهار سال بعد از رادیوسرجری پی‌گیری شدند کاهش در حجم

تغییرات دور تومور در تصویربرداری MRI و اختلالات اعصاب مغزی تقسیم‌بندی می‌شوند. تغییرات دور تومور به صورت تغییرات جدید و یا تشدید تغییرات دور تومور قبلی هستند. این تغییرات تصویربرداری، ادم دور تومور متعاقب رادیوسرجری هستند. در منژیوم‌های نیمکره‌ای پاراسازیال یا فالكس احتمال ایجاد تغییرات دور توموری بعد از گامانایف نسبت به منژیوم‌های قاعده جمجمه بیشتر است. با این‌که گامانایف رادیوسرجری روشی ایده‌آل محسوب می‌گردد، محدودیت‌های خاص خود را نیز دارد^{۲۹} یکی از این محدودیت‌ها اندازه تومور است (قطر تومور باید کمتر از ۳cm باشد). تعریف دقیق حدود تومور نیز می‌تواند یک محدودیت دیگر باشد که به‌ویژه در مورد منژیوم‌های کلایوسوس، منژیوم‌های En-plaque و منژیوم‌های با گسترش به تنتوریوم صادق است. گاهی توده اصلی تومور توسط رادیوسرجری ریشه‌کن می‌گردد ولی منطقه جاذب ماده حاجب در ناحیه لبه آزاد تنتوریوم نمی‌تواند کاملاً در هدف‌گیری گنجانیده شود و بنابراین کنترل دراز مدت تومور را تضعیف می‌کند. اثر توده‌ای تومور بر روی ساقه مغز و در برگرفتن پرفوراتورهای بازیلار نیز نکات مهمی هستند که خطر آسیب به ساقه مغز را در نتیجه ایسکمی میکروواسکولار در بر دارد. رادیوسرجری با گامانایف در منژیوم‌های داخل مغزی یک روش موثر و ایمن درمان اولیه و یا کمکی متعاقب رزکسیون تحت کامل به‌شمار می‌رود.

تومور داشتند. یازده بیمار بین سه تا چهار سال بعد از رادیوسرجری پی‌گیری شدند که شش بیمار چروک شدن را نشان داد و در بقیه تغییری مشاهده نشد. ۳۰ بیمار بین دو تا سه سال بعد از رادیوسرجری ارزیابی شدند. در ۱۰ بیمار تومور کوچک و در ۲۰ بیمار اندازه تومور تغییری نکرد. کاهش در اندازه تومور در بعضی از بیماران حتی سه ماه بعد از رادیوسرجری قابل مشاهده بود. Pendl میزان کنترل آماری تومور پس از چهار سال را در حد ۹۲٪ برای ۹۴ منژیوم خوش‌خیم گزارش نمود که به صورت قطع رشد تومور و یا کاهش حجم تومور تعریف می‌شد.^{۱۱} با مقایسه این مطالعات می‌توان نتیجه گرفت که رادیوسرجری با گامانایف در ایران یک انتخاب درمانی عالی در درمان منژیوم‌های قاعده جمجمه می‌باشد. بیماران ارجاع شده به مرکز گامانایف بیشتر تومورهای قاعده جمجمه بودند که نشان دهنده عدم رغبت جراحان اعصاب ایرانی در جراحی مکرر یا نخستین بار بر روی این تومورهاست. ما سه عامل را در انتخاب بیماران جهت گامانایف در نظر داشتیم: (۱) اندازه تومور (۲) احتمال قابل رزکسیون بودن تومور (۳) مجاورت با عناصر حیاتی و حفظ بافت طبیعی مغز. بدین ترتیب میزان کنترل تومور را در کوتاه‌مدت به ۹۵٪ رساندیم. به دلیل تشابه معیارهای انتخاب بیماران و چگونگی درمان نتایج ما مشابه گزارش‌های جهانی است. عوارض در مطالعه ما ۲۹٪ و در مطالعات قبلی ۲۵٪ گزارش شده است.^۹ این عوارض به دو دسته

References

- Samii M, Klekamp J, Carvalho G. Surgical results for meningiomas of the craniocervical junction. *Neurosurgery* 1996;39(6):1086-94; discussion 1094-5.
- Sekhar LN, Swamy NK, Jaiswal V, Rubinstein E, Hirsch WE Jr, Wright DC. Surgical excision of meningiomas involving the clivus: preoperative and intraoperative features as predictors of postoperative functional deterioration. *J Neurosurg* 1994;81(6):860-8.
- DeMonte F, Smith HK, al-Mefty O. Outcome of aggressive removal of cavernous sinus meningiomas. *J Neurosurg* 1994;81(2):245-51.
- Couldwell WT, Fukushima T, Giannotta SL, Weiss MH. Petroclival meningiomas: surgical experience in 109 cases. *J Neurosurg* 1996;84(1):20-8.
- Samii M, Tatagiba M. Experience with 36 surgical cases of petroclival meningiomas. *Acta Neurochir (Wien)* 1992;118(1-2):27-32.
- Mathiesen T, Lindquist C, Kihlström L, Karlsson B. Recurrence of cranial base meningiomas. *Neurosurgery* 1996;39(1):2-7; discussion 8-9.
- Kondziolka D, Lunsford LD, Coffey RJ, Flickinger JC. Stereotactic radiosurgery of meningiomas. *J Neurosurg* 1991;74(4):552-9.
- Spallone A, Makhmudov UB, Mukhamedjanov DJ, Tcherekajev VA. Petroclival meningioma. An attempt to define the role of skull base approaches in their surgical management. *Surg Neurol* 1999;51(4):412-9; discussion 419-20.
- Aichholzer M, Bertalanffy A, Dietrich W, Roessler K, Pfisterer W, Ungersboeck K, et al. Gamma knife radiosurgery of skull base meningiomas. *Acta Neurochir (Wien)* 2000;142(6):647-52; discussion 652-3.
- Pendl G, Schröttner O, Eustacchio S, Feichtinger K, Ganz J. Stereotactic radiosurgery of skull base meningiomas. *Minim Invasive Neurosurg* 1997;40(3):87-90.
- Pendl G, Unger F, Papaethymiou G, Eustacchio S. Staged radiosurgical treatment for large benign cerebral lesions. *J Neurosurg* 2000;93 Suppl 3:107-12.
- Villavicencio AT, Black PM, Shrieve DC, Fallon MP, Alexander E, Loeffler JS. Linac radiosurgery for skull base meningiomas. *Acta Neurochir (Wien)* 2001;143(11):1141-52.
- De Jesús O, Sekhar LN, Parikh HK, Wright DC, Wagner DP. Long-term follow-up of patients with meningiomas involving the cavernous sinus: recurrence, progression, and quality of life. *Neurosurgery* 1996;39(5):915-9; discussion 919-20.

Radiosurgery for skull base meningiomas: a study on 230 cases in Iranian Gamma Knife Center

Received: April 21, 2010 Accepted: May 24, 2010

Abstract

Mohammad Ali Bitaraf M.D.^{1*}
Mazyar Azar M.D.²
Seyed Mojtaba Miri M.D.¹
Abdolreza Sheikhezai M.D.¹
Mazdak Alikhani M.D.²
Mahmud Allahverdi M.D.²
Ahmad Sharif Tabrizi M.D.²
Ali Tayebi Meybodi M.D.¹

1- Department of Neurosurgery,
Imam Khomeini Hospital, Tehran
University of Medical Sciences
2- Iranian Gamma-Knife Center

Background: Meningiomas are among the most common tumors of the brain. Skull base meningiomas comprise a major part of brain meningiomas. They are difficult to treat because of proximity to major vital neuro-vascular structures which makes their surgical resection hazardous and fraught with a high rate of complications. Radiosurgery is considered as an alternative efficient way to treat them, which targets the tumor and its supplying vasculature. The standard treatment consists of tumor eradication and its supplying vessels through homogeneous dose of 201 rays of cobalt 60 source.

Methods: In a case-series study, we report 230 meningiomas referred to Iranian Gamma Knife Center, treated by radiosurgery with type C Gamma Knife. Radio-surgery was performed at a mean dose of 15 Gy and 50% isodose.

Results: Two hundred and thirty of all meningioma cases referred to our institute were skull base lesions. Eighty (35%) were new case and the rest were previously treated microsurgically one or more times. None of the patients died after treatment and the most common post-operative complications were headache (30 patients) and peritumoral edema (12 patients).

Conclusion: Tumoral control is defined as reduced tumor volume or as no change in tumor volume. Tumor control was achieved in 218 (95%) patients. In those who were not treated microsurgically, clinical improvement was more pronounced. Thus when suitable (favorable tumor size and absence of progressive mass effect signs) the patients could be primarily treated with Gamma knife. Other patients could be managed complementarily with radiosurgery after they are treated surgically.

Keywords: Skull base meningioma, gamma knife, radiosurgery.

* Corresponding author: Dept. of Neurosurgery, Imam Khomeini Hospital, Tehran University of Medical Sciences, Tehran, Iran
Tel: +98-21-66939330
email: mbitaraf@sina.tums.ac.ir