

کیست هیداتید ریه: بررسی ۱۰۲۴ بیمار

تاریخ دریافت مقاله: ۱۳۸۸/۰۹/۱۱ تاریخ پذیرش: ۱۳۸۸/۱۲/۱۹

چکیده

رضا باقری^{۱،۳*}

سید ضیاء... حقی^۱، مهناز امینی^۲

آسیه سادات فتاحی معصوم^۳

۱- گروه جراحی توراکس

۲- گروه داخلی (ریه)

۳- مرکز تحقیقات آندوسکوپی و روش‌های کم
تهاجمی

دانشگاه علوم پزشکی مشهد

* نویسنده مسئول: بیمارستان قائم (عج)، طبقه سوم، دفتر
گروه جراحی توراکس تلفن: ۰۹۱۲۳۴۶۳۷۵۲
email: Bagherir@mums.ac.ir

زمینه و هدف: کیست هیداتید ریه بیماری انگلی شایع در کشورهای در حال توسعه است. این مطالعه برای بررسی نتایج درمان کیست‌های هیداتید ریه در بیماران منطقه شمال شرق ایران، انجام شده است. **روش بررسی:** کلیه بیماران مراجعه‌کننده به بیمارستان‌های مهر، قائم و امید مشهد در سال‌های ۸۶-۱۳۶۰ با تشخیص کیست هیداتید ریه وارد مطالعه شدند. از نظر اطلاعات دموگرافیک، محل و تعداد، روش‌های تشخیص، نوع عمل جراحی و نتایج حاصل آن، آنالیز آماری شدند. **یافته‌ها:** ۱۰۲۴ بیمار وارد مطالعه شدند. متوسط سن افراد $30/6 \pm 16/1$ سال، نسبت مرد به زن $1/2$ بود. شایع‌ترین علامت سرفه ($55/1\%$) و درد قفسه‌سینه ($33/8\%$) بود. $53/8\%$ درگیری سمت راست ریه، 40% سمت چپ و $6/2\%$ دو طرفه دیده شد. لوب تحتانی شایع‌ترین لوب درگیر بود. $52/6\%$ موارد کیست سالم و بقیه موارد کیست دچار عارضه و یا پاره شده بود. شایع‌ترین تکنیک جراحی شامل حذف غشاء (ممبران) کیست بدون نیاز به حذف پری‌کیست و ترمیم سوراخ‌های هوایی بود ($67/2\%$)، در $21/2\%$ فقط کیست انوکله شد و رزکسیون پارانیشیم ریه در $10/3\%$ انجام شد. مورتالیتت در دو بیمار ($0/2\%$) و موریبیدیتی در $8/4\%$ داشتیم. شایع‌ترین عارضه‌ها، فضای باقیمانده در ریه در $3/4\%$ بیماران و عفونت‌زخم در $1/5\%$ بیماران بوده است. **نتیجه‌گیری:** بهترین درمان کیست هیداتید ریه، درمان‌های جراحی با میزان موریبیدیتی و مورتالیتی پایین است و بهترین روش خروج ممبران کیست بدون نیاز به حذف پری‌کیست و ترمیم سوراخ‌های هوایی می‌باشد و رزکسیون پارانیشیم ریوی باید برای موارد عارضه‌دار به کار رود.

کلمات کلیدی: کیست هیداتید، ریه، درمان، عوارض.

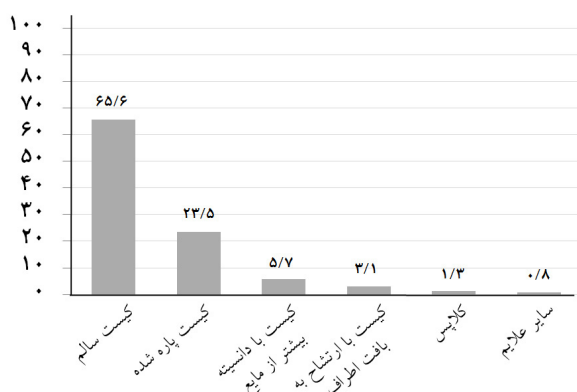
مقدمه

بالینی آن‌ها به محل و اندازه کیست ارتباط دارد. شایع‌ترین علائم سرفه و درد ذکر شده است. پارگی کیست به برونش مجاور با سرفه شدید و خلط حاوی مایع موکوئید هیداتید یا غشاء تظاهر می‌یابد. ممکن است موجب واکنش افزایش حساسیت شده، شوک و حتی مرگ رخ دهد.^۱ شایع‌ترین روش رادیولوژیک تشخیصی گرافی ساده قفسه‌سینه است و در حال حاضر جراحی بیشترین روش درمانی به کار رفته است.^۲ هدف مطالعه حاضر بررسی تظاهرات بیماری، روش‌های درمانی و نتایج بیماران مراجعه‌کننده در منطقه ما (شمال شرق ایران) در طی یک دوره ۲۷ ساله است.

روش بررسی

در یک مطالعه توصیفی گذشته‌نگر، بیمارانی که در یک دوره ۲۷ ساله بین سال‌های ۸۶-۱۳۶۰ در بیمارستان‌های امید، قائم (عج) و مهر

بیماری هیداتید (Hydatid disease)، بیماری انگلی است که به‌طور شایع توسط ائینوکوکوس گرانولوزیس ایجاد می‌شود.^۱ بیماری هیداتید مشکل عمده پزشکی بهداشتی و اقتصادی در مناطق اندمیک مثل کشور ما است. آلودگی در مناطقی که تماس انسانی با سگ و گوسفند وجود دارد ادامه می‌یابد.^۲ متأسفانه استان خراسان شایع‌ترین میزان آلودگی به بیماری هیداتید را در انسان و دام در کل کشور دارد. متوسط شیوع طی دوره پنج‌ساله ۲۰۰۷-۲۰۰۲، $0/61$ در $100/000$ در انسان گزارش شده است که این میزان آلودگی لزوم مطالعه انجام شده را بیان می‌کند.^۳ پس از کبد، ریه شایع‌ترین محل درگیری در بیماری هیداتید است. شیوع درگیری ریوی $40-10\%$ گزارش شده است.^۴ کیست‌های هیداتید ریه برخلاف کبد معمولاً کلسیفیه نمی‌شوند و در موارد کیست سالم و کوچک اکثراً بدون علامت هستند. تظاهرات



نمودار-۱: شیوع علائم رادیولوژیک در بیماران با کیست هیداتید ریه مراجعه‌کننده به بیمارستان‌های قائم (عج) مهر و امید مشهد بین سال‌های ۸۶-۱۳۶۰

جدول-۱: شیوع درگیری لوب‌های ریوی در بیماران با کیست هیداتید ریه مراجعه‌کننده به بیمارستان‌های قائم، امید و مهر مشهد بین سال‌های ۸۶-۱۳۶۰

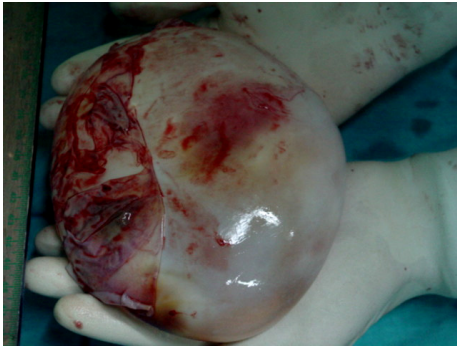لوب درگیر	فراوانی (درصد)
لوب فوقانی	۲۴۶(۲۴٪)
لوب میانی	۱۲۰(۱۱/۸٪)
لوب تحتانی	۵۲۳(۵۱/۱٪)
لینگولا	۶(۰/۶٪)
لوب فوقانی و میانی	۱۶(۱/۷٪)
لوب فوقانی و تحتانی	۴۵(۴/۴٪)
لوب فوقانی و لینگولا	۲(۰/۲٪)
لوب تحتانی و لینگولا	۲(۰/۲٪)
لوب میانی و تحتانی	۴۷(۴/۶٪)
لوب فوقانی و میانی و تحتانی	۱۵(۱/۴٪)

صورت می‌گرفت و در موارد درگیری دو طرفه دو مرحله‌ای انجام گردید که در همزمانی کیست سالم و پرفوره ابتدا سمت کیست سالم عمل شد. در غیر این صورت ابتدا کیست بزرگتر و با تعداد بیشتر عمل شدند. پس از ورود به توپاکس اطراف کیست با گاز آغشته به سالین هیپرتونیک برای جلوگیری از انتشار محتویات به سایر نقاط پوشانده شد. تکنیکی که اکثر موارد به‌کار رفت، خروج ممبران کیست و ترمیم سوراخ هوایی در ۶۷/۲٪ موارد بود که در این موارد نیاز به حذف ساختمان پری کیست در بیماران نمی‌باشد. در انتها در اکثر بیماران از کاپیتوناژ نیز سود بردیم. سایر درمان‌ها شامل انوکلتاسیون کیست ۲/۲۱٪ (شکل ۳) و رزکسیون پارانشیم ریوی در ۱۰/۳٪ (وجود سوراخ هوایی بزرگ و غیر قابل ترمیم ۷/۱٪ و یا تخریب بیش از ۵۰٪ پارانشیم ریه ۲۹٪) بود. رزکسیون ریوی شامل برداشتن سگمان

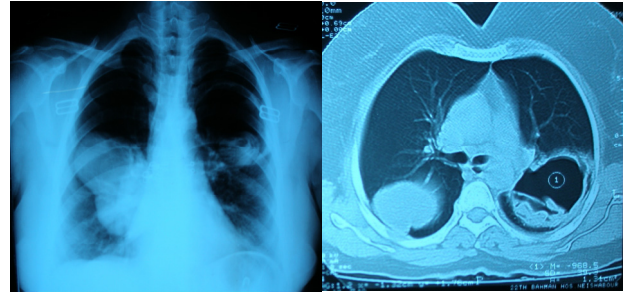
مشهد تحت درمان کیست هیداتید ریه قرار گرفته بودند ارزیابی شدند. اطلاعات بیماران شامل سن، جنس، شغل، علائم بالینی، علائم رادیولوژیک، محل درگیری ریه، روش درمان و میزان عود استخراج شد. داده‌ها، با نرم‌افزار SPSS ویراست ۱۱/۵ تحلیل آماری شد و با جداول فراوانی و نمودار توصیف شدند. در مقایسه گروه‌ها از تست χ^2 استفاده و مقادیر $p < 0.05$ معنی‌دار تلقی گردید.

یافته‌ها

به‌طور کلی ۱۰۲۴ بیمار با تشخیص کیست هیداتید ریه وارد مطالعه شدند. میانگین سن افراد تحت مطالعه 30.6 ± 16.1 سال و حداقل چهار سال و حداکثر ۸۱ سال به‌دست آمد. از بین افراد ۵۲/۲٪ مذکر و ۴۷/۸٪ مونث بودند. ۲۷/۲٪ بیماران خانه‌دار، ۲۴/۸٪ محصل، ۱۹/۶٪ کشاورز، ۱۳/۴٪ دامدار، ۵/۴٪ کارمند، ۵/۲٪ شغل آزاد و ۴/۳٪ کارگر بودند. شایع‌ترین شکایت بیماران سرفه در ۵۶۵ بیمار (۵۵/۱٪) بود. سایر علائم عبارتند از: درد قفسه‌سینه در ۳۴۷ بیمار (۳۳/۸٪)، هموپتزی در ۲۹۶ بیمار (۲۸/۹٪)، تب در ۲۷۳ بیمار (۲۶/۶٪) و خلط چرکی در ۱۹۷ بیمار (۱۹/۲٪). ۱۰ بیمار (۱٪) نیز بدون علامت بودند. مهم‌ترین روش‌های تشخیصی به‌کار رفته رادیوگرافی قفسه‌سینه و سپس سی‌تی‌اسکن قفسه‌سینه بود. تظاهرات رادیولوژیک به دو دسته کیست منفرد و متعدد تقسیم‌بندی شد و در هر کدام مشخصات کیست شامل کیست سالم، کیست پرفوره، دانسیته بالاتر از مایع، ارتشاح به بافت اطراف یا کلایس ریه دسته‌بندی شد. در ۵۳/۸٪ درگیری سمت راست ریه، ۳۹/۶٪ درگیری سمت چپ و بقیه موارد درگیری دو طرفه ۶/۶٪ داشتند. در ۶۴/۳٪ (۶۵۹ بیمار) کیست سالم و بقیه موارد کیست پرفوره یا همراه سایر علائم رادیولوژیک بود. نمودار ۱ شیوع علائم رادیولوژیک و شکل ۱ نمای رادیولوژیک کیست سالم و پاره‌شده را نشان می‌دهد. بسته به میزان درگیری لوب‌ها شایع‌ترین محل لوب تحتانی ریه ۵۱/۱٪ و کمترین درگیری لینگولا ۰/۶٪ بود و در موارد درگیری همزمان بیش از یک لوب، لوب میانی و تحتانی شایع‌ترین درگیری همزمان را داشتند (۴/۶٪). در ۴۴ بیمار با شک به تشخیص غیر از کیست هیداتید یا کیست عارضه‌دار برونکوسکوپی فیبر اپتیک نیز انجام شد. ۱/۳٪ بیماران به‌علت کیست‌های متعدد یا عدم توانایی بیماران برای جراحی درمان طبی شدند. درمان شایع جراحی بود که از طریق توپاکوتومی پوسترولترا،

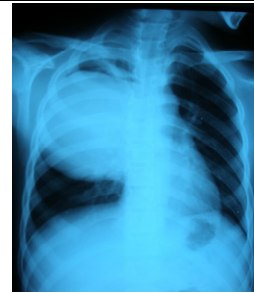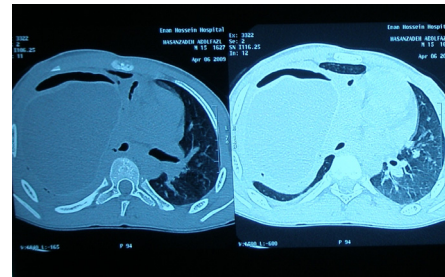


شکل-۳: نمای انوکلسیون (کیست سالم خارج شده) در درمان جراحی کیست هیdatیک



شکل-۱: نمای رادیولوژیک و سی تی اسکن کیست سالم و پاره شده در یک بیمار

که هنوز به علت ارتباط نزدیک انسان با سگ و گوسفند در بسیاری نقاط جهان من جمله کشور ما اندمیک می باشد.^۱ اخیراً در اروپا و شمال آمریکا به علت افزایش مهاجران موارد بیشتری مشاهده می شود.^۵ کیست هیdatیک هر نقطه از بدن را می تواند مبتلا کند. پس از کبد، دومین محل شایع درگیر، ریه می باشد.^۱ درصد درگیری ریه ۴۰-۱۰٪ و متوسط حدود ۲۰٪ گزارش شده است.^{۲،۴} کیست هیdatیک ریه سه لایه پری سیست، اکتوسیست و اندوسیست دارد.^۵ برخلاف کبد کلسیفیه نمی شود. فشار منفی پلور رشد آن را به مناطق پریفرال ریه تسریع می کند. سن متوسط ابتلا بین ۳۰ تا ۴۰ سالگی گزارش گردید.^{۶،۷} برتری اندک مردان در مطالعه Wo در ۱۲۳۰ بیمار و مطالعه Kavuk در ۱۱۱۸ بیمار مشاهده شد،^{۶،۷} گرچه در برخی مطالعات برتری با جنس زن گزارش شده است.^{۴،۸} در مطالعه ما، متوسط سن ابتلای بیماران ۳۰/۴ بوده و برتری با جنس مذکر بوده است و افراد خانه دار، کشاورز و دامدار بیشترین درصد شیوع را داشتند که مشابه مطالعه دیگری از ایران احتمال مواجهه بیشتر با انگل را در این مشاغل و ریسک بالاتر ابتلا را نشان می دهد.^۹ در بررسی Shehatha، ۳۷٪ بیماران بدون علامت در CXR روتین هنگام استخدام یا ورود به سیستم نظامی کشف شده است.^۴ در مطالعه ما اغلب بیماران، با سرفه و درد قفسه سینه ظاهر یافتند، تنها یک درصد بیماران بدون علامت بودند و اتفاقی کشف شدند. بیشترین درگیری در سمت راست ریه و خصوصاً لوب تحتانی بود که به نظر می رسد به علت خون رسانی بیشتر پس از ورود انگل به دستگاه گوارش و سپس جریان خون در این قسمت باشد^۴ که در کیست های بزرگ بیشتر از ۱۰ سانتی متر هم مشابه کیست های کوچک لوب تحتانی درگیر است.^{۱۰} پس از لوب تحتانی به ترتیب لوب فوقانی و میانی درگیر بودند که مشابه گزارش



شکل-۲: نمای رادیولوژی و سی تی اسکن کیست در حال پاره شدن در جوان ۱۷ ساله (Crescent sign)

مبتلا در ۳۲٪، لوبکتومی ۷۴/۷٪، لوبکتومی و سگمنتکتومی ۱/۴٪ و پنومونکتومی ۰/۹٪ بود. ۲/۵٪ بیماران بیش از یک بار عمل شدند. زمان بستری اکثراً بین ۵-۱۵ روز بود (۷۵/۷٪). موربیدیتی ۸/۷٪ شامل عفونت زخم ۱۵ بیمار (۱/۵٪)، فضای باقیمانده در ۳۵ بیمار (۳/۴٪) شایع ترین عوارض بودند و مورتالیتی دو مورد به علت سن بالا و نارسایی تنفسی بعد از عمل بود (۱٪). حداقل فالوآپ دو سال و عود در ۲/۵٪ موارد دیده شد که ۹۵/۷٪ موارد عود درمان توأم جراحی و طبی و ۴/۳٪ درمان طبی شدند. در تمامی بیماران پس از جراحی با آلبندازول به مدت شش ماه درمان شدند.

بحث

بیماری هیdatیک، بیماری انگلی شناخته شده از زمان های قدیم است

کردن کامل جدار کیست سالم) در ۲/۲۱٪ موارد امکان پذیر شد. شایع ترین روش شامل خروج ممبران کیست و ترمیم سوراخ هوایی در ۲/۶۷٪ بود. اگرچه گزارشاتی مانند مطالعه WU^۷ و Shehatha^۸ در صورت امکان بر حفظ حداکثر پارانشیم ریه تاکید دارد ولی آنها معتقدند که در صورت عدم توانایی در بستن سوراخ هوایی یا تخریب بیش از ۵۰٪ پارانشیم لوب رزکسیون ریوی ضرورت دارد. در مطالعه ما رزکسیون پارانشیم ریوی شامل لوبکتومی یا سگمنتکتومی و دو مورد پنومونکتومی در بیماران انجام شد. در ۳/۱۰٪ موارد که در صورتی که سوراخ هوایی بزرگ غیر قابل ترمیم یا تخریب بیش از ۵۰٪ پارانشیم مشهود بود، انجام می شد. شایع ترین عوارض پس از عمل در مطالعه ما عفونت زخم و فضای باقیمانده در ریه در بیماران بود که ذکر شده موارد کمپلیکته میزان بالاتر عوارض قبل و بعد عمل را ایجاد می کنند.^{۱۶} میزان عود در بررسی های با تعداد بیماران بالا بین ۱/۹ تا ۳/۳٪ ذکر شده که مانند مطالعه Qian^{۱۷} و WU^۷ در فالوآپ حداقل دو سال، ۲/۵٪ عود داشتیم که با سایر گزارشات قابل مقایسه است. عود می تواند در همان محل قبلی عفونت یا محل دیگر باشد و بیمار باید مرتب تحت پی گیری باشد.^{۱۸} اکثر موارد عود، نیاز به عمل جراحی مجدد و یا جراحی همراه درمان طبی داشتند. درمان اولیه کیست هیداتید ریه جراحی است و برداشتن ممبران به همراه بستن سوراخ راه های هوایی با حفظ حداکثر ممکن پارانشیم ریه توصیه می شود. رزکسیون ریه در موارد کیست های عارضه دار با سوراخ هوایی بزرگ یا تخریب بیش از ۵۰٪ پارانشیم ریوی کاربرد دارد. جراحی کیست هیداتید ریه با مرتالیتی و موریبدیتی اندک و میزان قابل قبولی از موارد عود همراه است. *سپاسگزاری:* از معاونت پژوهشی دانشگاه علوم پزشکی مشهد که از این مقاله به عنوان طرح پژوهشی حمایت نموده اند و دکتر مژگان امینی که در جمع آوری داده های بیماران همکاری اساسی داشته و از دکتر حبیب... اسماعیلی که آنالیز آماری نتایج را بر عهده داشتند و خانم فاطمه محمدنیا که تایپ و جدول بندی را بر عهده داشتند کمال تشکر را داریم.

References

1. Harlaftis N, Aletras H, Symbas P. Hydatid disease of the lung. In: Shields T, Locicero J, Ponn R, Rusch V. Philadelphia: Lippincott Williams & Wilkins; 2004: 1298-308.
2. Saidi F. Echinococcal cysts: etiology, diagnosis, complications, and medical and surgical treatment. In: Bakar RJ, Fishler JE, editors.

۴۵ ساله بیماری از چین می باشد.^۷ در مطالعه ما شایع ترین محل درگیری در لوب های تحتانی بوده است. در مطالعه ای که توسط Fatimish در سال ۲۰۰۷ انجام شد، ۲۴٪ درگیری دو طرفه گزارش شده است.^{۱۱} ما ۶/۶٪ درگیری دو طرفه داشتیم. گرافی ساده قفسه سینه در مناطق اندمیک در اکثر موارد تشخیصی است و ضایعه منفرد یا متعدد گرد، هموزن و لبه شارپ را مشخص می کند. هرچند کیست های کمپلیکته باید از مواردی مثل پنومونی، آبسه ریه، سل و کانسر و در صورت لزوم با CT، برونکوسکوپی یا MRI افتراق داده شوند.^۷ عوارض شامل پارگی، عفونت ثانویه، واکنش بافت اطراف و عوارض همراه با ضایعه فضاگیر هستند. پارگی شایع ترین عارضه است. در مناطق اندمیک باید با تظاهرات غیر عادی رادیولوژیک آشنا بود چون تأخیر تشخیص در موارد پارگی می تواند حتی منجر به شوک آنافیلاکتیک و مرگ شود.^۵ علائم رادیولوژیک پارگی کیست به عنوان علامت زنبق آبی (Water lily) خوانده می شود. همچنین گاهی علامت هوای هلالی (Crescent sign) را می توان مشاهده کرد.^۱ در بیماران ما در ۶/۶۵٪ موارد کیست سالم بودند و در موارد عارضه دار شایع ترین تظاهرات رادیولوژیک پرفوراسیون بود (۵/۲۳٪). جراحی به عنوان درمان انتخابی همچنان باقی مانده است.^{۱۲} WHO درمان طبی را در هیداتیدوز ریوی و کبدی غیر قابل جراحی و در بیماران با درگیری دو یا چند ارگان پیشنهاد می کند.^{۱۳} درمان طبی در دپارتمان ما بر پایه آلبندازول به میزان ۱۰-۱۵mg/kg/d در موارد عود یا موارد کیست متعدد و یا عدم تحمل جراحی بر پایه پروتکل کشمیری و همکاران به کار رفت.^{۱۴} درمان جراحی پذیرفته شده در کیست هیداتید ریه شامل خروج ممبران بدون نیاز به اکسیژون پری کیست، با حفظ حداکثر بافت ریه می باشد.^۱ در اکثر مطالعات از جمله Kavukw روی ۱۱۱۸ بیمار^۶ و نیز گزارش Shipulin در ۵۱۵ بیمار همین روش به کار رفته است.^{۱۵} در مطالعه Shehatha تکنیک انوکلتاسیون بیشتر به کار رفته که البته ۳۷٪ بیماران بی علامت بوده و درصد کیست سالم بالا بوده است.^۴ در مطالعه ما انوکلتاسیون (خارج

Mastery of Surgery. 4th ed. Philadelphia: Lippincott Williams and Wilkins; 2004. p. 1082-99.

3. Tavakoli H, Sonaidi Jafari N, Izadi M, Parsa M. Epidemiological investigation of hydatidosis infections in Iran. 18th European Congress Of Clinical Microbiology And Infectious Disease, 2008.

4. Shehatha J, Alizzi A, Alward M, Konstantinov I. Thoracic hydatid disease; a review of 763 cases. *Heart Lung Circ* 2008;17(6):502-4.
5. Turgut AT, Altinok T, Topçu S, Koşar U. Local complications of hydatid disease involving thoracic cavity: imaging findings. *Eur J Radiol* 2009;70(1):49-56.
6. Kavukcu S, Kilic D, Tokat AO, Kutlay H, Cangir AK, Enon S, et al. Parenchyma-preserving surgery in the management of pulmonary hydatid cysts. *J Invest Surg* 2006;19(1):61-8.
7. Wu MB, Zhang LW, Zhu H, Qian ZX. Surgical treatment for thoracic hydatidosis: review of 1230 cases. *Chin Med J (Engl)* 2005;118(19):1665-7.
8. Gonlugur U, Ozcelik S, Gonlugur TE, Arici S, Celiksoz A, Elagoz S, et al. The retrospective annual surgical incidence of cystic echinococcosis in Sivas, Turkey. *Zoonoses Public Health* 2009;56(5):209-14.
9. Ahmadi NA, Hamidi M. A retrospective analysis of human cystic echinococcosis in hamedan province, an endemic region of Iran. *Ann Trop Med Parasitol*. 2008; 102(7): 603-609.
10. Kocer B, Gulbahar G, Han S, Durukan E, Dural K, Sakinci U. An analysis of clinical features of pulmonary giant hydatid cyst in adult population. *Am J Surg* 2009;197(2):177-81.
11. Fatimi SH, Naureen S, Moizuddin SS, Puri MM, Yousuf MA, Javed MA, et al. Pulmonary hydatidosis: clinical profile and follow up from an endemic region. *ANZ J Surg* 2007;77(9):749-51.
12. Sayek I, Tirnaksiz MB, Dogan R. Cystic hydatid disease: current trends in diagnosis and management. *Surg Today* 2004;34(12):987-96.
13. WHO Informal Working Group on Echinococcosis. Guidelines for treatment of cystic and alveolar echinococcosis in humans. *Bull World Health Organ* 1996;74(3):231-42.
14. Keshmiri M, Baharvahdat H, Fattahi SH, Davachi B, Dabiri RH, Baradaran H, et al. A placebo controlled study of albendazole in the treatment of pulmonary echinococcosis. *Eur Respir J* 1999;14(3):503-7.
15. Shipulin PP, Baïdan VI, Chetverikov SG, Martyniuk VA, Baïdan VV, Koziar ON. Surgical treatment of pulmonary echinococcosis. *Klin Khir* 2008;(7):40-2.
16. Sersar SI, Elnahas HA, Saleh AB, Moussa SA, Ghafar WA. Pulmonary parasitosis: applied clinical and therapeutic issues. *Heart Lung Circ* 2006;15(1):24-9.
17. Qian Z. Thoracic hydatid cyst a report of 842 cases treated over a thirty-year period. *Annals of thoracic surgery* 1988; 46(3): 342-346.
18. Arinc S, Alpaly L, Okur E, Köksal C, Sogukpinar O, Kosif A, et al. Recurrent pulmonary hydatid disease: analysis of ten cases. *Surg Today* 2008;38(11):983-6.

Pulmonary Hydatid cyst: analysis of 1024 cases

Received: December 02, 2009 Accepted: March 10, 2010

Abstract

Reza Bagheri M.D.^{1,3*}
Seyyed Ziaollah Haghi M.D.¹
Maahnaz Amini M.D.²
Asieh Sadat Fattahi M.D.³

1- Department of Thoracic Surgery
2- Department of Medicine
3- Endoscopic & Minimally Invasive
Research Center

Mashhad University of Medical
Sciences

Background: Pulmonary hydatid cyst is a common parasitic disease and health care problem in developing countries. In our study we assessed treatment outcomes of pulmonary hydatid cyst in our area.

Methods: All patients presenting to Ghaem, Omid and Mehr hospitals of Mashhad-Iran since 1981 to 2008 with pulmonary hydatid cyst were enrolled in this study and demographic data, location and number of cysts, diagnostic methods, type of operations, out comes and rate of recurrence were statistically analyzed.

Results: One thousand and twenty for patients enrolled in this study. The mean age was 30.6 ± 16.1 years and male to female ratio was 1.2. The most common symptoms were cough (55.1%) and chest pain (33.8%). 53.8% of the patients had right side involvement, 40% had left side involvement and 6.2% had bilateral disease. Inferior lobe was the most common involved lobe. The cyst was intact in 52.6% and the other cases were complicated or perforated. The most common surgical technique was removing the cyst membrane without resection of pericyst and closure of air leaks (67.2%). The cyst was enucleated in 21.2% and parenchymal resection was performed in 10.3%. The mortality rate was 0.2% and morbidity occurred in 8.4% of patients. The most common complications were dead-space in pulmonary parenchyma in 3.4% of cases and wound infection in 1.5%.

Conclusion: The best treatment for pulmonary hydatid cyst disease is surgery with low mortality and morbidity. The most common treatment is extraction of cyst membrane and closure of small air ways. Pulmonary resection should be reserved for complicated forms of disease.

Keywords: Hydatid cyst, lung, treatment, complication.

* Corresponding author: Endoscopic & Minimally Invasive Research Center, Ghaem Hospital, Mashhad, Iran
Tel: +98-511-8012806
email: Bagherir@mums.ac.ir