

## اندازه‌گیری فواصل آناتومیک راه‌هوایی: برونکوسکوپی مجازی در ۱۴۰ بیمار

تاریخ دریافت مقاله: ۱۳۸۸/۰۲/۰۴ تاریخ پذیرش: ۱۳۸۸/۰۳/۱۷

### چکیده

محمدعلی نویان اشرف<sup>۱\*</sup>  
شهرام صمدی<sup>۱</sup>، حسین قناعتی<sup>۲</sup>  
احمد فراهانی داوودآبادی<sup>۳</sup>

۱- گروه بیهوشی

۲- گروه رادیولوژی

۳- واحد تصویربرداری

دانشگاه علوم پزشکی تهران

**زمینه و هدف:** انتوباسیون اندوتراکئال یک روش معمول برای دسترسی به راه‌هوایی در بیماران بسیار بد حال و در انتقال آنها می‌باشد. عمق ورود لوله تراشه بر اساس سن، جنس، وضعیت سر و گردن، نوع عمل جراحی و توجهات آناتومیک متفاوت است. هدف این مطالعه تعیین فواصل راه‌هوایی در بیماران ایرانی با یک روش غیرتهاجمی و دقیق بود که عبارت است از بازسازی کامپیوتری تصاویر CT-scan با رزولوشن بالا (HRCT)، روش برونکوسکوپی مجازی. **روش بررسی:** ۱۴۰ بیمار ایرانی که کاندیدای CT-scan سینوس و قفسه سینه بودند، در یک مطالعه مقطعی در مجتمع بیمارستانی امام خمینی تهران در سال‌های ۱۳۸۷ و ۱۳۸۶ وارد شدند. بعد از بازسازی فواصل راه‌هوایی، فواصل دندان‌های پیشین فوقانی تا طناب‌های صوتی (IVD)، طناب‌های صوتی تا کارینا (VCD) و دندان‌های پیشین فوقانی تا کارینا (ICD)، تعیین شدند. ضمناً ارتباط بین این فواصل با سن، جنس و شاخص توده بدنی (BMI) مورد بررسی قرار گرفت. **یافته‌ها:** در کل ۱۴۰ بیمار بررسی شدند که ۷۰ نفر (۵۰٪) از آنها مرد بودند. تفاوت آماری واضح بین گروه‌های سنی و جنسی و BMI در بیماران مورد مطالعه وجود نداشت. مقادیر IVD برای مردان ۱۴۵/۵±۹/۷، زنان ۱۲۷/۲۹±۶/۳ و در کل جامعه ۱۳۶/۴۳±۱۲/۲۹ میلی‌متر بود. مقدار VCD برای مردان ۱۳۱±۱۳/۹۹، زنان ۱۲۲/۵۹±۱۱/۷ و در کل جامعه ۱۲۷/۰۹±۱۳/۶۵ و مقدار ICD در مردان، زنان و کل جامعه به ترتیب ۲۶۳/۱۷±۱۶/۶۳، ۲۴۹/۸۸±۱۱/۵۴ و ۲۶۳/۵۲±۱۹/۶۶ میلی‌متر بود. **نتیجه‌گیری:** میزان عمق ورود لوله تراشه ثابت کردن لوله اندوتراکئال در بیماران بزرگسال ایرانی مشابه با مقادیری است که در کتب مرجع بیهوشی ذکر شده است. برونکوسکوپی مجازی یک روش غیر تهاجمی و دقیق بر اساس بازسازی تصاویر توموگرافی کامپیوتری است و تصاویر بازسازی شده توموگرافی می‌توانند در اندازه‌گیری و ارزیابی آناتومی راه‌هوایی مفید باشند.

**کلمات کلیدی:** راه‌هوایی، ارزیابی، لوله تراشه، برونکوسکوپی، مجازی.

\* نویسنده مسئول: تهران، انتهای بلوار کشاورز،  
بیمارستان امام خمینی، گروه بیهوشی، تلفن: ۶۱۹۲۸۲۸  
email: noyanmd@gmail.com

### مقدمه

سینه (CXR) و برونکوسکوپی فیبراپتیک جهت تعیین فاصله صحیح انتهای لوله تراشه تا دندان‌های پیشین فوقانی استفاده به‌عمل آمده است. در بالغین به‌طور متوسط، عمق ورود لوله تراشه در زنان حدود ۲۱cm و در مردان ۲۳cm از دندان‌های پیشین فوقانی است تا فاصله‌ای حدود ۴cm با کارینا داشته باشد.<sup>۱</sup> فاصله لب‌ها تا وسط تراشه (Mid trachea) در سن بالای ۱۴ سال، ۲۰-۲۲cm می‌باشد و فاصله لب‌ها تا کارینا در بالای ۱۴ سالگی، ۲۸cm در مردان و ۲۴cm در زنان است.<sup>۳</sup> فاصله بین نوک لوله تراشه و کارینا در دو روش اندازه‌گیری یعنی برونکوسکوپی فیبراپتیک و گرافی قفسه سینه (CXR) تفاوت واضحی ندارد.<sup>۴</sup> فاصله بین کارینا و انتهای لوله تراشه که

یکی از چالش‌های مهم برای متخصص بیهوشی، اداره راه‌هوایی (Airway management) می‌باشد که در اجرای بی‌خطر بیهوشی و مراقبت از بیماران بدحال در خارج از اتاق عمل، دارای نقش مهم و حیاتی است. از لوله‌گذاری داخل تراشه، برای بیهوشی عمومی در بسیاری از اعمال جراحی و همچنین در بخش مراقبت‌های ویژه (ICU) برای حمایت تنفسی و کمک به تهویه مکانیکی و نیز در احیای قلبی ریوی (CPR) استفاده می‌شود. جاگذاری صحیح لوله تراشه در راه‌هوایی به نحوی که انتهای آن در مجاورت یا نزدیکی کارینا قرار گرفته باشد، حائز اهمیت فراوانی می‌باشد. تاکنون از گرافی قفسه

CT-scan مارپیچی (Helical) می‌توان اطلاعاتی به‌دست آورد و برونکوسکوپی مجازی یا بازسازی سه بعدی راه هوایی را به عمل آورد. در یک بررسی که برای مقایسه برونکوسکوپی فیبراپتیک با برونکوسکوپی مجازی و بازسازی سه بعدی راه هوایی در بیماران دارای ناهنجاری راه هوایی صورت گرفت، مشخص شد که عالی‌ترین ابزار تشخیصی برای ناهنجاری راه هوایی، بازسازی سه بعدی راه هوایی و برونکوسکوپی مجازی می‌باشد که قادر به تشخیص اتیولوژی و طول و قطر ضایعه بود. در این روش تصاویر دو بعدی حاصل از CT-scan مولتی اسلایس (MSCT)، توسط یک نرم‌افزار گرافیکی به‌صورت تصاویر سه بعدی مجازی به نمایش گذاشته می‌شوند.<sup>۱۰</sup> علاقه به استفاده از این روش کمتر تهاجمی در حال افزایش است زیرا پیشرفت‌های سخت‌افزاری و نرم‌افزاری منجر به بهبود تصویرسازی بر اساس داده‌ها شده است.<sup>۱۱</sup> از برونکوسکوپی فیبراپتیک جهت تعیین این فواصل در بیماران ایرانی مراجعه‌کننده به بیمارستان امام خمینی استفاده شده است.<sup>۱۲</sup> تا این زمان مقاله انتشار یافته‌ای در خصوص استفاده از برونکوسکوپی مجازی جهت تعیین فواصل مذکور در ماشین‌های جستجوی اینترنتی یافت نشده است. لذا با توجه به غیر تهاجمی و دقیق بودن برونکوسکوپی مجازی بر آن شدیم تا با استفاده از این روش در بیماران ایرانی مراجعه‌کننده به موسسه تصویربرداری امام خمینی تهران، ضمن بازسازی فاصله دندان‌های پیشین فوقانی تا طناب‌های صوتی و کارینا، مقادیر مذکور را با دقت زیاد (کمتر از یک میلی‌متر) تعیین کنیم تا از این اعداد بتوان برای انجام انتوباسیون با دقت بیشتر و عوارض کمتر استفاده کرد.

### روش بررسی

در یک مطالعه توصیفی که در سال‌های ۸۷-۱۳۸۵ در مرکز تصویر برداری مجتمع امام خمینی تهران انجام شد تعداد ۱۴۰ نفر از بیمارانی که کاندیدای انجام توموگرافی کامپیوتری (CT-scan) در نواحی توراکس و صورت بودند انتخاب شدند. از آنجایی که در بیماران انتخاب شده به‌خودی‌خود اندیکاسیون انجام توموگرافی کامپیوتری قفسه سینه و سینوس وجود داشت و اقدام اضافی در آنان انجام نشد و برای بازسازی تصاویر هیچ مبلغ اضافی از بیمار اخذ نگردید، ملاحظات اخلاقی در نظر گرفته شده است. البته در مواردی که بیماران نیاز به CT-scan سینوس نداشتند از آنان رضایت‌نامه کتبی

توسط برونکوسکوپی فیبراپتیک اندازه‌گیری گرفته شده است تفاوت واضحی با اندازه‌گیری توسط گرافی قفسه سینه (CXR) نداشته است و چون عارضه‌ای نیز مشاهده نشده است می‌توان از برونکوسکوپی فیبراپتیک به‌عنوان یک جایگزین مطمئن (safe) برای CXR به‌منظور تایید محل لوله تراشه استفاده کرد.<sup>۵</sup> البته مقادیر موجود در کتاب‌های مرجع عمدتاً مربوط به بیماران غیر ایرانی می‌باشند و جابه‌جایی لوله تراشه متعاقب خم شدن گردن و یا چرخش آن و نیز در اعمال جراحی لاپاراسکوپی و قسمت بالایی شکم، می‌تواند باعث وارد شدن لوله به برونش راست (در اغلب موارد)، افزایش فشار راه‌هوایی، افت اکسیژناسیون خون شریانی و افزایش فشار نسبی دی‌اکسید کربن شود که در صورت عدم تشخیص به‌ویژه در موارد طولانی‌مدت، مانند بیماران بستری در ICU که اغلب تحت تأثیر خواب‌آورها (Sedatives) قرار می‌گیرند، می‌تواند با کلاپس یک ریه و مشکلات بعدی همراه شود. بعد از هر گونه تغییر در وضعیت بیمار به‌ویژه بعد از فلکسیون و اکستانسیون گردن باید محل لوله تراشه مجدداً چک شود.<sup>۶</sup> در بررسی با برونکوسکوپی فیبراپتیک دیده شده است که با فلکسیون گردن، لوله تراشه دهانی و هم لوله تراشه نازال (nasal) حدود ۱۵ میلی‌متر به سمت کارینا حرکت می‌کند و با اکستانسیون گردن، لوله دهانی و لوله بینی از کارینا حدود ۸/۵mm دور می‌شوند. در اثر روتاسیون جانبی سر نیز هر دو لوله حرکت می‌کنند. با گذاشتن یک علامت شاخص در فاصله سه سانتی‌متری پروگزیمال به کاف و هشت سانتی‌متری پروگزیمال به انتهای دیستال لوله می‌توان از عوارض ناشی از تغییر محل لوله تراشه جلوگیری کرد.<sup>۷</sup> فاصله کارینا تا دندان‌های پیشین Incisor- Carina Distance (ICD) ارتباط مثبت واضحی با قد بیمار دارد. مقدار CID از ۲۰/۵ تا ۲۹ سانتی‌متر متغیر است.<sup>۸</sup> امروزه از یک روش جدید تصویر برداری برای درخت تراکتوبرونشیا استفاده می‌شود که می‌تواند جایگزین برونکوسکوپی شود. یک رابطه قوی بین نتایج حاصل از بازسازی تصاویر مربوط به CT-scan اسپیرال در بیماران مبتلا به توده ناف ریه با نتایج حاصل از برونکوسکوپی فیبراپتیک دیده شده است. این روش که برونکوسکوپی مجازی نامیده شده است برای تشخیص تنگی یا انسداد لومن راه‌هوایی به‌کار رفته است ولی روش قابل قبولی برای دیدن تغییرات مخاطی نیست.<sup>۹</sup> برونکوسکوپی فیبراپتیک استاندارد طلایی برای تشخیص ناهنجاری‌های راه‌هوایی است ولی به کمک

Workstation فرستاده شدند، سپس با استفاده از نرم‌افزار Reformat بازسازی‌های آگزیتال، ساژیتال و کروئال به‌طور استاندارد و نیز نماهای ابلیک ساژیتال و ابلیک کروئال در نماهای مورد لزوم ساخته شدند. در تصاویر به‌دست آمده با این نرم‌افزار با دقت زیاد (کمتر از یک میلی‌متر) فواصل زیر، اندازه گرفته شدند: در مقطع ساژیتال نمای را که در آن بتوان تمام حفره دهانی حلقی، حنجره و نای را مشاهده کرد، انتخاب می‌کردیم و با استفاده از نرم‌افزار Oblique Sagittal نمای مورد نظر را بازسازی مجدد می‌کردیم و سپس با استفاده از ابزار Curve Length 2D اندازه‌گیری را از دندان‌های پیشین شروع می‌کردیم و روی سطح زبان قدم به قدم به‌صورت منحنی تا ناحیه حنجره و استخوان هیوئید ادامه می‌دادیم، سپس فاصله مستقیم از استخوان هیوئید تا کارینا را تعیین می‌کردیم تا در نهایت فاصله هلالی بین دندان‌های پیشین فوقانی تا طناب‌های صوتی و فاصله مستقیم بین طناب‌های صوتی تا کارینا اندازه گرفته شدند (شکل ۱). لازم به ذکر است کلیه بیماران توسط یک دستگاه، یک اوپراتور و یک رادیولوژیست ارزیابی شدند. داده‌های حاصل از این مطالعه، بعد از تأیید صحت توسط نرم‌افزار SPSS ویراست ۱۱/۵ مورد تجزیه و تحلیل آماری One way قرار گرفتند. شاخص‌های توصیفی از قبیل میانگین، انحراف معیار و دامنه نیز در این مطالعه بررسی شدند. از آنالیز رگرسیون و آزمون آماری student's T-test برای تفسیر یافته‌ها استفاده به عمل آمد و مقادیر  $p < 0.05$  معنی‌دار در نظر گرفته شد.

### یافته‌ها

تعداد ۱۴۰ بیمار در این مطالعه مورد بررسی قرار گرفتند که ۷۰ نفر (۵۰٪) مرد و ۷۰ نفر (۵۰٪) زن بودند. میانگین و انحراف معیار سن بیماران در گروه مردان  $50.64 \pm 13.9$  و در گروه زنان  $47.01 \pm 15.2$  سال بود. شاخص توده بدنی (BMI) در مردان و زنان مورد مطالعه به‌ترتیب  $26.05 \text{ kg/m}^2$  و  $27.07 \text{ kg/m}^2$  محاسبه شد. میانگین و انحراف معیار قد بیماران مورد مطالعه در گروه مردان  $168.74 \pm 5.24$  و در گروه زنان  $160.66 \pm 4.31$  سانتیمتر بود. فواصل دندان‌های پیشین فوقانی تا طناب‌های صوتی (IVD)، طناب‌های صوتی تا کارینا (VCD) و دندان‌های پیشین فوقانی تا کارینا (ICD)، فاصله بین تراگوس تا گوشه لب (TLD) و فاصله بین تراگوس تا گوشه بینی (TND) به تفکیک سن در جدول ۱ خلاصه شده‌اند. در بیماران مورد مطالعه از

اخذ شد. برای انجام این مطالعه، نیاز به انجام CT-scan از ناحیه بالای کام سخت (Hard palate) تا پایین دوشاخه شدن نای (Carina) وجود داشت. معیارهای ورود به مطالعه عبارت بودند از: سن ۸۰-۱۸ سال، شاخص توده بدنی ۳۲-۱۹ و نژاد ایرانی. معیارهای خروج از مطالعه عبارت بودند از: فیروز ریه، آمفیژم متوسط تا شدید، آتلکتازی، توده اینترا توراسیک، آدنوپاتی بزرگ ناف ریه، ارتشاح پریکارد یا پلور، انحراف تراشه به هر دلیل (توده یا تومور داخل یا خارج تراشه و برونش‌های اصلی، اسکولیوز، کلاپس ریه و سابقه جراحی ریه و راه‌هوایی)، دفورمیتی صورت و کام، محدودیت باز شدن عمودی دهان، محدودیت باز شدن عرضی دهان، زبان بزرگ، محدودیت حرکات عرضی گردن، بیرون زدگی دندان‌های قدامی فک فوقانی، سن کمتر از ۱۸ سال و بزرگتر از ۸۰ سال، شاخص توده بدنی بالای ۳۳ یا پایین  $19 \text{ kg/m}^2$ ، نژاد غیر ایرانی، ضایعات فضاگیر در مדיاستن و عدم پذیرش بیمار برای شرکت در مطالعه. در افراد انتخاب شده، قد، وزن و شاخص توده بدنی (BMI) محاسبه شد. وزن بیماران با ترازوی کفی مارک LG 130 اندازه گرفته شد. برای اندازه‌گیری وزن، بیمار باید فقط لباس موسسه تصویربرداری را پوشیده و هیچ وسیله‌ای به همراه نداشت. قد بیمار در وضعیت ایستاده در کنار متر نواری نصب شده روی دیوار اندازه گرفته شد. برای اندازه‌گیری قد، بیمار فاقد کفش بود و پاشنه، باسن، کتف و پشت سرش را به دیوار می‌چسباند. ضمناً زانوهای بیمار در وضعیت خنثی بودند. توسط یک خط‌کش نواری قابل انعطاف، فاصله بین تراگوس تا گوشه لب (TLD) و فاصله بین تراگوس تا پره بینی (TND) نیز اندازه گرفته شدند. این مطالعه با دستگاه توموگرافی کامپیوتری (CT-scan) مدل Light Speed VCT 64 Detector ساخت کارخانه جنرال الکتریک (GE) از کشور آمریکا انجام شد. در زمان انجام تصویربرداری بیمار در وضعیت خوابیده به پشت (Supine) قرار داشت و سر و گردن در حالت خنثی (Neutral) واقع شده بود. نحوه تنظیم تصویر به نوعی صورت گرفت که از دندان‌های پیشین فوقانی تا کارینا در تصویر مشاهده شوند و ضخامت مقاطع  $0.625 \text{ mm}$  و  $120 \text{ kV}$  و با استفاده از Auto MA میلی‌آمپر با ضخامت بدن انتخاب شد. سپس تصاویر به‌دست آمده توسط نرم‌افزار برونکوسکوپی مجازی تحت بازسازی سه بعدی و آنالیز قرار گرفتند به این صورت که بنا بر روش قراردادی مولفین ابتدا اطلاعات Axial به سیستم بازسازی اطلاعات Advantage

به ترتیب  $131/60 \pm 13/9$  و  $122/58 \pm 11/7$  mm بود که بین دو جنس تفاوت آماری معنی دار ( $p < 0/0001$ ) نشان داد. میانگین و انحراف معیار فاصله بین دندان‌های پیشین فوقانی تا کارینا (ICD) در گروه مردان و زنان به ترتیب  $277/16 \pm 16/3$  و  $249/8 \pm 11/5$  میلی‌متر بود و تفاوت آماری معنی دار ( $p < 0/0001$ ) در بین دو جنس مشاهده شد. در این مطالعه یک ارتباط معنی‌دار بین سن با مقادیر IVD ( $p = 0/001$ ), VCD ( $p = 0/029$ ) و ICD ( $p < 0/0001$ ) مشاهده گردید. قد بیماران نیز ارتباط معنی‌داری با IVD ( $p < 0/0001$ ), VCD ( $p = 0/009$ )، ICD ( $p < 0/0001$ ), GL ( $p < 0/0001$ ) و GA ( $p < 0/0001$ ) داشت. یک ارتباط معنی‌دار نیز

نظر سن و BMI، تفاوت آماری مشاهده نشد (به ترتیب  $p = 0/144$  و  $p = 0/251$ ) اما از نظر قد و وزن تفاوت آماری معنی‌دار ( $p < 0/0001$ ) وجود داشت. فواصل مربوط به راه‌هوایی شامل IVD، VCD و ICD در بیماران مورد مطالعه دارای تفاوت آماری قابل توجه ( $p < 0/0001$ ) بود. میانگین و انحراف معیار فاصله بین دندان‌های پیشین فوقانی تا طناب‌های صوتی (IVD) در مردان و زنان به ترتیب  $145/56 \pm 9/7$  و  $127/29 \pm 6/3$  میلی‌متر بود که از نظر آماری تفاوت قابل توجه ( $p < 0/0001$ ) در بین دو جنس مشاهده شد. میانگین و انحراف معیار فاصله طناب‌های صوتی تا کارینا (VCD) به تفکیک جنس مرد و زن

جدول ۱- مشخصات دموگرافیک و فواصل راه‌هوایی در بیماران مراجعه‌کننده به موسسه تصویربرداری بیمارستان امام خمینی (برونکوسکوپی مجازی)

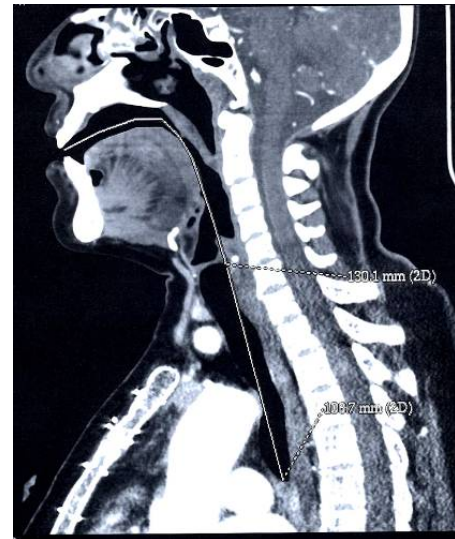
متغیر	تعداد	Mean	Std. Deviation	95% Confidence Interval for Mean	
				Upper Bound	Lower Bound
سن (سال)	مرد	۵۰/۶۴	۱۳/۹۹	۵۳/۹۸	۴۷/۳۱
	زن	۴۷/۰۱	۱۵/۲۰	۵۰/۶۴	۴۳/۳۹
قد (cm)	مرد	۱۶۸/۷۴	۵/۲۵	۱۶۹/۹۹	۱۶۷/۴۹
	زن	۱۶۰/۶۶	۴/۳۱	۱۶۱/۶۹	۱۵۹/۶۳
وزن (kg)	مرد	۷۵/۵۷	۵/۶۰	۷۶/۹۱	۷۴/۲۴
	زن	۶۹/۸۰	۶/۴۵	۷۱/۳۴	۶۸/۲۶
شاخص توده بدن ( $kg/m^2$ )	مرد	۲۶/۵۹	۲/۳۰	۲۷/۱۴	۲۶/۰۴
	زن	۲۷/۰۸	۲/۷۱	۲۷/۷۲	۲۶/۴۳
IVD (mm)	مرد	۱۴۵/۵۷	۹/۷۰	۱۴۷/۸۸	۱۴۳/۲۵
	زن	۱۲۷/۲۹	۶/۳۷	۱۲۸/۸۱	۱۲۵/۷۷
VCD (mm)	مرد	۱۳۶/۴۳	۱۲/۲۹	۱۳۸/۴۸	۱۳۴/۳۸
	زن	۱۳۱/۶۰	۱۳/۹۹	۱۳۴/۹۴	۱۲۸/۲۷
ICD (mm)	مرد	۱۲۲/۵۹	۱۱/۷۷	۱۲۵/۳۹	۱۱۹/۷۸
	زن	۱۲۷/۰۹	۱۳/۶۵	۱۲۹/۳۸	۱۲۴/۸۱
TLD (mm)	مرد	۲۷۷/۱۷	۱۶/۳۶	۲۸۱/۰۷	۲۷۳/۲۷
	زن	۲۴۹/۸۸	۱۱/۵۴	۲۵۲/۶۳	۲۴۷/۱۳
TND (mm)	مرد	۲۶۳/۵۲	۱۹/۶۶	۲۶۶/۸۱	۲۶۰/۲۴
	زن	۱۰/۹۵	۱/۱۳	۱۱/۲۲	۱۰/۶۸
TLD-TND (mm)	مرد	۱۰/۱۵	۰/۸۸	۱۰/۳۶	۹/۹۴
	زن	۱۰/۵۵	۱/۰۹	۱۰/۷۳	۱۰/۳۷
	مرد	۱۱/۱۷	۰/۸۸	۱۱/۳۸	۱۰/۹۶
	زن	۱۰/۳۴	۰/۹۲	۱۰/۵۶	۱۰/۱۳
	مرد	۱۰/۷۶	۰/۹۹	۱۰/۹۲	۱۰/۵۹
	زن	-۰/۲۲	۱/۰۸	۰/۰۴	-۰/۴۸
	مرد	-۰/۲۰	۰/۵۹	-۰/۰۵	-۰/۳۴
	زن	-۰/۲۱	۰/۸۷	-۰/۰۶	-۰/۳۵

IVD= Incisor- Vocal cord Distance    VCD= Vocal cord- Carinal Distance    ICD= Incisor- Carinal Distance    TLD= Tragus- Lip edge Distance    TND= Tragus- Nasal nare Distance

جدول ۲: فرمول‌های به‌دست آمده با استفاده از آنالیز رگرسیون خطی

فرمول	r square	موضوع
$IVD = \frac{199 - H}{0.3}$	۰/۶۵	محاسبه IVD (برحسب میلی‌متر) با توجه به قد بیمار (برحسب سانتی‌متر) در زنان
$ICD = \frac{H - 130}{0.13}$	۰/۵۸	محاسبه ICD (برحسب میلی‌متر) با توجه به قد بیمار (برحسب سانتی‌متر) در کل جامعه
$IVD = \frac{H - 135}{0.21}$	۰/۶۸	محاسبه IVD (برحسب میلی‌متر) با توجه به قد بیمار (برحسب سانتی‌متر) در کل جامعه
$VCD = \frac{H - 151.8}{0.1}$	۰/۶۵	محاسبه VCD (برحسب میلی‌متر) با توجه به قد بیمار (برحسب سانتی‌متر) در کل جامعه

۱۳۱/۶±۱۳/۹۹mm، ۱۲۲/۵۹±۱۱/۷۷mm و ۱۲۷/۰۹±۱۳/۶۵mm بود. در مطالعه Chong D.Y.C که در ۱۳۰ بیمار تحت بیهوشی عمومی و انتوباسیون تراشه، توسط برونکوسکوپی فیبراپتیک (FOB) انجام پذیرفته است، میانگین (± انحراف معیار) فاصله VCD، ۱۲۶±۱۴mm، به‌دست آمده است که با مطالعه ما هم‌خوانی دارد.<sup>۱۳</sup> در این مطالعه مقادیر VCD کمتر یا مساوی ۱۱۰mm به‌عنوان Short Trachea مطرح گردیده است که در ارتباط با قد کوتاه‌تر از ۱۶۷/۵cm در بیماران می‌باشد اما در مطالعه حاضر چنین ارتباطی اثبات نشد. مقادیر به‌دست آمده در مطالعه ما با مطالعه Techanivate A که در ۱۰۰ بیمار تحت بیهوشی عمومی و انتوباسیون تراشه توسط FOB انجام شده است، از نظر مقادیر IVD تفاوت آشکار دارد ولی مقادیر VCD در دو مطالعه با هم هم‌خوانی دارد.<sup>۱۴</sup> این مسأله می‌تواند مربوط به تفاوت آناتومی جمعیت مورد مطالعه، تفاوت دقت دو روش و یا تفاوت در روش کار باشد. لازم به ذکر است که هر سه مقدار فوق با مطالعه دکتر نویان که در جمعیت ایرانی مراجعه‌کننده به درمانگاه ریه بیمارستان امام خمینی تهران، توسط FOB با دقت ۰/۵cm انجام پذیرفته است، تفاوت واضحی دارد.<sup>۱۲</sup> به نحوی که در جنس مونث و مذکر در کل بیماران، شامل ۴۵ مرد و ۲۶ زن به‌ترتیب مقادیر ۱۶/۸۳±۰/۷۵، ۱۵/۰۴±۱/۱۲ و ۱۶/۱۸±۱/۲۵ سانتی‌متر به‌دست آمده است. این مسأله می‌تواند به تفاوت دقت اندازه‌گیری، خطای اپراتور و یا معیار در نظر گرفته شده برای فاصله IVD (قوس دندان پیشین فوقانی تا طناب‌های صوتی پس از بازسازی زبان) و یا وضعیت بیماران ایرانی باشد. به‌نظر می‌رسد، با توجه به وجود خطای اپراتور، این تفاوت مربوط به عدم تقلید صحیح قوس عبور لوله تراشه و یا فیبراپتیک از دندان‌های پیشین فوقانی تا طناب‌های صوتی باشد. در مطالعه ما، طول تراشه (VCD) با سن ( $p=0/029$ )، قد ( $p=0/099$ ) و وزن بیماران ( $p=0/002$ ) ارتباط معنی‌دار داشت ولی ارتباطی بین VCD با BMI به‌دست نیامد ( $p=0/527$ ). IVD نیز با سن، قد و وزن بیماران ارتباط قابل توجه



شکل ۱: بازسازی تصاویر HRCT

بین وزن بیماران با IVD ( $p<0/0001$ )، VCD ( $p=0/002$ ) و ICD ( $p<0/0001$ ) نشان داده شد، اما BMI با هیچ‌یک از شاخص‌های فوق ارتباط معنی‌دار نشان نداد. به‌این ترتیب که برای IVD  $p=0/629$ ، برای VCD  $p=0/527$  و برای ICD  $p=0/459$  به‌دست آمد. در آنالیز رگرسیون خطی فرمول‌های محاسبه مقادیر فوق با توجه به قد بیمار به دست آمده‌اند و در جدول ۲ بیان شده‌اند.

## بحث

در این مطالعه، وضعیت آناتومیک راه‌هوایی شامل راه‌هوایی فوقانی و تراشه در بازسازی تصاویر HRCT توسط برونکوسکوپی مجازی مورد ارزیابی قرار گرفته است. در مطالعه حاضر، بیماران مورد مطالعه از نظر سن و شاخص توده بدنی (BMI)، تفاوت آماری نداشتند و مقدار متوسط فاصله IVD در مردان و زنان به‌ترتیب ۱۴۵/۵۷±۹/۷mm و ۱۲۷/۲۹±۶/۳۷mm و در کل بیماران، ۱۳۶/۴۳±۱۲/۲۹mm بود. مقادیر VCD در سه گروه فوق از راست به چپ به‌ترتیب

توصیه نموده‌اند که در صورت ثابت در نظر گرفتن فاصله ICD جهت درمان رادیاسیون تراپی ممکن است ضایعات میکروسکوپی در ۱۸٪ از کل بیماران (۹ بیمار از ۵۰ بیمار) نادیده گرفته شوند (Geographic Miss)<sup>۸</sup>. تاکنون از EUS، FOB، Chest X-Ray و معیارهای توپوگرافیک برای اندازه‌گیری و مقایسه فواصل مربوط به راه‌هوایی و یا تغییر محل صحیح لوله تراشه استفاده شده است. در مطالعه O'Brien D تفاوتی در ارزیابی محل صحیح لوله‌گذاری لوله تراشه توسط FOB در مقایسه با Chest-X Ray در ۲۵ بیمار تحت MV به‌دست نیامد.<sup>۴</sup> در مطالعه Nielsen LH نیز تفاوت آماری قابل ملاحظه‌ای در ارزیابی محل صحیح لوله تراشه با FOB و مقایسه آن با Chest-X Ray همزمان حاصل نشد.<sup>۵</sup> Evron S با استفاده از لندمارک‌های توپوگرافیک خارجی در ۲۰۰ بیمار دارای کلاس I ASA و II ملاحظه نمودند که با در نظر گرفتن فواصل مرسوم ۲۳ و ۲۱ سانتی‌متر در مقایسه با معیارهای توپوگرافیک خارجی، ممکن است در ۸۵٪ بیماران، انتهای لوله تراشه در فاصله کمتر از ۳cm بالای کارینا قرار داشته باشد که این یافته با اکثر مطالعات قبلی متضاد است.<sup>۱۶</sup> در مطالعه Reed DB جاگذاری لوله تراشه Nasal در عمق ۲۶cm و ۲۸cm از منافذ بینی به‌ترتیب در اغلب زنان و مردان بالغ، با جاگذاری مناسب در لوله تراشه همراه بوده است.<sup>۱۷</sup> Locker GJ با استفاده از ترانس ایلومیناسیون با فرمی از Stylet چراغ‌دار (Trachlight) در ۷۲ بیمار تحت ونتیلاسیون مکانیکی در ICU و مقایسه آن با Chest-X Ray ملاحظه نمودند که بهترین محل برای جاگذاری صحیح لوله تراشه، هنگامی است که انتهای تحتانی آن ۳cm پایین‌تر از Sternal Notch قرار گیرد.<sup>۱۸</sup> در بررسی Roberts JR نیز که در ۸۳ بیمار انتوبه تحت لوله‌گذاری دهانی در ایالات متحده انجام شد، در ۹۷/۶٪ بیماران (۹۷/۷-۸۹/۶=۹۵٪ CI) در صورتی که لوله تراشه در بالغین مرد و زن به‌ترتیب در عمق ۲۳cm و ۲۱cm قرار گیرد، جاگذاری آن صحیح خواهد بود. در این مطالعه، محل لوله با Chest-X Ray تأیید گردیده است.<sup>۱۹</sup> Pappas JN با بررسی خط مماسی (Tangent Line) قوس آئورت در گرافی‌های پرتابل قفسه سینه، ملاحظه نمودند در صورتی که انتهای لوله تراشه ۳/۴-۵cm بالاتر از این خط قرار گیرد، محل تراشه در ۹۵٪ از بیماران صحیح می‌باشد.<sup>۲۰</sup> تغییر وضعیت گردن شامل فلکسیون و اکستانسیون و نیز چرخش گردن به طرفین نیز می‌تواند باعث جابه‌جایی لوله تراشه

آماری داشت (p<۰/۰۰۰۱) ولی با BMI ارتباطی نداشت (p=۰/۶۲۹). طول تراشه (VCD) در اکثر مطالعات انجام شده با قد ارتباط قابل توجه آماری داشته ولی با جنس ارتباطی ندارد. طول تراشه در مطالعه ما (بر حسب میلی‌متر) با توجه به قد بیماران (بر اساس سانتی‌متر) در کل بیماران مورد مطالعه بر اساس آنالیز رگرسیون خطی از طریق فرمول  $VCD = \frac{H - 151.8}{0.1}$  قابل محاسبه خواهد بود و فاصله ICD (بر حسب میلی‌متر) با توجه به قد بیماران (بر حسب سانتی‌متر) نیز با فرمول  $ICD = \frac{H - 130}{0.13}$  قابل محاسبه خواهد بود. لازم به ذکر است مقادیر مذکور به تفکیک جنس و قد، با توجه به تعداد بیماران مورد مطالعه در هر گروه، بر اساس آنالیز رگرسیون قابل ارزیابی نبود. در این مطالعه، مقدار متوسط ICD در مردان و زنان مورد مطالعه به‌ترتیب ۲۷۷/۱۷±۱۶/۳۶mm و ۲۴۹/۸۸±۱۱/۵۴mm می‌باشد. بر این اساس، فرمول Chulla که در آن طول وارد سازی لوله تراشه Oral، با حفظ فاصله دو سانتی‌متری بالاتر از کارینا، ۰.۱ H(cm)+4 می‌باشد و در جمعیت بیماران تایلندی به‌دست آمده است، با مطالعه ما هم‌خوانی دارد.<sup>۱۲</sup> فاصله ICD در مطالعه دکتر نویان که توسط FOB انجام شده است، در گروه مردان و زنان و در کل بیماران، به‌ترتیب ۱۳/۱±۰/۹۸، ۱۱/۶±۰/۹۶ و ۱۲/۵۵±۱/۲ سانتی‌متر به‌دست آمد که با مطالعه حاضر هم‌خوانی دارد.<sup>۱۳</sup> مقادیر به‌دست آمده در ارتباط با آناتومی راه‌هوایی کاربرد زیادی در وارد سازی لوله تراشه دهانی و جاگذاری صحیح آن جهت اجتناب از وارد سازی اتفاقی آن در برونش در حین جراحی عمومی بیماران لوله‌گذاری شده در ICU و نیز در CPR و سایر حالات نیازمند لوله‌گذاری داخل تراشه خواهند داشت. به‌نظر می‌رسد در این روش با در نظر گرفتن مقادیر توصیه شده در اکثر کتاب‌های مرجع و مطالعات انجام شده و نیز با احتساب فاصله اطمینان ۲-۴cm از کارینا (فاصله انتهای دیستال لوله از کارینا)<sup>۱۵</sup> می‌تواند برای مردان و زنان ایرانی نیز ۲۳cm و ۲۱cm کاربرد داشته باشد. در مطالعه Rice PF که در جمعیت چینی و توسط اولتراسونوگرافی اندوسکوپی (EUS) در ۵۰ بیمار (۲۹ مرد و ۲۱ زن) انجام شده است، مقدار متوسط ICD، ۲۵/۷±۱/۹۹cm با طیف ۲۰/۵-۲۹cm به‌دست آمده است. این مقادیر برای مردان و زنان به‌ترتیب ۲۶/۹cm و ۲۴/۱cm بود که با مطالعه ما تفاوت اندکی دارد. در این مطالعه نیز فاصله مذکور ارتباط بسیار قوی با قد بیماران داشت. به‌نظر این نویسندگان، از آنجایی که فاصله ICD دارای طیف وسیع (۲۰/۵-۲۹cm) بوده است،

تارهای صوتی و یا انتهای دیستال آن ۴cm بالاتر از کارینا قرار گیرد.<sup>۱۵</sup> این فاصله اطمینان در مطالعه Techanivate، ۲cm در نظر گرفته شده است.<sup>۱۴</sup> Evrons فاصله اطمینان از کارینا را ۴cm در نظر گرفته‌اند.<sup>۱۶</sup> در حالی که Reed DB تا فاصله ۲cm از کارینا را به‌عنوان فاصله مطمئن محسوب کرده است.<sup>۱۷</sup> به‌نظر می‌رسد در جمعیت ایرانی، همانگونه که در مطالعه با FOB نیز مشخص شده بود، می‌توان با در نظر گرفتن فاصله اطمینان ۲-۴cm جهت اجتناب از لوله‌گذاری اندوبرونشیا ناخواسته، از مقادیر توصیه شده در اغلب کتب مرجع (که در جمعیت غیر ایرانی مورد مطالعه قرار گرفته‌اند) استفاده کرد. برونکوسکوپی مجازی (VB)<sup>۲۴-۲۶</sup> روشی است که برای بازسازی نسوج و ضایعات راه‌هوایی و نیز سایر اعضای حیاتی مانند عروق کرونر و مانند آن مورد استفاده قرار می‌گیرد. از این روش برای افزایش احتمال نمونه‌برداری از ضایعات مدیاستن و ناف ریه، تأثیر وجود جسم خارجی، آناتومی به‌هم ریخته راه‌هوایی، احتمال لارنگو/تراکتو/برونکو مالاسی، ارزیابی تارهای صوتی، تنگی راه‌هوایی، ارزیابی تومورها، افتراق تومور از آتلکتازی و اسکار، ضایعات داخل و خارج لومن، طول تنگی راه‌هوایی، Patency راه‌هوایی، جاگذاری Stent، مانتورینگ طولانی‌مدت وضعیت Stent راه‌هوایی به‌عنوان راهنمایی برای ارزیابی برونکوسکوپی موارد هموپتزی Intermittent ثانویه به ضایعات موجود در بخش محیطی راه‌هوایی و نیز تصمیم‌گیری انجام اقدامات تهاجمی جراحی (به‌ویژه در بیماران دارای ظرفیت ریوی محدود شده) استفاده می‌شود. بزرگترین محدودیت VB، عدم توانایی آن در ارزیابی قابل اعتماد ضایعات سطوح مخاطی راه‌هوایی است. اگرچه Suter MJ از CT-scan دارای حس‌گرهای با ردیف چندتایی (MDCT) و VB برای تعیین ضایعات مخاطی استفاده نموده‌اند.<sup>۲۷</sup> برای برونکوسکوپی مجازی می‌توان از چند روش دیگر، مانند تصویر برداری به‌روش الکترومغناطیسی (MRI) و توموگرافی سطح‌کننده پوزیترون (PET) نیز استفاده کرد ولی نرم افزارهای قبلی قادر به تصویرسازی بر اساس تصاویر حاصل از CT-scan بودند. با بهبودهای سخت‌افزاری و نرم‌افزاری در MDCT که امکان دستیابی به اطلاعات دقیق را فراهم می‌سازد، استفاده از VB گسترش می‌یابد.<sup>۲۸</sup> با توجه به دقت اندازه‌گیری و تکنولوژی پیشرفته VB به‌نظر می‌رسد این مطالعه اولین مورد استفاده از آن در اندازه‌گیری فواصل آناتومیک راه‌هوایی باشد.

شود. در مطالعه Hartrey R جابه‌جایی لوله تراشه متعاقب تغییر وضعیت گردن در ۲۰ بیمار تحت لوله‌گذاری Oral و یا Nasal ارزیابی شد و ملاحظه گردید که فلکسیون و اکستانسیون سر و گردن می‌تواند با جابه‌جایی به‌طور متوسط ۱۵mm لوله تراشه به‌طرف کارینا و یا دور شدن ۸/۵mm آن به‌طرف گردن همراه شود. در این بررسی از FOB جهت ارزیابی بیماران استفاده شده است.<sup>۷</sup> جابه‌جایی لوله تراشه به‌دنبال فلکسیون سر و گردن در مطالعه Weiss در کودکان نیز اثبات شده است. این جابه‌جایی متعاقب فلکسیون بیش از اکستانسیون است ولی مقدار آنها با هم متفاوت است.<sup>۲۱</sup> در حین لاپاروسکوپی در بالغین نیز ممکن است به‌علت جابه‌جایی دیافراگم به سمت بالا، لوله‌گذاری اندوبرونشیا روی دهد. این مسأله در ۴۶ کودک دو ماهه تا ۱۵ ساله (با میانگین سنی ۴/۲ سال) تحت لاپاروسکوپی مورد بررسی قرار گرفت و ملاحظه گردید که اگرچه جابه‌جایی انتهای لوله تراشه به‌دنبال Capnoperitoneum بیش از مواردی است که متعاقب ۲۰٪ فلکسیون و در غیاب Capnoperitoneum رخ می‌دهد. اما موردی از لوله‌گذاری اندوبرونشیا مشاهده نشد.<sup>۲۲</sup> در بررسی Olufolabi AJ در ۴۵ کودک نیازمند کاتریزاسیون قلبی تحت بیهوشی عمومی ملاحظه شد که لوله‌گذاری اندوبرونشیا متعاقب فلکسیون گردن در تعداد قابل توجهی از کودکان که به‌روش Oral لوله‌گذاری شده بودند رخ داد ولی در هیچ‌یک از کودکانی که لوله‌گذاری Nasal در آنها انجام شده بود، ملاحظه نگردید.<sup>۲۳</sup> اکستانسیون گردن نیز با جابه‌جایی بیشتری از انتهای لوله تراشه به سمت دهان نسبت به Nasal همراه گردید. برعکس، فلکسیون گردن با جابه‌جایی بیشتری از لوله تراشه Nasal در برخی از بیماران همراه شد. حرکت لوله تراشه در چرخاندن سر و یا متعاقب استفاده از بالش زیر شانه یافته ثابتی نبوده است. در مطالعات مختلف، فاصله اطمینان ۲-۴cm از انتهای دیستال لوله تراشه تا کارینا در نظر گرفته شده است. زیرا با توجه به خصوصیات آناتومیک راه‌هوایی (شامل وضعیت فک و فواصل توپوگرافیک صورت)، قد بیمار و وزن بیماران و طیف وسیع فاصله ICD در جمعیت مرد و زن و نیز امکان جابه‌جایی لوله تراشه متعاقب فلکسیون و اکستانسیون گردن به‌ویژه فلکسیون آن و یا چرخش سر و گردن به طرفین وجود دارد. Salem MR برای جاگذاری صحیح لوله تراشه و قرار گرفتن انتهای دیستال آن در بخش میانی تراشه (Mid Trachea) توصیه نموده است که انتهای فوقانی کاف ۲cm پایین‌تر از

مورد مطالعه، از بیماران اروپایی و آمریکایی کوتاه‌تر است، یافته‌های تنها مطالعه چاپ شده با FOB در جمعیت ایرانی در این مطالعه نیز مورد تأیید قرار گرفته است یعنی می‌توان مقادیر توصیه شده ۲۱ و ۲۳ سانتی‌متر را به ترتیب برای زنان و مردان ایرانی برای جاگذاری صحیح لوله تراشه در نظر گرفت.

در این بررسی، بیمارانی که از سایر جهات نیاز به CT-scan داشته‌اند با بازسازی مورد ارزیابی قرار گرفته‌اند. دقت فواصل اندازه‌گیری شده در این بررسی کمتر از ۱mm بود که می‌تواند در نوع خود کم نظیر باشد. با این که طول تراشه در این مطالعه نیز با قد بیماران ارتباط مستقیم داشت و با در نظر گرفتن این واقعیت که متوسط قد بیماران

## References

- Gal TJ. Airway management. In: Miller RD, editor. Miller's Anesthesia. 6<sup>th</sup> ed. Philadelphia: Elsevier; 2005. p. 1635.
- Dunn PF. Airway management. Garber AJ, Moghissi ES, Bransome ED Jr. Critical Care Handbook of the Massachusetts General Hospital. 4<sup>th</sup> ed. Philadelphia, PA: Lippincott Williams & Wilkins; 2006. p. 63.
- Rosenblatt WH. Airway management. In: Barash PG, Cullen BF, Stoelting RK, editors. Clinical Anesthesia. 5<sup>th</sup> ed. Philadelphia: Lippincott Williams & Wilkins; 2005. p. 615.
- O'Brien D, Curran J, Conroy J, Bouchier-Hayes D. Fibre-optic assessment of tracheal tube position. A comparison of tracheal tube position as estimated by fibre-optic bronchoscopy and by chest X-ray. *Anaesthesia* 1985; 40: 73-6.
- Nielsen LH, Kristensen J, Knudsen F, Nielsen DT, Andersen PK. Fibre-optic bronchoscopic evaluation of tracheal tube position. *Eur J Anaesthesiol* 1991; 8: 277-9.
- Kreienbühl G. Verification of the endotracheal tube placement. *Anesthesist* 1992; 41: 571-81.
- Hartrey R, Kestin IG. Movement of oral and nasal tracheal tubes as a result of changes in head and neck position. *Anaesthesia* 1995; 50: 682-7.
- Rice PF, Crosby TL, Roberts SA. Variability of the carina-incisor distance as assessed by endoscopic ultrasound. *Clin Oncol (R Coll Radiol)* 2003; 15: 383-5.
- Olszycki M, Góraj B, Zieba M. Virtual bronchoscopy: A new tool of non-invasive imaging of airway inner surface based on standard spiral computed tomography of the chest. *Pol Merkur Lekarski* 2001; 10: 436-41.
- Matute JA, Gordillo I, García-Casillas MA, Romero R, Lafuente J, Vázquez J. Fiberoptic bronchoscopy, 3-D reconstruction of the airway and virtual bronchoscopy in patients with airway malformations. *Cir Pediatr* 2003; 16: 116-20.
- Asano F. Virtual bronchoscopy. *Kyobu Geka* 2007; 60(8 Suppl): 739-44.
- Noyan Ashraf M.A, Azargoon A.R, Abtahi H.A, Safavi E, Piroozbakhsh Sh, Peiravi Sereshke H. Determination of upper incisor- vocal cords and upper incisor- carinal distance: fiberoptic bronchoscopy. *TUMJ* 2008; 66: 396-401.
- Chong DY, Greenland KB, Tan ST, Irwin MG, Hung CT. The clinical implication of the vocal cords-carina distance in anaesthetized Chinese adults during orotracheal intubation. *Br J Anaesth* 2006; 97: 489-95.
- Techanivate A, Rodanant O, Charoenraj P, Kumwilaisak K. Depth of endotracheal tubes in Thai adult patients. *J Med Assoc Thai* 2005; 88: 775-81.
- Salem MR. Verification of endotracheal tube position. *Anesthesiol Clin North America* 2001; 19: 813-39.
- Evron S, Weisenberg M, Harow E, Khazin V, Szmuk P, Gavish D, et al. Proper insertion depth of endotracheal tubes in adults by topographic landmarks measurements. *J Clin Anesth* 2007; 19: 15-9.
- Reed DB, Clinton JE. Proper depth of placement of nasotracheal tubes in adults prior to radiographic confirmation. *Acad Emerg Med* 1997; 4: 1111-4.
- Locker GJ, Staudinger T, Knapp S, Burgmann H, Laczika KF, Zimmerl M, et al. Assessment of the proper depth of endotracheal tube placement with the Trachlight. *J Clin Anesth* 1998; 10: 389-93.
- Roberts JR, Spadafora M, Cone DC. Proper depth placement of oral endotracheal tubes in adults prior to radiographic confirmation. *Acad Emerg Med* 1995; 2: 20-4.
- Pappas JN, Goodman PC. Predicting proper endotracheal tube placement in underexposed radiographs: tangent line of the aortic arch. *AJR Am J Roentgenol* 1999; 173: 1357-9.
- Weiss M, Knirsch W, Kretschmar O, Dullenkopf A, Tomaske M, Balmer C, et al. Tracheal tube-tip displacement in children during head-neck movement: a radiological assessment. *Br J Anaesth* 2006; 96: 486-91.
- Böttcher-Haberzeth S, Dullenkopf A, Gitzelmann CA, Weiss M. Tracheal tube tip displacement during laparoscopy in children. *Anaesthesia* 2007; 62: 131-4.
- Olufolabi AJ, Charlton GA, Spargo PM. Effect of head posture on tracheal tube position in children. *Anaesthesia* 2004; 59: 1069-72.
- Horton KM, Horton MR, Fishman EK. Advanced visualization of airways with 64-MDCT: 3D mapping and virtual bronchoscopy. *AJR Am J Roentgenol* 2007; 189: 1387-96.
- Finkelstein SE, Summers RM, Nguyen DM, Schrupp DS. Virtual bronchoscopy for evaluation of airway disease. *Thorac Surg Clin* 2004; 14: 79-86.
- Matute JA, Gordillo I, García-Casillas MA, Romero R, Lafuente J, Vázquez J. Fiberoptic bronchoscopy, 3-D reconstruction of the airway and virtual bronchoscopy in patients with airway malformations. Preliminary report. *Cir Pediatr* 2003; 16: 116-20.
- Suter MJ, Reinhardt JM, McLennan G. Integrated CT/bronchoscopy in the central airways: preliminary results. *Acad Radiol* 2008; 15: 786-98.
- Englmeier KH, Seemann MD. Multimodal virtual bronchoscopy using PET/CT images. *Comput Aided Surg* 2008; 13: 106-13.



## Measurement of airway related distances: Virtual Bronchoscopy in 140 cases

Received: April 24, 2009 Accepted: June 07, 2009

### Abstract

Noyan Ashraf M.A.<sup>1\*</sup>  
Samadi Sh.<sup>1</sup>  
Ghanaati H.<sup>2</sup>  
Farahani Dawood-Abadi A.<sup>3</sup>

1- Department of Anesthesia  
2- Department of Radiology  
3- Computed tomography expertise

Tehran University of Medical  
Sciences

**Background:** The insertion depth of tracheal tube differs based on sex, age, position of head and neck, type of surgery, and anatomical consideration. The aim of this study was to determine the airway related distances in Iranian patients with a non-invasive, and accurate method, the computerized reconstruction of High Resolution CT (HRCT); Virtual Bronchoscopy.

**Methods:** A total of 140 Iranian patients who became candidate for sinus and chest tomography, were enrolled in a cross-sectional study in Imam Khomeini Hospital Complex, Tehran, Iran, from 2006 to 2008. After reconstruction of airway related distances, Incisor- Vocal cord (IVD), Vocal cord- Carina (VCD) and Incisor- Carinal (ICD) Distances were determined.

**Results:** A total of 140 patients were evaluated, while 70(50%) were male. There was no statistically significant difference between age groups, sex and BMI in study patients. The measured IVD were 145.5±9.7 (males), 127.29±6.3 (females) and 136.43±12.29mm (total). For VCD, the distances were 131±13.99 (males), 122.59±11.7 (females), and 127.09±13.65mm (total). The measures for ICD in males, females, and total of patients were 277.17±16.63, 249.88±11.54, and 263.52±19.66mm respectively.

**Conclusion:** The insertion depth for fixation of endotracheal tube in Iranian adult patients is the same as that of anesthesia textbooks. There were no statistically significant difference between our study data and previously measured distances using invasive and less accurate methods. Virtual bronchoscopy is a noninvasive and accurate method based on reconstruction of computed tomographic images and the reconstructed images of tomography could be useful in measuring and assessment of airway anatomy.

**Keywords:** Airway, assessment, tracheal tube, bronchoscopy, virtual.

\* Corresponding author: Dept. of Anesthesia, Imam Khomeini Hospital Complex, Keshavarz Blvd., Tehran, IRAN  
Tel: +98-21-61192828  
email: noyanmd@gmail.com