

دوقلویی آکاردیا با تظاهرات متفاوت: گزارش دو مورد

تاریخ دریافت مقاله: ۱۳۸۷/۱۲/۱۴ تاریخ پذیرش: ۱۳۸۷/۰۲/۰۶

چکیده

فاطمه رحیمی شعرباف^{۱*}

فاطمه میرزایی^۲، نرگس ایزدی مود^۳

۱- گروه زنان و مامایی و فلوشیپ پری ناتال،

بیمارستان میرزا کوچک خان، دانشگاه علوم

پزشکی تهران

۲- گروه زنان و مامایی و فلوشیپ پری

ناتالوژی، دانشگاه علوم پزشکی کرمان

۳- گروه پاتولوژی، بیمارستان میرزا کوچک خان،

دانشگاه علوم پزشکی تهران

* نویسنده مسئول: تهران، پل کریم خان زند، خیابان استاد

نجات‌اللهی شمالی، بیمارستان میرزا کوچک خان

تلفن: ۰۹۱۲۱۱۳۴۱۰۵

email: f_rahimis@yahoo.com

زمینه و هدف: دوقلویی آکاردیا یک عارضه نادر حاملگی‌های دوقلویی منوزیگوت است، که به علت جریان معکوس شریانی بین دو قل ایجاد می‌شود. یک قل دهنده از طریق آناستوموز عروقی به قل گیرنده خون‌رسانی می‌کند. با توجه به خون‌رسانی ناکافی و متفاوت طیف وسیعی از آنومالی در قل گیرنده مشاهده می‌شود. ما در اینجا دو نوع از دوقلوی آکاردیا که در حقیقت در دو طرف طیف تظاهرات متفاوت قرار داشته را گزارش می‌کنیم. **معرفی بیمار:** مورد اول دوقلویی آکاردیا با یک جنین سالم به علاوه یک جنین بدون سر و گردن و قسمت فوقانی تنه و اندام‌های فوقانی (Acardia acephalus) است (دوقلویی آکاردیا کلاسیک) که در ادامه حاملگی به علت وجود علائم نارسایی قلبی در سونوگرافی داپلر مجرای وریدی و تست بدون استرس نامطمئن (Non Reassuring NST) در سن ۲۹ هفته‌گی، حاملگی ختم داده شد. مورد دوم در سن حاملگی ۲۶ یک جنین سالم همراه قل آکاردیا شامل اندام تحتانی هیپوپلاستیک و وجود ارگانی مشابه روده تشخیص داده شد، و حاملگی با سونوگرافی پی‌گیری شد و منجر به زایمان یک نوزاد سالم و یک ساک حاملگی حاوی قسمتی از روده بزرگ در ترم شد. هر دو حاملگی در ۲۶ هفته‌گی تشخیص آکاردیا داده شد و هر دو مورد منجر به تولد زنده قل دهنده شد.

کلمات کلیدی: دوقلویی آکاردیا، دو قلویی منوزیگوت، پرفیوژن شریانی دوقلویی معکوس.

مقدمه

بدن و اندام‌های جنین رشد می‌کند اما سر و صورت دفورمه وجود دارد. *acardius acornus* فقط سر جنین تکامل پیدا می‌کند و در *acardius amorphous* جنین به صورت یک توده بدون شکل از بافت که مشخصه هیچ ارگانی را ندارد، دیده می‌شود. دوقلویی آکاردیا *non viable* است. قل نرمال در صورت عدم درمان، به علت نارسایی قلبی، زایمان زودرس و هیدروپس مورتالیتی بیش از ۵۰٪ دارد.^{۳،۴} ما در اینجا دو شکل متفاوت از دوقلویی آکاردیا را گزارش می‌کنیم. مورد اول شکل کلاسیک دو قلویی آکاردیا و شایع‌ترین نوع آن می‌باشد. مورد دوم یک مورد نادر از دو قلویی آکاردیا می‌باشد که ما در بررسی مقالات نتوانستیم مورد مشابه آن را پیدا کنیم، این مشاهدات بیانگر شکل‌های مختلف این حاملگی دو قلو، با پیامدها و درمان متفاوت در حاملگی می‌باشد.

معرفی بیمار

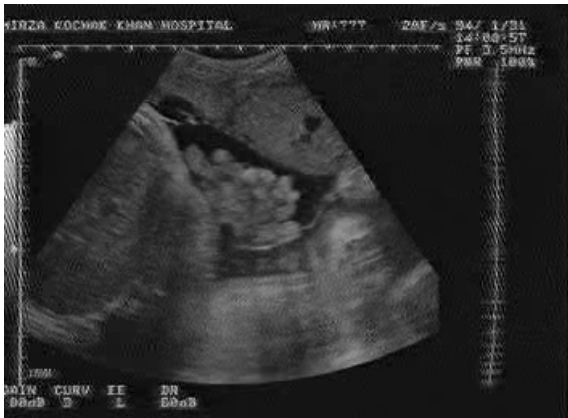مورد اول خانمی ۳۰ ساله گراوید ۲ پاریتی ۱ بود، در تیر ماه ۱۳۸۶

دو قلویی آکاردیا (Acardiac twin) یا پرفیوژن شریانی دوقلویی معکوس (TRAP Twin Reversed Arterial Perfusion) غیر شایع بوده و ۳۵۰۰۰:۱ تولد یا در ۱٪ حاملگی‌های منوزیگوت اتفاق می‌افتد.^۱ در توالی TRAP قل دهنده (Donor or pump) خون‌رسانی به قل گیرنده یا آکاردیا را از طریق آناستوموز عروق در سطح جفت (معمولاً شریان به شریان) انجام می‌دهد این ارتباط غیر طبیعی باعث دریافت خون با اکسیژناسیون ضعیف توسط قل گیرنده و عدم رشد قلب و ارگان‌های وابسته می‌شود.^۲ ارگان‌هایی که تحت تاثیر قرار می‌گیرند با اشکال مختلفی از رشد جنین همراه است. در یک طبقه‌بندی توسط Napolitani & Schreiber آکاردیا را به چهار گروه تقسیم کردند که شامل آکاردیای *anceps amorphus acephalus* و *acprmus* می‌باشد.^۳ *Acardius acephalus* شایع‌ترین نوع از دوقلویی آکاردیا است، که لگن و اندام‌های تحتانی جنین خوب رشد می‌کند اما سر، ارگان‌های داخل توراکس و اندام‌های فوقانی وجود ندارند. در *acardius anceps*

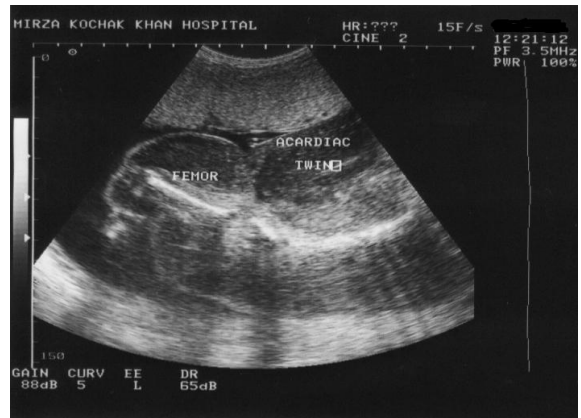
ختم حاملگی به صورت سزارین انجام شد. قل اول، قل دهنده با وزن ۹۲۰gr و قد ۳۰ سانتی متر با آپگار پنج در دقیقه اول و هفت در دقیقه پنج متولد شد. قل دوم آکاردیا با وزن ۱۷۰۰gr خارج شد. قل دهنده نیاز به انتوباسیون نداشت ولی به علت نارسایی قلبی تحت درمان با دیگوکسین قرار گرفت. بعد از یک هفته وضعیت قلبی او پایدار شد. در بررسی جفت اتصال بندناف به جفت به صورت ولامتوز و حاشیه‌ای بود. محل آناستوموز شریان به شریان از قل دهنده به قل آکاردیا در سطح جفت مشاهده شد و بند ناف قل آکاردیا دارای یک شریان بود (شکل ۲).

مورد دوم خانمی ۳۴ ساله G3 P1 Ab1 در سن حاملگی ۲۶ هفته به علت تشخیص آنومالی جنینی در سونوگرافی به مرکز ما ارجاع شده بود. در بررسی دقیق با سونوگرافی یک جنین کاملاً سالم مشاهده شد، جدا از آن یک پای هیپوپلاستیک با ادم زیر جلدی و با یک توده بی‌شکل در مجاور آن دیده شد (شکل ۳). در سونوگرافی داپلر رنگی شریان نافی قل آکاردیا جریان خون معکوس شریانی (Reverse Arterial Perfusion) را مشاهده نکردیم. حاملگی با سونوگرافی سریال یک هفته در میان پی‌گیری شد. قل سالم (Pump twin) رشد مناسب داشته و هیچ علامتی از پلی‌هیدرامنیوس، نارسایی قلبی و هیدروپس در جنین ایجاد نشد. قل ناقص به نظر می‌رسید از نظر رشدی پس‌رفت می‌کند. پس از سه بار ویزیت بیمار با فاصله یک‌ماه مراجعه نمود. در سونوگرافی که انجام شد پای هیپوپلاستیک کاملاً جذب شده بود و یک ساک حاملگی با مختصری مایع حاوی توده‌ای بی‌شکل مشاهده شد. تا قبل از این زمان ما مامبران جدا کننده بین دو قل را مشاهده نکرده بودیم (شکل ۴). پس از چند روز در سن حاملگی ۳۸ هفته زایمان خودبه‌خود شروع شده و نوزاد کاملاً سالم با آپگار ۱۰-۹ با وزن ۳۸۰۰ گرم متولد شد. جفت منوکوریون-دی آمیون با وزن ۶۵۰ گرم و اقطار ۱۸×۱۶×۵ سانتی متر متولد شد. بند ناف طول ۲۲ سانتی متر داشته و دارای دو شریان و یک ورید بود و به مرکز جفت متصل شده بود. در سطح کوریونیک جفت، یک ساک کوچک حاوی مختصری مایع و مقداری روده به ابعاد ۸×۷×۳cm وجود داشت، که با یک بند ناف نازک به طول چهار سانتی متر به سطح جفت متصل شده بود (شکل ۵). بررسی هیستولوژی تنها روده بزرگ را نشان داد که با یک بند ناف نازک متشکل از یک شریان و پوشیده شده با غشای جنینی به جفت مشترک وصل شده بود.

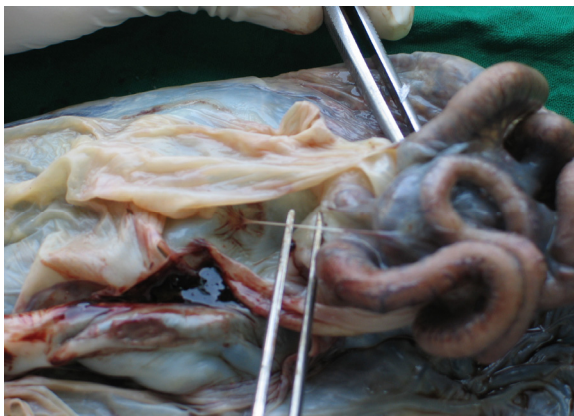
در سن ۲۶ هفتگی به علت مرگ یکی از قل‌ها در یک حاملگی دو قلوبی منوکوریونیک جهت مشاوره به مرکز ما معرفی شده بود. در سابقه مامایی او اولین حاملگی به صورت زایمان واژینال ترم دو سال پیش انجام شده بود. حاملگی اخیر به صورت خودبه‌خودی اتفاق افتاده بود که به صورت یک حاملگی دو قلو بود. در اولین سونوگرافی که در هفت هفتگی انجام داده بود، ساک حاملگی واحد حاوی دو جنین زنده گزارش شده بود. سونوگرافی بعدی در سن حاملگی ۳+days هفته ۱۵ انجام شده بود، یک قل زنده و قل دیگر آنانسفال و بدون قلب در دو ساک آمنیوتیک جدا (منوکوریونیک دی آمنیوتیک) گزارش شده بود. بیمار مجدداً در سن حاملگی ۲۵ هفته سونوگرافی می‌شود که در گزارش سونوگرافی یک جنین زنده ۲۵ هفته با ایندکس مایع آمنیوتیک ۱۸cm و قل دیگر acrania و با اندازه‌گیری طول فمور ۱۳ هفته گزارش کرده بودند. بیمار در سن حاملگی ۲۶ هفته به مرکز ما معرفی شد. در سونوگرافی انجام شده یک قل سالم با سن حاملگی ۶+days ۲۶ هفته و ایندکس مایع آمنیوتیک ۲۰cm مشاهده می‌شود و در قل دیگر سر و اندام‌های فوقانی مشاهده نشد، و در ناحیه سفالیک جنین، توده مولتی سیستیک مشاهده می‌شود، در قسمت تنه ستون مهره‌ها هیپوپلاستیک مشاهده می‌شد و ضربان قلب مشاهده نشد. در قسمت تحتانی اندام‌های تحتانی و استخوان‌های فمور دو طرف دیده می‌شد و در سرتاسر جنین تورم نسج نرم مشاهده می‌شد (شکل ۱). در بررسی داپلر شریان نافی جریان معکوس در این قل مشاهده شد و در قل سالم داپلر شریان نافی و مجرای وریدی نرمال بود. تشخیص دو قلوبی آکاردیا گذاشته شد و تصمیم به ویزیت هفتگی و پی‌گیری قل سالم با سونوگرافی و اکوکاردیوگرافی قلب جنین از نظر تشخیص نارسایی قلبی شد. بیمار پس از دو هفته در سن ۲۸ هفته و پنج روز با کاهش حرکت جنین مراجعه کرد. در سونوگرافی انجام شده سائز قل آکاردیا افزایش یافته بود و در بررسی سونوگرافی قل دهنده علائم هیدروپس مشاهده نشد، حجم مایع آمنیوتیک افزایش یافته بود (AFI=۲۴cm) در داپلر مجرای وریدی موج A معکوس شده بود. در داپلر شریان مغزی میانی، حداکثر جریان سیستولیک شریان مغزی میانی بیشتر از MOM ۱/۲۹ بود و در داپلر شریان نافی جریان انتهایی دیاستولیک وجود نداشت و در تست بدون استرس تغییرپذیری ضربان قلب کاهش یافته بود و افت ضربان قلب به صورت خودبه‌خودی تا ۹۰ داشت.



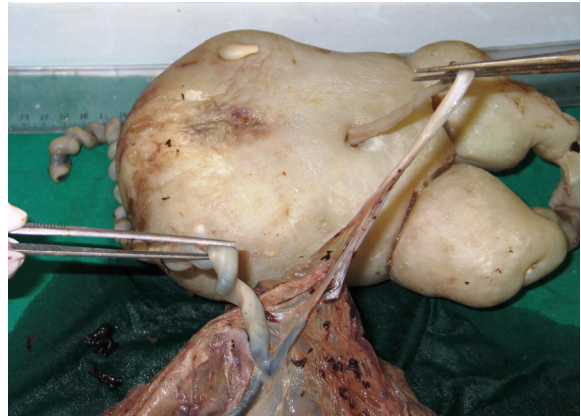
شکل-۴: مورد ۲- تصویر ساک آمینوتیک با مایع کاهش یافته بدون پای هیپوپلاستیک در ۳۸ هفته



شکل-۱: جنین آکاردیا، مورد ۱- تصویر سونوگرافی از ستون مهره‌های هیپوپلاستیک و فمور در سن حاملگی ۲۶ هفته



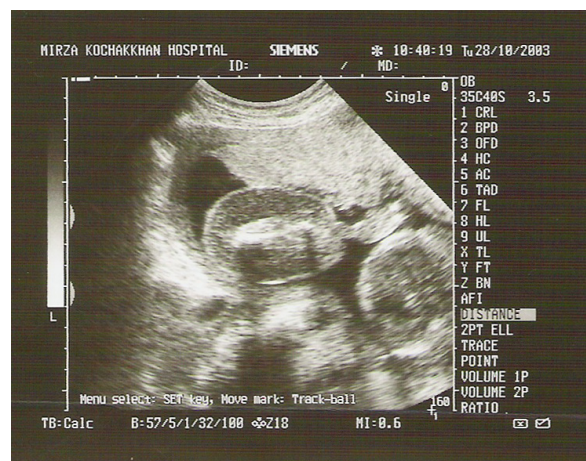شکل-۵: مورد ۲- روده همراه با بند ناف نازک به طول ۴cm متصل به جفت



شکل-۲: نوزاد آکاردیا، مورد ۱- اتصال و لامنتوز بند ناف جنین آکاردیا به جفت و ارتباط عروقی بین بند ناف نوزاد سالم و آکاردیا

بحث

آنومالی آکاردیا یک حالت نادر در حاملگی‌های چندقلویی منوکوریونیک است. پاتوفیزیولوژی آنومالی آکاردیا به طور کامل درک نشده است. دو تئوری برای توضیح منشأ آنومالی آکاردیا ذکر شده است. یک تئوری، آناستومز عروقی غیر طبیعی در سطح جفت را که منجر به جریان خون معکوس و رشد غیر طبیعی قل گیرنده می‌شود. تئوری دیگر رشد جنینی غیر طبیعی قلب به عنوان یک اتفاق اولیه را عامل می‌داند. به هر حال اثبات وجود ضریان قلب نرمال در مراحل اولیه حاملگی با معکوس شدن جریان خون و ناپدید شدن فعالیت قلب جنین مطرح‌کننده این است که نقص اولیه آناستومز عروقی در سطح جفت علت آن است. دوقلویی آکاردیا درجات متغیری از اختلال رشد را نشان می‌دهند، شایع‌ترین تظاهر آن به صورت آکاردیای acephalus است که سر و اندام‌های فوقانی رشد نمی‌کنند^۳



شکل-۳: مورد ۲- پای هیپوپلاستیک و ادم زیر جلد جدا از نسج آمورف در سن حاملگی ۲۶ هفتگی

برای قل دهنده همراه است. Brasserd در سال ۱۹۹۹ نسبت Pulsatility Index (PI) شریان نافی مابین قل آکاردیا و قل دهنده را به عنوان یک فاکتور پیشگویی کننده مطرح کرد. اختلاف کم در PI شریان نافی قل آکاردیا و قل دهنده با پروگنوز ضعیفی همراه است.^{۱۰} در مورد قل اول در زمان مراجعه در سن حاملگی ۲۸ هفته جریان دیاستولیک قل آکاردیا وجود داشت ولی در قل دهنده جریان خون دیاستولیک وجود نداشت. این نشان دهنده ادامه جریان با حجم زیاد از قل دهنده به سمت قل آکاردیا بود. با استفاده از داپلر می توان وضعیت قلبی عروقی قل دهنده را بررسی کرد. کاهش، فقدان و معکوس شدن جریان خون در سیستول دهلیزی (موج A) در مجرای وریدی (Ductus venus) نشان دهنده نارسایی قلبی در قل دهنده، و وجود Pulsation در ورید نافی و افزایش حداکثر جریان سیستولیک در شریان مغزی میانی (Middle Cerebral Artery) ثانویه به آنمی است. هر یا از این عوامل نشان دهنده پروگنوز ضعیف است.^۳ ما در مورد case اول افزایش سایز در قل گیرنده، افزایش حجم مایع آمنیوتیک در قل دهنده را مشاهده کردیم. در بررسی داپلر مجرای وریدی (Ductus venus) موج A معکوس شده بود، که نشان دهنده نارسایی قلبی در قل دهنده است. در بررسی MCA حداکثر جریان سیستولیک بالاتر از ۱/۲۹ بود که نشان دهنده آنمیک بودن قل دهنده بود. ولی در مورد case دوم در پی گیری در طول حاملگی سایز قل آکاردیا کاهش یافت و در بررسی داپلر اولترا سونوگرافی شریان نافی، مجرای وریدی و شریان مغزی میانی قل دهنده نرمال بود که نشان دهنده پیش آگهی خوب بود. در مورد دوقلویی آکاردیا اختلاف نظر وجود دارد. هدف از درمان رساندن حاملگی به ترم و تولد زنده و سالم قل دهنده است. Sullivan از درمان انتظاری دفاع کرد. درمان بر این اساس با میزان زنده ماندن ۹۰٪ همراه است.^{۱۱} با توجه به اینکه جریان خون قل آکاردیا ممکن است خودبه خود بسته شده و سایز آکاردیا کوچک باقی بماند و هیچ عارضه ای ایجاد نکنند. این درمان انتظاری از عوارض همراه با مداخله تهاجمی جلوگیری می کند.^{۱۲} همچنان که مورد دوم ما این شرایط را داشت و کاهش سایز در طول حاملگی تأثیری روی قل دهنده نداشت. به هرحال این دو مورد مطرح کننده این است که درمان انتظاری در مواردی مناسب است که هیچ فاکتور همراه با پروگنوز ضعیفی همچون یک قل آکاردیای بزرگ وجود نداشته باشد و در صورت وجود فاکتورهای با پیش آگهی

که مورد اول ما از این نوع بود که در آن سر، اندام های فوقانی و ارگان های داخل قفسه سینه وجود نداشت. آکاردیا ممکن است به صورت یک توده بدون شکل که شامل هیچ ارگان قابل تشخیص نباشد دیده شود.^۳ در مورد دوم در قیل از زایمان به صورت توده شبه آمورف بود در حالی که در سه ماهه دوم شامل یک اندام تحتانی هیپوپلاستیک و روده بود.^۳ تشخیص حاملگی دو قلویی آکاردیا اغلب با سونوگرافی قبل از تولد داده می شود. تظاهرات سونوگرافی شامل اختلاف بیومتریک دو قل، عدم وجود ضربان قلب در یک قل و ادامه رشد آن، عدم وجود سر، تنه، اندام های فوقانی، وجود اندام های تحتانی تغییر شکل یافته، ادم شدید و منتشر زیر جلد می باشد.^۵ استفاده از سونوگرافی داپلر در تشخیص جریان خون معکوس شریان نافی اولین بار در سال ۱۹۸۸ توسط pretorius مطرح شد. تشخیص جریان خون داپلر در یک توده فاقد ضربان قلب پاتوگنومیک آنومالی قلبی است. اثبات جریان خون در مسیر پارادوکس در شریان نافی تشخیص دوقلویی آکاردیا را ثابت می کند.^۶ در دو مورد گزارش شده توسط ما، مورد اول در بررسی داپلر اولتراسوند جریان خون معکوس در شریان نافی مشاهده شد. ولی در مورد دوم ما نتوانستیم در داپلر اولتراسوند جریان خون معکوس در شریان نافی قل آکاردیا را پیدا کنیم به این مسأله در مقالات اشاره شده است.^۸ حاملگی دوقلوی آکاردیا در صورت عدم مداخله با ۷۰-۵۰٪ مرگ قل دهنده همراه است. قل نرمال در خطر نارسایی قلبی و عوارضی همچون زایمان زودرس به علت پلی هیدروآمنیوس و هیدروپس است.^۵ پیش آگهی حاملگی آکاردیا را بر اساس یک سری فاکتورها می توان مشخص کرد. Moore در سال ۱۹۹۰ نسبت وزن قل آکاردیا را به قل دهنده را به عنوان یک فاکتور پروگنوستیک مطرح کرد. نسبت بیش از ۷۰٪ را با خطر زایمان زودرس در ۹۰٪، پلی هیدروآمنیوس ۶۰٪ و نارسایی قلبی ۳۰٪ در مقایسه با میزان ۷۵،۵۰ و ۱۰٪ وقتی که نسبت وزن کمتر از ۷۰٪ باشد گزارش کرد. البته این نتایج بر اساس اندازه گیری های پس از تولد بوده است، و این یافته ها ارزش محدودی در بررسی پروگنوز در زمان تشخیص پری ناتال دارد.^۹ رشد سریع آکاردیا، وجود پلی هیدروآمنیوس و هیدروپس از پیش آگهی ضعیفی برخوردار است.^{۱۱} توانایی سونوگرافی داپلر در ارزیابی آنالیز همودینامیک هر دو قل در سال های اخیر برای تعیین پروگنوز به کار می رود. اختلاف کم در نسبت جریان سیستولیک- دیاستولیک دو قل با پیامد ضعیفی

برخی از موارد مشابه دوقلویی آکاردیا که در سال‌های اخیر گزارش شده است

1. Thelmo ML, Fok RY, Shertukde SP. Acardiac twin fetus with severe hydrops fetalis and bilateral talipes varus deformity. *Fetal Pediatr Pathol.* 2007; 26(5-6):235-42.
2. Hanley LC, Boyd TK, Hecht JL. Acardiac twin presenting as fetus amorphous with an attenuated umbilical cord. *Pediatr Dev Pathol.* 2007; 10(6):487-90.
3. Van Gaever C, Defoort P, Dhont M. Delayed structural development in an acardiac fetus: an echographic observation. *Fetal Diagn Ther.* 2008; 23(2):100-4.
4. Sharbaf FR, Mood NI, Hantushzadeh S, Marsusy V, Davari F, Elahipanah Z, Baradaran F. Acardiac fetus with large intestine only. A case report. *Fetal Diagn Ther.* 2008; 24(4):353-6.
5. Steffensen TS, Gilbert-Barnes E, Spellacy W, Quintero RA. Placental pathology in trap sequence: clinical and pathogenetic implications. *Fetal Pediatr Pathol.* 2008; 27(1):13-29.

نظر پرفیوژن شریان نافی معکوس انجام شود تا تشخیص دوقلویی آکاردیا به موقع داده شده و درمان مناسب انجام شود. ارزیابی حاملگی براساس فاکتورهای پروگنوستیک مانند اندازه و رشد آکاردیا، وضعیت قلبی و عروقی قل دهنده انجام می‌شود. در مواردی که قل آکاردیا کوچک است و هیچ علائمی از اختلال قلبی و عروقی در قل دهنده نداریم و براساس سونوگرافی یافته‌ها نشان‌دهنده پروگنوز خوب است درمان نگهدارنده است. در صورت وجود فاکتورهای خطر مداخله درمانی در زمان مناسب انجام شود.

References

1. Lee H, Wagner AJ, Sy E, Ball R, Feldstein VA, Goldstein RB, et al. Efficacy of radiofrequency ablation for twin-reversed arterial perfusion sequence. *Am J Obstet Gynecol* 2007; 196: 459.
2. Sullivan AE, Varner MW, Ball RH, Jackson M, Silver RM. The management of acardiac twins: a conservative approach. *Am J Obstet Gynecol* 2003; 189: 1310-3.
3. Wong AE, Sepulveda W. Acardiac anomaly: current issues in prenatal assessment and treatment. *Prenat Diagn* 2005; 25: 796-806.
4. Napolitani FD, Schreiber I. The acardiac monster. A review of the world literature and presentation of two cases. *Am J Obstet Gynecol* 1960; 80: 582-9.
5. Sebire NJ, Sepulveda W, Jeanty P, Nyberg DA, Nicolaides KH. Diagnostic Imaging of Fetal Anomalies. Philadelphia: Lippincott Williams & Wilkins; 2003.
6. Sepulveda WH, Quiroz VH, Giuliano A, Henríquez R. Prenatal ultrasonographic diagnosis of acardiac twin. *J Perinat Med* 1993; 21: 241-6.
7. Pretorius DH, Leopold GR, Moore TR, Benirschke K, Sivo JJ. Acardiac twin. Report of Doppler sonography. *J Ultrasound Med* 1988; 7: 413-6.
8. Brassard M, Fouron JC, Leduc L, Grignon A, Proulx F. Prognostic markers in twin pregnancies with an acardiac fetus. *Obstet Gynecol* 1999; 94: 409-14.
9. Moore TR, Gale S, Benirschke K. Perinatal outcome of forty-nine pregnancies complicated by acardiac twinning. *Obstet Gynecol* 1990; 163: 907-12.
10. Sullivan AE, Varner MW, Ball RH, Jackson M, Silver RM. The management of acardiac twins: a conservative approach. *Am J Obstet Gynecol* 2003; 189: 1310-3.
11. Ash K, Harman CR, Gritter H. TRAP sequence--successful outcome with indomethacin treatment. *Obstet Gynecol* 1990; 76: 960-2.
12. Deprest J, Audibert F, Van Schoubroeck D, Hecher K, Mahieu-eaputo D. Bipolar coagulation of the umbilical cord in complicated monochorionic twin pregnancy. *Am J Obstet Gynecol* 2000; 182:340-342.
13. Sepulveda W, Corral E, Gatierez J. A simple device for vascular occlusion of acardiac twins. *Ultrasound Obstet Gynecol* 2003; 21:386-388.
14. Hecher K, Lewi L, Gratacos G, Huber A, Ville Y, Deprest J. Twin reversed arterial perfusion : Fetoscopic lasercoagulation of placental anastomoses or the umbilical cord. *Ultrasound Obstet Gynecol* 2006; 28:688-91.
15. Porreco RP. Precutaneous ultrasonographically guided ablation of an acardia twin. *Am J Obstet Gynecol* 2004; 190:572-4.

ضعیف باید درمان را برای جلوگیری از مرگ قل دهنده و زایمان زودرس انجام داد.^۳ اقدامات درمانی متفاوتی برای بهبود نتیجه حاملگی و طولانی کردن سن حاملگی قل دهنده زمانی که حاملگی همراه با پروگنوز ضعیف همراه است مطرح شده است. درمان طبی شامل تجویز ایندومتاسین جهت کاهش حجم مایع آمنیوتیک و درمان زایمان زودرس و همچنین تجویز دیگوکسین برای درمان نارسایی قلبی در قل دهنده است.^{۱۳} امروزه مداخلات جراحی، به خصوص بستن بند ناف قل آکاردیا و قطع ارتباط عروقی بین دو قل با روش‌های مختلف مورد توجه قرار گرفته است. در این شرایط بهتر است تکنیکی که کمترین تهاجم با بهترین پیامد برای قل دهنده و کمترین عارضه برای مادر دارد به کار برده شود.^{۱۴-۱۶} ما در اینجا، دو شکل متفاوت از دوقلویی آکاردیا را گزارش کردیم که هر دو در سن حاملگی ۲۶ هفته تشخیص داده شده بود و در هر دو مورد یافته‌هایی وجود داشت که احتمال آکاردیا را مطرح می‌کرد ولی به علت نادر بودن و عدم تجربه انجام دهندگان سونوگرافی تشخیص داده نشده بود. لازم است در مواردی که تشخیص حاملگی دوقلوی منوزیگوت داده شد، به خصوص در مورد مرگ یا وجود آنومالی در یک قل مشاهده می‌شود، سونوگرافی سریال انجام شده و همچنین بررسی از

Acardiac twin with different presentations: report of two cases

Received: March 04, 2009 Accepted: April 26, 2009

Abstract

Rahimi Sharbaf F.^{1*}
Mirzaie F.²
Izadi mood N.³

1- Department of Obstetrics and Gynecology, Mirza koochak khan Hospital, Tehran University of Medical Sciences

2- Department of Obstetrics and Gynecology, Kerman University of Medical Sciences

3- Department of Pathology, Mirza koochak khan Hospital, Tehran University of Medical Sciences

Background: Acardiac twin is a rare complication affecting monozygotic twins and is related to the twin reversed atrial perfusion sequence (TRAP). The TRAP sequence involves a pump twin perfusing a recipient twin through vascular anastomosis. Here, we report two cases with different presentations of acardiac twin.

Case report: The first acardiac twin was composed of a healthy fetus and a fetus with proximal of trunk, pelvic and lower limbs without head, neck and arms (acardia acephalus- classic form). The pregnancy was followed with ultrasonography and pregnancy terminated at 29 weeks, because there was abnormal doppler of ductus venosus and non-reassuring NST in pump twin. The second acardiac twin first time was diagnosed at a routine ultrasonography at 26 weeks gestation as a healthy fetus and an acardia fetus with a hypoplastic lower limb and intestine like organ (amorphic mass). The pregnancy following, normal infant was born with a sac with some loops of the intestine at term. Each two cases were diagnosed at 26 week and each was delivered healthy pump twin.

Conclusion: Acardiac twin has different presentation and here we presented two end of acardia twin presentation with different management and outcome.

Keywords: Monozygotic twin, acardiac twin, Twin Reverse Arterial Perfusion (TRAP).

* Corresponding author: Mirza Koochak Khan Hospital, Nejatollahi St., Tehran, IRAN
Tel: +98-912-1134105
email: f_rahimis@yahoo.com