بلوک شبکه عصبی براکیال با هدایت اولتراسوند: بررسی ۳۰ مورد

تاریخ دریافت مقاله: ۱۳۸۷/۱۱/۲۷ تاریخ پذیرش: ۱۳۸۸/۰۲/۰۲

حمیدرضا امیری*
جلیل مکارم

گروه بیهوشی و مراقبت‌های ویژه، دانشگاه علوم پزشکی تهران

چکیده

زمینه و هدف: بلوک موفقیت‌آمیز شبکه براکیال نیازمند تعیین محل دقیق عصب، هدایت صحیح سوزن و تزریق حجم مناسب داروی بی‌حس‌کننده موضعی است. روش‌های رایج (ایجاد پارستزی یا پرش عضلانی به‌دنبال تحریک الکتریکی) متاسفانه کورکورانه هستند و موجب ناراحتی بیمار شده و با عوارضی همراه هستند. استفاده از هدایت اولتراسوند در انجام رژیونال آنستزی باعث افزایش موفقیت و کاهش عوارض می‌گردد. این مطالعه به‌کارگیری اولتراسوند را در بلوک‌های شبکه براکیال برای نخستین بار در کشور معرفی می‌نماید. ***روش بررسی:*** در این مطالعه ۳۰ بیمار (۲۵ بزرگسال و پنج کودک) که برای عمل جراحی الکتیو اندام فوقانی به اتاق عمل ارتوپدی ارجاع شده بودند با هدایت اولتراسوند تحت رژیونال آنستزی قرار گرفتند. محل شبکه، مسیر سوزن و انتشار دارو در همگی موارد ملاحظه شد. علاوه بر متغیرهای زمینه‌ای، نوع بلوک، زمان لازم جهت انجام بلوک، مدت بی‌دردی پس از عمل (VAS کمتر از سه به عنوان بی‌دردی مناسب در نظر گرفته شد)، نیاز به مخدر کمکی حین عمل، میزان رضایت بیمار (بر اساس VAS به طوری‌که ۱۰ بیشترین رضایت و یک کمترین رضایت در نظر گرفته شد) و عوارض از قبیل پانکچر شریان و یا ورید، ترومای مستقیم به عصب و پنوموتوراکس در این بیماران گزارش شدند. ***یافته‌ها:*** میانگین سن بیماران بزرگسال ۱۵±۳۵/۵ سال و بیماران کودک ۴±۵/۲ سال بود. فراوانی نوع بلوک انجام شده در بالغین به اینتراسکالن، سوپراکلاویکولار و آگزیلاری برابر با پنج، هفت و ۱۳ مورد بود و در کودکان هر پنج مورد بلوک سوپراکلاویکولار انجام شده بود. میانگین طول مدت بی‌دردی در بالغین ۴±۸/۵ ساعت و در گروه اطفال ۲±۱۰/۸ بود. در هیچ‌یک از بیماران عارضه‌ای (پانکچر شریان و یا ورید، ترومای مستقیم به عصب و پنوموتوراکس) رخ نداد و همچنین تزریق مخدر کمکی در هیچ یک از بیماران لازم نشد. ***نتیجه‌گیری:*** به‌کارگیری اولتراسوند در بلوک شبکه براکیال با میسر ساختن امکان رویت مسیر سوزن و نحوه انتشار دارو افزایش دقت عملکرد را فراهم می‌آورد.

کلمات کلیدی: شبکه براکیال، رژیونال آنستزی، اولترا سونوگرافی

*نویسنده مسئول، تهران، بلوار کشاورز، بیمارستان امام خمینی (ره) تلفن: ۶۱۱۹۲۸۲۸
email: hramiri@gmail.com

مقدمه

بلوک شبکه براکیال (Brachial plexus block) در سطوح اینتراسکالن، سوپرا کلاویکولار، اینفراکلاویکولار و آگزیلاری قابل انجام است. در استفاده از لندمارک‌ها جهت انجام بلوک شبکه براکیال، علاوه بر احتمال زیاد عدم موفقیت بلوک، فراوانی بیشتر عوارض ناشی از آسیب مستقیم ریشه‌های عصبی، نخاع، پلور و عروق مهم نیز گزارش شده است.[1] آسیب عصبی پس از بلوک اعصاب محیطی یک عارضه نادر ولی بسیار جدی می‌باشد. در بسیاری از گزارشات منتشر شده تزریق داخل عصبی (تزریق اینترافاسیکولار) به عنوان عامل احتمالی مهم در آسیب عصبی مطرح شده است.[2] ارتقا روش‌های لوکالیزه کردن اعصاب محیطی (nerve locator و nerve stimulator) و تکنیک‌های تزریق اگرچه در تشخیص محل عصب بسیار کمک کننده هستند ولی مسیر سوزن از زمان وارد شدن به پوست تا رسیدن به عصب را نشان نمی‌دهند و تلاش‌های مکرر با سوزن جهت پیدا کردن محل عصب، علاوه بر اتلاف قابل توجه در زمان، موجب بروز درد و عوارض احتمالی در بیماران می‌شوند[3] و به طور قابل اعتمادی

از تزریق داخل عصبی ممانعت نمی‌کنند.[۴] به علاوه در مواردی که آناتومی موضعی به‌هم خورده است (نظیر سابقه عمل جراحی، رادیوتراپی، توده، چاقی و هیپرتروفی عضلانی) انجام بلوک به مراتب مشکل‌تر خواهد بود.[۵] تکیه بر علایم کلینیکی مثل احساس درد شدید و تیر کشنده در زمان تزریق داروی بی‌حسی موضعی نیز کافی نیستند زیرا شواهد متعددی از عدم احساس درد در زمان تزریق و رخداد آسیب عصبی گزارش شده است.[۶-۹] استفاده از مانیتورینگ فشار تزریق نیز اگرچه بسیار مفید است اما از بروز تزریق داخل عصبی به طور قطعی پیشگیری نمی‌کند.[۱۰] از طرف دیگر، در کودکان در جراحی‌های الکتیو، انجام بلوک شبکه براکیال به ویژه در سطح سوپراکلاویکولار با کمک تکنیک‌های تحریک عصبی (استفاده از محرک عصبی یعنی nerve stimulator) یا احساس پارستزی به دلیل خطر بالای عوارض از جمله آسیب مستقیم اعصاب و پنوموتوراکس جز توسط افراد متبحر توصیه نشده است.[۵و۱۱]

بلوک این شبکه تحت هدایت اولتراسوند چند سالی است که در دنیا مطرح گردیده است و مقالاتی در این باره در مجلات بیهوشی منتشر گردیده است[۱۲-۱۴و۱] و اثربخشی بالاتر آن در انجام صحیح بلوک عصبی نسبت به روش‌های قبلی بلوک که براساس لندمارک بوده است گزارش شده است.[۱۵و۱۶] از مزایای بلوک اعصاب محیطی تحت هدایت اولتراسوند می‌توان به لوکالیزه کردن بهتر عصب و در نتیجه زمان کمتر برای انجام بلوک، حجم کمتر داروی بی‌حسی موضعی، رویت نحوه و محل انتشار داروی بی‌حسی موضعی، خطر پایین‌تر توکسیسیتی با داروی بی‌حسی موضعی، شروع سریع‌تر و بلوک کامل‌تر اعصاب، مدت طولانی‌تر بلوک اعصاب حسی و حرکتی، عوارض کمتر، هزینه کمتر و رضایت بیشتر بیماران اشاره نمود[۱۷] اگرچه تمام این مزایا بایستی در مطالعات بزرگ و متعدد دقیقا بررسی شوند. به هرحال علی‌رغم پیشرفت‌های موجود در این زمینه در دنیا، متاسفانه تاکنون در ایران سونوگرافی جهت بلوک اعصاب محیطی استفاده نشده است و ما برای اولین بار در کشور از سونوگرافی جهت بلوک شبکه براکیال در بزرگسالان و اطفال بهره گرفتیم. اگرچه تجربیات ما در این زمینه زیاد نیست ولی نتایج حاصل می‌تواند بسیار قابل توجه می‌باشند. به همین منظور در این مقاله یافته‌های انجام بلوک‌های شبکه براکیال تحت هدایت سونوگرافی در اعمال جراحی انتخابی ارتوپدی را منتشر نمودیم.

روش بررسی

این مطالعه توصیفی در سال ۱۳۸۷بر روی ۳۰ بیمار که برای انجام اعمال جراحی اندام فوقانی به مجتمع بیمارستانی امام‌خمینی (ره) مراجعه نموده بودند انجام شد. معیار ورود، انجام عمل جراحی انتخابی اندام فوقانی، رضایت بیمار یا والدین (در مورد اطفال) به انجام بلوک موضعی و معیارهای خروج شامل عفونت موضع بلوک، اظهار آلرژی به داروهای بی‌حسی موضعی، اختلالات انعقادی، اعتیاد به مواد مخدر یا سوءمصرف سایر مواد، بیماری‌های واضح و شدید هر یک از ارگان‌های حیاتی از قبیل COPD، آسم، بیماری‌های کلیوی، کبدی، بیماری‌های روانپزشکی و ASAps کلاس بالاتر از II بودند. بیماران کوچکتر از ۱۶ سال به عنوان کودک در نظر گرفته شدند. پس از کسب رضایت کتبی از بیماران در اتاق عمل ارتوپدی اطلاعات لازم با مصاحبه با بیمار یا از پرونده بیماران استخراج گردید. برای تمام بیماران یک دوز میدازولام وریدی ۰/۱mg/kg-۰۵/. تجویز شد. سپس بلوک شبکه براکیال طبق پروتکل‌های زیر انجام گردید. به همه بیماران مخلوطی از لیدوکایین ۰/۷٪ (لیدوکائین ۲٪، شرکت کاسپین تامین، ایران) و بوپیواکایین ۰/۱۵٪ (بوپیواکائین ۰/۵٪، شرکت Merk، فرانسه) و آب مقطر جهت رقیق نمودن داروهای نامبرده شده، با توجه به مشاهده توزیع دارو در اطراف تنه‌های عصبی تا حداکثر ۶ml/kg لیدوکائین تجویز شد. به منظور سدیشن حین عمل جراحی، انفوزیون پروپوفول به میزان ۲۵-۵۰µg/kg/min تحت مانیتورینگ استاندارد تجویز گردید. دستگاه سونوگرافی قابل حمل (مدل PICO ساخت کارخانه sonoace، محصول مشترک کشور آلمان و کره) در تمامی موارد به‌کار گرفته شد. الف- بلوک اینتراسکالن: پس از آماده‌سازی و پوشش مناسب (پرپ و درپ) و پوشش مناسب برای پروب ۹-۴ MHz با استفاده از ژل استریل، ابتدا محل عروق گردنی در محاذات محل تلاقی عضله SCM و ورید ژوگولار خارجی مشخص و سپس با استفاده از اکوی داپلر تایید می‌گردد. حجم عضله استرنوکلیدوماستویید (SCM) به صورت یک بافت هیپواکو که با یک غلاف هیپراکو احاطه شده است، به‌خوبی مشخص است. در سمت لترال عروق، دو بافت عضلانی دیگر قابل مشاهده است که یکی در سمت انتریور و درست خلف SCM و دیگری کمی در سمت لترال و عمقی‌تر قرار دارد. شبکه براکیال در حد فاصل دو عضله مذکور قرار

دارد و به‌صورت اجزای هیپواکو با حاشیه هیپراکو فابل رویت است (شکل ۱). به منظور انجام بلوک اینتراسکالن، سوزن ۵- ۳/۵ سانتی متر با نوک کوتاه، به دستگاه عصب یاب متصل شده و تنظیم دستگاه به‌صورت ۰/۱ms، ۱Hz و ۰/۵mA در نظر گرفته می‌شود. سوزن به روش موازی به سمت شبکه براکیال هدایت شده و با تایید پرش عضلانی، حجم مناسبی از داروی بی‌حسی تزریق شده و انتشار دارو در محل به صورت یک ناحیه هیپواکو مشاهده می‌گردد. در صورتی‌که انتشار دارو در تمامی مناطق و اطراف تمامی تنه‌ها مناسب نبود، با جابجا کردن سوزن می‌توان توزیع مناسب را فراهم آورد. ب- بلوک سوپراکلاویکولار: در این بلوک نیز نظیر بلوک اینتراسکالن، همان مراحل انجام می‌گردد با این تفاوت که محل قرار دادن پروب در ناحیه بالای ترقوه است و پروب در پوزیشن مایل تصویر بهتری ایجاد می‌کند (شکل ۲). شبکه براکیال در این ناحیه در سمت لترال عروق سابکلاوین به صورت نقاط نسبتاً درشت هیپواکو دیده می‌شود. پ- بلوک آگزیلاری: در حالی‌که اندام فوقانی بیمار ابداکت است، در پروگزیمال بازو با استفاده از پروب ۹MHz-۴ به‌صورت عمود بر محور طولی اندام، محل عروق مشخص و با استفاده از اکو داپلر تایید می‌گردد. سپس با استفاده از تنظیمات دستگاه، عروق و اعصاب در مرکز تصویر مشخص می‌گردد. اعصاب اولنار، مدیان و رادیال در این منطقه به صورت نقاط هیپراکو به‌ترتیب در سمت مدیال، لترال و پوستریور نسبت به شریان قرار دارند (شکل ۳). به منظور انجام بلوک سوزن نوک کوتاه ۷-۵ سانتی‌متری متصل به دستگاه عصب یاب با تنظیمات ۰/۱ms، ۱Hz و ۰/۵mA، به روش موازی به سمت اعصاب هدایت و در هر سمت (مدیال، لترال و پوستریور) دارو پس از آسپیراسیون منفی و تایید دستگاه عصب یاب تزریق می‌گردد. توجه به مسیر عبور سوزن و توزیع دارو به منظور احاطه اعصاب، بسیار اهمیت دارد (شکل ۴). عصب موسکولوکوتانئوس، کمی لترال‌تر نسبت به شریان و در غلاف عضلات بای سپس و کوراکوبراکیالیس به صورت یک نقطه هیپواکو دیده می‌شود. این دو عضله به‌صورت دو تصویر هیپواکو که یک خط هیپراکو در حد فاصل آنها قرار دارد دیده می‌شوند. با تزریق دارو در اطراف عصب یک نقطه هیپراکو با محیط هیپواکو ایجاد می‌شود که نشاندهنده احاطه شدن عصب توسط داروی بی‌حسی است (شکل ۵). متغیرهای مورد بررسی در این بیماران شامل سن، جنس، قد، وزن، ASA، نوع عمل جراحی، نوع بلوک، زمان لازم جهت انجام بلوک، مدت بی‌دردی پس از عمل (VAS کمتر از سه به عنوان بی‌دردی مناسب در نظر گرفته شد)، نیاز به مخدر کمکی حین عمل، میزان رضایت بیمار (بر اساس VAS به طوری‌که ۱۰ بیشترین رضایت و یک کمترین رضایت در نظر گرفته شد) و عوارض از قبیل پانکچر شریان و یا ورید، ترومای مستقیم به عصب و پنوموتوراکس بودند. پس از جمع‌آوری داده‌ها، با نرم‌افزار SPSS ویراست ۱۶ تجزیه و تحلیل انجام شد. فقط داده‌های توصیفی شامل فراوانی، فراوانی نسبی، میانگین، میانه و انحراف‌معیار گزارش گردید.

یافته‌ها

در این مقاله داده‌های حاصل از ۳۰ بیمار که شامل بیماران بالغ و کودک بودند جداگانه گزارش گردید. متغیرهای زمینه‌ای بیماران به تفکیک بزرگسال و کودک در جدول ۱ آمده است. نوع عمل جراحی در بالغین شامل ۱۱ مورد (۴۴٪)، دست پنج مورد (۲۰٪)، شانه سه مورد (۱۲٪)، مچ دو مورد (۸٪)، آرنج دو مورد (۸٪)، بازو یک مورد (۴٪) و کلاویکل یک مورد (۴٪) و در کودکان شامل سه مورد دست (۶۰٪) و دو مورد ساعد (۴۰٪) بودند. نتایج حاصل از بلوک شامل نوع بلوک، زمان لازم جهت انجام بلوک، مدت بی‌دردی پس از عمل و میزان رضایت بیمار در جدول ۲ خلاصه شده است. در هیچ‌یک از

جدول- ۱: نتایج حاصل از بلوک

متغیرهای مورد بررسی	بیماران بالغ (n=۲۵)	بیماران کودک (n=۵)
سن (سال) *	۳۵/۵±۱۵ -(۱۸-۷۲)۳۲	۵/۲±۴ -(۰/۹-۱۱)۲/۲
قد (Cm) *	۱۶۸±۵۹ - (۱۵۲-۱۸۸)۱۷۰	۹۴±۱۳ -(۸۰-۱۱۱)۹۰
وزن (Kg)*	۷۲±۲۶ -(۵۰-۹۲)۶۸	۱۳/۳±۴ -(۸-۱۹)۱۲
جنس مرد¥	۱۸(۷۲)	۳(۶۰)
ASA کلاس I ¥	۲۳(۹۲)	۵(۱۰۰)

*به ترتیب SD± میانگین- میانه (دامنه) گزارش گردیده است. ¥فراوانی (درصد) گزارش شد

جدول- ۲: نتایج حاصل از بلوک در بیماران مورد مطالعه

متغیرهای مورد بررسی	بیماران بالغ (n=۲۵)	بیماران کودک (n=۵)
نوع بلوک (اینتراسکالن/ سوپراکلاویکولار/ آگزیلاری)*	۱۳/۷/۵	۰/۵/۰
زمان لازم جهت انجام بلوک (دقیقه) ¥	۱۰/۵±۳ -(۸-۱۶)۱۰	۱۲±۱/۵ -(۱۰-۱۴)۱۲
مدت بی‌دردی پس از عمل (ساعت) ¥	۸/۵±۴ - (۵-۱۴)۸	۱۰/۸±۲ -(۸-۱۴)۱۰
میزان رضایت بیمار ¥	۸/۲± ۳/۳ -(۶-۱۰)۸	-

*فراوانی (درصد) گزارش شد. ¥به ترتیب SD±میانگین- میانه (دامنه) گزارش گردیده است.

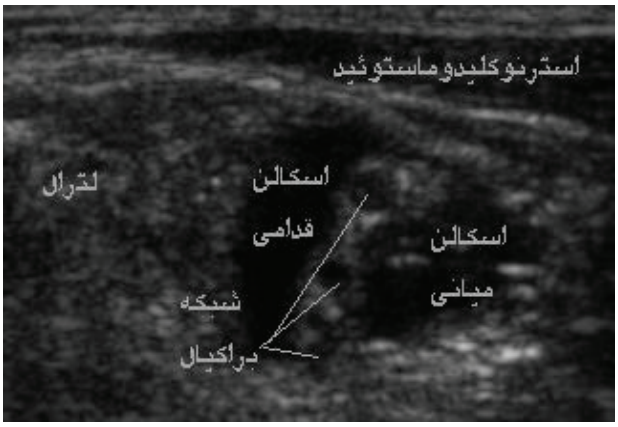

شکل- ۱: سونوگرافی شبکه براکیال در بلوک اینتر اسکالن

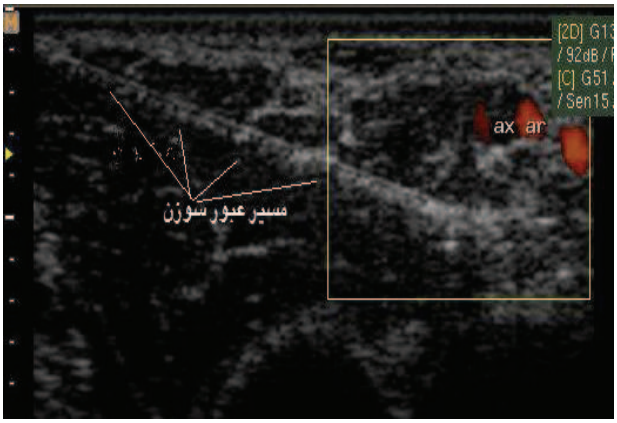

شکل- ٤: مسیر عبور سوزن در بلوک آگزیلاری

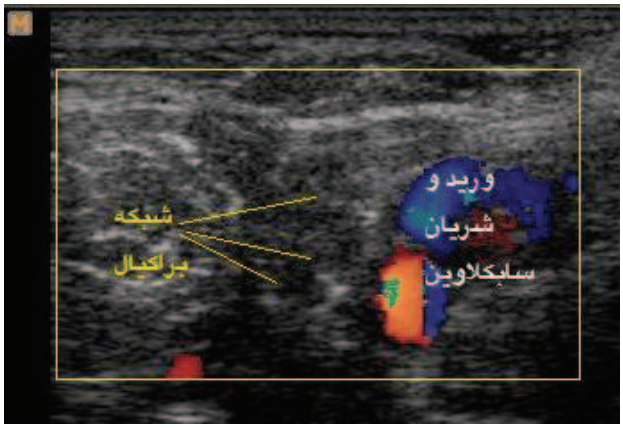

شکل- ۲: سونوگرافی شبکه براکیال در بلوک سوپراکلاویکولار

شکل- ۵: سونوگرافی عصب موسکولوکوتانئوس و انتشار دارو در اطراف آن

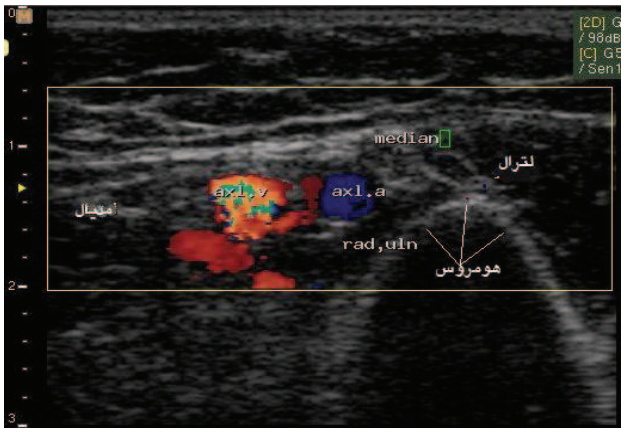

شکل- ۳: سونوگرافی شبکه براکیال در بلوک آگزیلاری

بیماران عارضه‌ای (پانکچر شریان و یا ورید، ترومای مستقیم به عصب و پنوموتوراکس) رخ نداد و همچنین تزریق مخدر کمکی در هیچ یک از بیماران لازم نشد.

بحث

به‌کارگیری اولتراسوند در انجام پروسیجرهای آنستزی رژیونال به سرعت در حال گسترش است. انجام موفقیت‌آمیز و مطمئن بلوک‌های اعصاب محیطی تحت هدایت سونوگرافی نیازمند: ۱- به‌کارگیری روش مناسب تصویربرداری و تشخیص اعصاب مورد نظر ۲- مهارت در هدایت سوزن به صورت همزمان و هماهنگ ۳- ارزیابی انتشار دارو در محل مناسب است. با توجه به تفاوت‌های آناتومیک در نواحی مختلف و خصوصیات دستگاه‌ها و بافت‌ها، حصول به این هدف نیاز به تنظیم ترانسدیوسر در جهت‌های طولی، عرضی و زاویه پروب نسبت به بافت هدف دارد. ذکر این نکته ضروری است که تصویر حاصل از یک بافت، به زاویه برخورد موج اولتراسوند بستگی دارد و بهترین تصویر در زاویه ۹۰ درجه حاصل می‌شود. عدم تنظیم این زاویه موجب کاهش اکوژنیسیته ارگان هدف

می‌گردد. این پدیده آنیزوتروپی نامیده می‌شود. دو روش کلی برای هدایت سوزن در سونوگرافی وجود دارد،[۱۸] موازی و متقاطع، که اشاره به موقعیت سوزن نسبت به محور طولی پروب دارد. در روش موازی سوزن به موازات محور طولی پروب به جلو هدایت می‌شود و به این ترتیب در تمامی مسیر سوزن قابل رویت است (روش به‌کار رفته در این مطالعه). در روش متقاطع، سوزن عمود بر محور طولی (به موازات محور عرضی) به جلو هدایت می‌شود. در روش متقاطع تصویر مقطع سوزن به‌صورت نقطه‌ای هیپراکو به همراه سایه ورای آن دیده می‌شود. در این روش موقعیت دقیق نوک سوزن قابل رویت نیست و با مشاهده تصویر تزریق دارو قابل ارزیابی است. مسیر سوزن با حرکت متوالی و مکرر سوزن قابل ارزیابی است. اولتراسوند محدودیت‌هایی نیز دارد. با افزایش عمق کیفیت تصاویر کاهش یافته و هدایت سوزن مشکل‌تر می‌شود. تصاویر بافت‌هایی که در ورای یک بافت هیپراکو (نظیر استخوان) قرار دارند دیده نمی‌شوند. رویت اعصاب کوچک در عمق بسیار مشکل است، گرچه اعصاب سطحی نظیر ایلیواینگوینال به‌راحتی قابل تشخیص هستند.[۱۹] برای ارزیابی تاثیر مثبت یا منفی به‌کارگیری اولتراسوند بر outcome آمار و اطلاعات کافی در دسترس نیست. آقای Chan در یک مطالعه میانگین زمان شروع بلوک را با مخلوطی از لیدوکایین ۲٪ و بوپیواکایین ۰/۵٪ ۵ دقیقه اعلام کرد.[۲۰] در حالی‌که آقای Marhofer با استفاده از روپیواکایین ۰/۵٪ برای بلوک اینفراکلاویکولار در اطفال زمان ۹ دقیقه را گزارش نمود.[۲۱] در این مطالعه نیز مخلوطی از لیدوکایین ۲٪ و بوپیواکایین ۰/۵٪ استفاده شد و در هیچ موردی تاخیر در استقرار بلوک دیده نشد. یکی از مشکلات مورد بحث در استفاده از اولتراسوند، هزینه بالای وسایل و تجهیزات است (دستگاه سونوگرافی، ژل، پوشش‌های استریل) این مساله به‌دلیل محدودیت‌های منابع مالی قابل توجه است. ازجمله مهمترین فواید اولتراسوند، کاهش عوارض وابسته به بلوک است. گزارش‌های مختلفی از عوارض ناشی از بلوک وجود دارد.[۲۲] شاید جالب‌ترین مطلب در این زمینه گزارش آقای Aury از احتمال آسیب عصبی در بلوک‌های تحت هدایت اولتراسوند باشد که این میزان را ۰/۰۰۲٪ گزارش کرد.[۲۳] افزایش قطر عصب به‌دنبال تزریق داخل عصبی توسط آقای Bigeleisen،[۲۴] Chan[۲۵] گزارش شده است و در هر دو مورد توقف تزریق، از بروز عارضه عصبی جلوگیری نموده است. در حال حاضر مانیتورینگ فشار تزریق برای پیشگیری از تزریق داخل عصبی به‌کار گرفته می‌شود که کارایی آن در حد قابل قبولی است اما کاملا پیشگیرانه نیست.[۱۰] فایده دیگر اولتراسوند کاهش احتمال عدم موفقیت و کاهش حداقل دوز مورد نیاز داروست.[۱۹و۲۶و۲۷] تزریق داخل بافت یک تصویر هیپواکو ایجاد می‌کند که به‌خوبی محل انتشار آن‌توسط اولتراسوند قابل رویت است. به این ترتیب با استفاده از اولتراسوند می‌توان دارو را در محل مورد نظر تزریق نمود. به علاوه از تزریق داخل عروقی نیز جلوگیری به‌عمل آمده، احتمال وقوع مسمومیت سیستمیک با داروهای بی‌حس کننده کاهش می‌یابد. یادآوری این نکته حائز اهمیت است که عدم موفقیت بلوک یک عارضه مهم شمرده می‌شود، چرا که در این‌صورت بیمار ضمن تحمل عوارض ورود و جابجایی سوزن، باید متحمل بیهوشی عمومی و تزریق داروهای سیستمیک نیز باشد. اولتراسوند در این مورد بسیار کمک کننده است. شیوع عدم موفقیت در برخی گزارشات تا ۲۰٪ نیز گزارش شده است.[۲۸] در مجموع، آنستزی رژیونال تحت هدایت اولتراسوند یک روش نسبتا جدید و رو به گسترش و نیازمند تمرین و آموزش است. هدف ما در این مطالعه معرفی استفاده از یک روش نسبتا جدید در بلوک اعصاب محیطی برای اولین بار در کشور بود. امید است به‌کارگیری این روش گامی در جهت کنترل درد حاد در بالغین و به ویژه اطفال و در نتیجه بهبود مراقبت از بیماران باشد. انجام مطالعات آتی با حجم نمونه کافی در زمینه‌های مرتبط با بلوک اعصاب محیطی تحت هدایت سونوگرافی ضروری می‌نماید.

References

1. Blaivas M, Lyon M. Ultrasound-guided interscalene block for shoulder dislocation reduction in the ED. *Am J Emerg Med* 2006; 24: 293-6.
2. Hadzic A, Dilberovic F, Shah S, Kulenovic A, Kapur E, Zaciragic A, et al. Combination of intraneural injection and high injection pressure leads to fascicular injury and neurologic deficits in dogs. *Reg Anesth Pain Med* 2004; 29: 417-23.
3. Chan VW. Applying ultrasound imaging to interscalene brachial plexus block. *Reg Anesth Pain Med* 2003; 28: 340-3.
4. Fremling MA, Mackinnon SE. Injection injury to the median nerve. *Ann Plast Surg* 1996; 37: 561-7.
۵. امیری حمیدرضا، اربزین زنجانی ا، تک زارع ع، صمدی ش، گشاسبی ا، مکارم ج. کاربردهای بالینی بلوکهای اعصاب محیطی در بیهوشی موضعی. چاپ اول. تهران: ۱۳۸۷.
6. Bonner SM, Pridie AK. Sciatic nerve palsy following uneventful sciatic nerve block. *Anaesthesia* 1997; 52: 1205-7.
7. Lim EK, Pereira R. Brachial plexus injury following brachial plexus block. *Anaesthesia* 1984; 39: 691-4.

8. Bashein G, Robertson HT, Kennedy WF Jr. Persistent phrenic nerve paresis following interscalene brachial plexus block. *Anesthesiology* 1985; 63: 102-4.
9. Gillespie JH, Menk EJ, Middaugh RE. Reflex sympathetic dystrophy: a complication of interscalene block. *Anesth Analg* 1987; 66: 1316-7.
10. Claudio RE, Hadzic A, Shih H, Vloka JD, Castro J. Koscielniak-Nielsen Z, et al. Injection pressures by anesthesiologists during simulated peripheral nerve block. *Reg Anesth Pain Med* 2004; 29: 201-5.
11. Dalens B. Proximal blocks of the upper extremity: benefit/risk ratio. Dalens B, editors. Regional Anesthesia in Infants, Children, and Adolescents. 2nd ed. London: Baltimore, Williams & Wilkins, Waverly Europe; 1995. p. 275-314.
12. Chan VW, Perlas A, Rawson R, Odukoya O. Ultrasound-guided supraclavicular brachial plexus block. *Anesth Analg* 2003; 97: 1514-7.
13. De Andrés J, Sala-Blanch X. Ultrasound in the practice of brachial plexus anesthesia. *Reg Anesth Pain Med* 2002; 27: 77-89.
14. Kapral S, Krafft P, Eibenberger K, Fitzgerald R, Gosch M, Weinstabl C. Ultrasound-guided supraclavicular approach for regional anesthesia of the brachial plexus. *Anesth Analg* 1994; 78: 507-13.
15. Williams SR, Chouinard P, Arcand G, Harris P, Ruel M, Boudreault D, et al. Ultrasound guidance speeds execution and improves the quality of supraclavicular block. *Anesth Analg* 2003; 97: 1518-23.
16. Chan VW, Perlas A, McCartney CJ, Brull R, Xu D, Abbas S. Ultrasound guidance improves success rate of axillary brachial plexus block. *Can J Anaesth* 2007; 54: 176-82.
17. Marhofer P, Chan VW, et al. Ultrasound-guided regional anesthesia: current concepts and future trends. *Anesth Analg* 2007; 104: 1265-9.
18. Gray AT. Ultrasound-guided regional anesthesia: current state of the art. *Anesthesiology* 2006; 104: 368-73.
19. Willschke H, Marhofer P, Bösenberg A, Johnston S, Wanzel O, Cox SG, et al. Ultrasonography for ilioinguinal/iliohypogastric nerve blocks in children. *Br J Anaesth* 2005; 95: 226-30.
20. Marhofer P, Sitzwohl C, Greher M, Kapral S. Ultrasound guidance for infraclavicular brachial plexus anaesthesia in children. *Anaesthesia* 2004; 59: 642-6.
21. Williams SR, Chouinard P, Arcand G, Harris P, Ruel M, Boudreault D, et al. Ultrasound guidance speeds execution and improves the quality of supraclavicular block. *Anesth Analg* 2003; 97: 1518-23.
22. Auroy Y, Benhamou D, Bargues L, Ecoffey C, Falissard B, Mercier FJ, et al. Major complications of regional anesthesia in France: The SOS Regional Anesthesia Hotline Service. *Anesthesiology* 2002; 97: 1274-80.
23. Auroy Y, Benhamou D, Bargues L, Ecoffey C, Falissard B, Mercier FJ, et al. Major complications of regional anesthesia in France: The SOS Regional Anesthesia Hotline Service. *Anesthesiology* 2002; 97: 1274-80.
24. Bigeleisen PE. Nerve puncture and apparent interaneural injection during ultrasound-guided axillary block does not invariably result in neurologic injury. *Anesthesiology* 2006; 105: 779-83.
25. Chan VW. Ultrasound evidence of intraneural injection. *Anesth Analg* 2005; 101: 610-1.
26. Marhofer P, Schrögendorfer K, Wallner T, Koinig H, Mayer N, Kapral S. Ultrasonographic guidance reduces the amount of local anesthetic for 3-in-1 blocks. *Reg Anesth Pain Med* 1998; 23: 584-8.
27. Sandhu NS, Maharlouei B, Patel B, Erkulwater E, Medabalmi P. Simultaneous bilateral infraclavicular brachial plexus blocks with low-dose lidocaine using ultrasound guidance. *Anesthesiology* 2006; 104: 199-201.
28. Grau T, Fatehi S, Motsch J, Bartusseck E. Survey on current practice of regional anaesthesia in Germany, Austria, and Switzerland. Part 2: Use, success rates and techniques. *Anaesthesist* 2004; 53: 847-55.

Tehran University Medical Journal; Vol. 67, No. 2, May 2009: 151-157

Ultrasound-guided brachial plexus block: a study on 30 patients

Amiri H.R.*
Makarem J.

Department of Anesthesia, Tehran University of Medical Sciences

Received: February 15, 2009 Accepted: April 22, 2009

Abstract

***Background*:** Successful brachial plexus blocks rely on proper techniques of nerve localization, needle placement, and local anesthetic injection. Standard approaches used today (elicitation of paresthesia or nerve-stimulated muscle contraction), unfortunately, are all "blind" techniques resulting in procedure-related pain and complications. Ultrasound guidance for brachial plexus blocks can potentially improve success and complication rates. This study presents the ultrasound-guided brachial plexus blocks for the first time in Iran in adults and pediatrics.

***Methods*:** In this study ultrasound-guided brachial plexus blocks in 30 patients (25 adults & 5 pediatrics) scheduled for an elective upper extremity surgery, are introduced. Ultrasound imaging was used to identify the brachial plexus before the block, guide the block needle to reach target nerves, and visualize the pattern of local anesthetic spread. Needle position was further confirmed by nerve stimulation before injection. Besides basic variables, block approach, block time, postoperative analgesia duration (VAS<3 was considered as target pain control) opioid consumption during surgery, patient satisfaction and block related complications were reported.

***Results*:** Mean adult age was 35.5±15 and in pediatric group was 5.2±4. Frequency of interscalene, supraclavicular, axillary approaches to brachial plexus in adults was 5, 7, 13 respectively. In pediatrics, only supraclavicular approach was accomplished. Mean postoperative analgesia time in adults was 8.5±4 and in pediatrics was 10.8±2. No block related complication were observed and no supplementary, were needed.

Conclusions: Real-time ultrasound imaging during brachial plexus blocks can facilitate nerve localization and needle placement and examine the pattern and extend of local anesthetic spread.

Keywords: Brachial plexus, regional anesthesia, ultrasonography

*Corresponding author: Imam Khomeini Hospital, Keshavarz Blvd., Tehran, Iran.
Tel: +98-21-61192828
email: hramiri@gmail.com