

## نقش سلکوکسیب همراه با کمورادیاسیون در کاهش موکوزیت و سایر عوارض حاد بیماران با کانسره‌های پیشرفته سر و گردن

تاریخ دریافت مقاله: ۱۳۸۷/۰۲/۰۱ تاریخ پذیرش: ۱۳۸۷/۰۴/۰۵

### چکیده

محمد مهدی مجاهد<sup>۱</sup>

مهدی عقیلی<sup>۱\*</sup>، علی کاظمیان<sup>۱</sup>

فرشید فرهان<sup>۱</sup>، شهرزاد ایزدی<sup>۲</sup>

۱- گروه رادیوتراپی- انکولوژی، مرکز تحقیقات

سرطان انستیتو کانسر بیمارستان امام خمینی

۲- مرکز توسعه پژوهش بیمارستان امام خمینی

دانشگاه علوم پزشکی تهران

**زمینه و هدف:** موکوزیت و عوارض حاد دیگر ناشی از درمان کمورادیاسیون یکی از عوامل ناراحت‌کننده در بیماران با تومورهای سر و گردن می‌باشد. سیکلواکسیژناز-۲ (COX-2) به‌عنوان آنزیمی که در بافت‌های نرمال التهابی و تومورال فعالیت بیش از حدی دارد شناخته می‌شود. این مطالعه جهت ارزیابی یک مهارکننده COX-2 در کاهش عوارض حاد درمان در بیماران مبتلا به سرطان‌های پیشرفته سر و گردن که تحت درمان با کمورادیاسیون قرار می‌گرفتند طراحی شده است. **روش بررسی:** این مطالعه که به‌صورت یک کارآزمایی بالینی فاز III و به‌صورت دوسوکور در بیماران با موارد پیشرفته موضعی سرطان‌های سر و گردن انجام شده است به صورتی که درمان رادیوتراپی ۷۰-۶۰ Gy و شیمی‌درمانی همزمان با سیس پلاتین هر سه هفته یا هفتگی برای آنها انجام شد. کپسول سلکوکسیب به‌صورت ۱۰۰mg چهار بار در روز که از روز اول درمان به‌مدت هشت هفته برای گروه مورد و پلاسبو برای گروه شاهد ادامه می‌یافت. **یافته‌ها:** در این مطالعه در کل ۱۲۲ نفر (۶۱ نفر در هر گروه) مورد بررسی قرار گرفته‌اند که ۸۱ نفر مرد و ۴۱ نفر زن بودند. در آزمون تحلیل واریانس با اندازه‌گیری مکرر مشاهده شد که هر دو گروه در طی زمان درمان دچار عوارض موکوزیت، ازوفازیت و درماتیت و درد شده‌اند ولی به‌طور کاملاً معنی‌داری میزان افزایش درجه (Grade) هر یک از این عوارض در گروه پلاسبو بالاتر از گروه دارو بوده است ( $p < 0.001$ ). وزن در هر دو گروه در طی زمان به‌طور مشابهی کاهش یافته بود که البته در گروه پلاسبو میزان کاهش وزن به‌طور معنی‌داری بیشتر از گروه دارو بوده است ( $p = 0.004$ ). شاخص‌های خونی از قبیل فرمول شمارش خون و کراتینین خون در هر دو گروه کاهش یافته بود که تغییرات معنی‌داری نداشت. **نتیجه‌گیری:** به‌نظر می‌رسد استفاده از یک مهارکننده انتخابی COX-2 که دارویی ارزان و کم‌خطر می‌باشد سبب کاهش عوارض حاد درمانی در بیمارانی مبتلا به سرطان پیشرفته سر و گردن که تحت کمورادیاسیون قرار می‌گیرند، خواهد شد.

**کلمات کلیدی:** سرطان‌های سر و گردن، کمورادیاسیون، عوارض حاد، موکوزیت، سیکلواکسیژناز ۲، سلکوکسیب.

\* نویسنده مسئول: تهران، انتهای بلوار کشاورز، مرکز تحقیقات انستیتو کانسر بیمارستان امام خمینی، گروه رادیوتراپی - انکولوژی  
تلفن: ۶۶۵۸۱۶۳۳  
email: aghili@sina.tums.ac.ir

### مقدمه

علت موربیدیتی در بیمارانی است که تحت کمورادیاسیون برای کانسره‌های سر و گردن قرار می‌گیرند.<sup>۱</sup> این عارضه به‌شکل ضایعات دردناک به‌همراه دیسفاژی و درد دهان می‌باشد که ممکن است آنچنان دردناک باشد که بر کیفیت زندگی بیمار اثر شدیدی بگذارند که حتی نیاز به قطع درمان باشد. بروز موکوزیت براساس منابع و تحقیقات مختلف تا ۸۰٪ گزارش شده است.<sup>۲</sup> سیکلواکسیژناز یک آنزیم کلیدی در سنتز پروستاگلاندین‌ها و یک آنزیم القایی در موارد التهاب و بافت‌های سرطانی می‌باشد.<sup>۳،۴</sup> پروستاگلاندین‌ها نقش اساسی در ایجاد التهاب، مهاجم سلولی، آپوپتوز و آنژیوژنز و تعدیل واکنش‌های ایمنی

تومورهای سر و گردن Head & neck carcinoma از جمله سرطان‌های نسبتاً شایع در انسان می‌باشند و اغلب این تومورها به‌طور بالقوه علاج‌پذیر هستند. پرتودرمانی در میان روش‌های درمانی موجود در این ناحیه از اهمیت و جایگاه ویژه‌ای برخوردار بوده که به‌عنوان درمان قطعی و در پاره‌ای از موارد بعد یا قبل از کموتراپی و جراحی یا همزمان با کموتراپی استفاده می‌شود. یکی از عوارض شایع رادیوتراپی التهاب مخاطی یا موکوزیت دهانی است که یک عارضه توکسیک و محدود کننده دوز و درمان رادیوتراپی است و مهمترین

کرده‌اند و در هنگام مراجعه تومور واضحی نداشتند از مطالعه خارج شدند. بیماران مورد مطالعه برحسب گروه مورد و شاهد، کپسول سلکوکسیب (سلیبوکس، باختر بیوشیمی، ایران) و پلاسبو (که با شرایط مشابه تهیه شده بود). روزانه چهار بار هر شش ساعت از کپسول ۱۰۰ میلی گرمی مورد نظر مصرف می‌نمودند. داروهایی که در اختیار بیماران قرار می‌گرفت طوری تهیه شده بود به طوری که تا پایان طرح محقق و بیمار از نوع داروی مصرفی مربوط به هر نوع برحسب کاملاً بی‌اطلاع بودند و بیماران هر هفته جهت ویزیت و تعیین گرید عوارض حاد از قبیل موکوزیت، درماتیت، درد حلقی- دهانی، دیسفاژی و کنترل آزمایش شمارش کامل خون و اندازه‌گیری کراتینین خون ویزیت می‌شدند و طبق عوارض ایجاد شده معیارهای WHO (گرید ۴-۱) بدین صورت که برای موکوزیت: گرید ۱ با ایجاد درد گلو و اریتم، گرید ۲ با ایجاد اولسراسیون خفیف، گرید ۳ به صورت اولسراسیون منتشر و پسودومامبرنو گرید ۴ به صورت نکروز و خونریزی مخاطی است. بیماران از نظر تعداد داروی مصرفی کنترل می‌شدند و دارو یا پلاسبو در اختیار بیماران قرار می‌گرفت. این مطالعه از نظر اخلاقی در کمیته اخلاق پزشکی مورد بررسی و تأیید قرار گرفت و کلیه بیماران پس از توجیه رضایت‌نامه آگاهانه اخذ می‌شد و بیماران هیچگونه هزینه‌ای بابت دارو و آزمایشات اضافی پرداخت نمی‌کردند. کلیه اطلاعات به دست آمده کدگذاری شده و توسط برنامه‌های آماری وارد حافظه رایانه شد. ابتدا فراوانی کلیه داده‌های کیفی و کمی محاسبه گردید. با توجه به آنالیز توزیع فراوانی داده‌ها در ۱۲۲ بیمار انجام شد. جهت بررسی ارتباط متغیرها با بروز عوارض حاد گرید ۲ و بیشتر از آزمون  $\chi^2$  استفاده گردید. جهت بررسی رابطه متغیرهای مورد مطالعه با بیشترین گرید عوارض حاد که در انتهای درمان ایجاد می‌شد از آزمون Repeated measure analysis of variance استفاده گردید. جهت بررسی فاصله زمانی شروع عوارض حاد گرید ۲ از T-test استفاده شد محاسبه میانگین شدت عوارض حاد با آزمون Repeated measure analysis of variance انجام شد. مقادیر  $p < 0.05$  معنی‌دار در نظر گرفته شد.

### یافته‌ها

در این مطالعه ۱۲۲ بیمار (۶۱ نفر در هر یک از دو گروه دارو (Cox2) و دارونما) وارد مطالعه شدند. خصوصیات پایه‌ای بیماران در

دارند. COX-2 در اکثر بافت‌های نرمال یافت نمی‌شود و فعالیت این آنزیم بیشتر در سلول‌های پیش بدخیم و بدخیم دیده می‌شود.<sup>۵</sup> این آنزیم در ۱۰۰٪ تومورهای سر و گردن فعال است.<sup>۶</sup> مطالعات قبلی نشان‌دهنده آن بوده است که انجام شیمی‌درمانی و رادیوتراپی سبب افزایش میزان COX-2, PGE2 خواهد شد<sup>۷-۹</sup> و استفاده از یک مهارکننده این آنزیم علاوه بر بهبود پاسخ تومور سبب بهبود عوارض ناشی از درمان بیمارانی که تحت کموتراپی یا رادیوتراپی شده است.<sup>۱۰</sup> لذا استفاده از مهار کننده انتخابی این آنزیم به‌طور بالقوه می‌تواند به‌صورت یک درمان هدفمند با تأثیر بر سلول‌های سرطانی و بدون تأثیر بر بافت نرمال سبب بهبود نتایج درمانی در این بیماران شود.

### روش بررسی

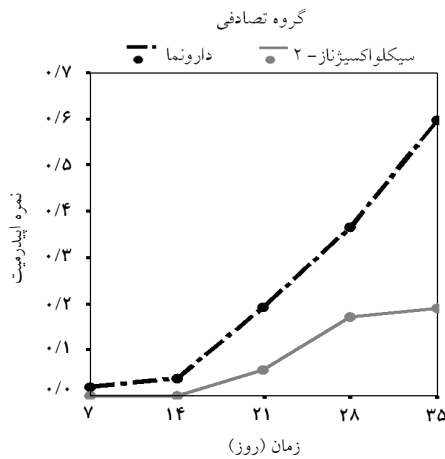
این مطالعه به‌صورت یک مطالعه بالینی آینده‌نگر و تصادفی و با گروه کنترل پلاسبو به‌صورت دوسکور (Double blind) انجام شده است. جمعیت مورد مطالعه از بیماران مبتلا به تومورهای پیشرفته سر و گردن T3-T4N+ و غیر متاستاتیک بالای ۱۸ سال که جهت درمان قطعی رادیوتراپی و شیمی‌درمانی همزمان از اردیبهشت ۱۳۸۵ لغایت شهریور ۱۳۸۶ به درمانگاه رادیوتراپی و انکولوژی بیمارستان امام خمینی مراجعه نموده بودند به‌روش پاکت‌های بسته Randomized Permuted blocks به‌صورت تصادفی به دو گروه دارو و دارونما تقسیم می‌شدند. مبتلایان به تومورهای سر و گردن که درمان رادیوتراپی خارجی با دستگاه کبالت-۶۰ با حداقل دوز درمانی ۶۰ گری به‌صورت فیلدهای لترال و یا پلان سه بعدی با دوز روزانه دو گری همزمان با شیمی‌درمانی دریافت می‌داشتند. همه بیماران پس از کنترل تست‌های خونی و کلیوی داروی سیس پلاتین ۱۰۰ میلی‌گرم (Ebeplatin-Ebeve-Austria) در هر متر مربع در طی سه روز هر سه هفته و یا به‌صورت هفتگی ۳۵ میلی‌گرم بر مترمربع دریافت می‌داشتند. بیماران جهت معاینه و تعیین گرید هر هفته یک نوبت از ابتدای درمان تا هفته آخر درمان توسط محقق و پزشک همکار دیگر ویزیت می‌شدند و به تفکیک هفته نتایج در پرسشنامه ثبت می‌گردید. بیماران با سابقه رادیوتراپی به سر و گردن و وضعیت عمومی نامطلوب (نمره کارنوفسکی کمتر از ۷۰)، حساسیت قبلی نسبت به سلکوکسیب و سایر NSAIDs، استفاده مزمّن از NSAIDs، بیمارانی که دوره درمانی را کامل نکردند، بیمارانی که برای درمان همراه بعد از جراحی مراجعه

هفته درمان، در ۱۰۰٪ از بیماران گروه دارو و ۹۱٪ از بیماران گروه دارونما هیچ‌گونه نشانه‌ای از موکوزیت درجه سه مشاهده نمی‌شد، این میزان به ۹۸٪ در گروه دارو و ۵۸٪ در گروه دارونما در هشتمین هفته درمان کاهش یافت. نتیجه آزمون log-rank ( $p=0/0004$ ) بود. دیگر عوارض حاد و تأخیری حاصل از رادیوتراپی مطابقی با کرایتریای

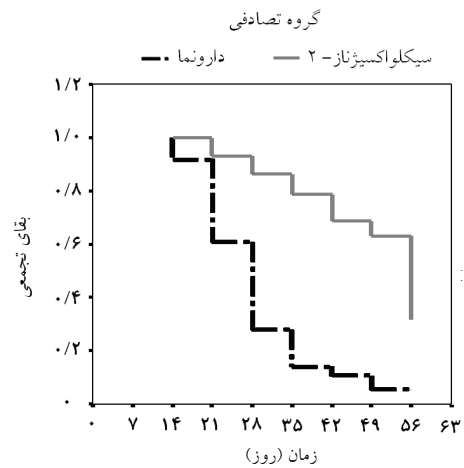
جدول ۱- مشخصات و وضعیت دموگرافیک بیماران

پارامتر	COX2 (n=۶۱)	پلاسیبو (n=۶۱)
سن (mean ± SD, yrs)	۵۶/۴۶±۱۴/۶۵	۵۵/۰۸±۱۲/۴۵
جنس		
مرد	۴۰ (٪۶۵/۶)	۴۱ (٪۶۷/۲)
زن	۲۱ (٪۳۴/۴)	۲۰ (٪۳۲/۸)
محل تومور اولیه		
حفره دهان	۱۴ (٪۲۳)	۱۲ (٪۱۹/۷)
اوروفارنکس	۲ (٪۳/۳)	۴ (٪۶/۶)
لارنکس	۱۲ (٪۱۹/۷)	۱۹ (٪۳۱/۱)
نازوفارنکس	۸ (٪۱۳/۱)	۴ (٪۶/۶)
هیپوفارنکس	۱۹ (٪۳۱/۱)	۱۷ (٪۲۷/۹)
هیپوفارنکس	۶ (٪۹/۸)	۵ (٪۸/۲)
T- Stage		
T1	۲ (٪۳/۳)	۳ (٪۴/۹)
T2	۱۲ (٪۱۹/۷)	۱۴ (٪۲۳)
T3	۲۶ (٪۴۲/۶)	۲۲ (٪۳۶/۱)
T4	۲۱ (٪۳۴/۴)	۲۲ (٪۳۶/۱)
N- Stage		
N0	۲۱ (٪۳۴/۴)	۱۷ (٪۲۷/۹)
N1	۱۹ (٪۳۱/۱)	۲۰ (٪۳۲/۸)
N2	۱۳ (٪۲۱/۳)	۱۳ (٪۲۱/۳)
N3	۸ (٪۱۳/۱)	۱۱ (٪۱۸)
گرید تومور		
G1	۱۲ (٪۱۹/۷)	۱۰ (٪۱۶/۴)
G2	۵ (٪۸/۲)	۶ (٪۹/۸)
G3	۶ (٪۹/۸)	۸ (٪۱۳/۱)
G4	۳۸ (٪۶۲/۳)	۳۷ (٪۶۰/۷)
طول مدت رادیوتراپی (mean ± SD, days)	۴۹/۸۱±۱۶/۰۷	۴۶/۱۶±۱۰/۵۶
دوز رادیوتراپی (mean ± SD, cGy)	۶۶۹۳/۶۴±۶۴	۶۶۷۵/۶۹±۴۳۸
تعداد جلسات رادیوتراپی (mean ± SD, cGy)	۳۳/۵۴±۲/۶	۳۳/۲۳±۲/۱۷
پروتکل کموتراپی		
هفتگی	۲۶ (٪۴۲/۶)	۲۶ (٪۴۲/۶)
هر سه هفته	۳۵ (٪۵۷/۴)	۳۵ (٪۵۷/۴)

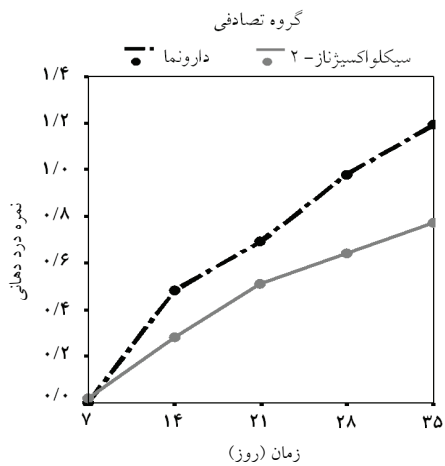
جدول ۱ آمده است. مابین دو گروه درمانی هیچ اختلاف آماری معنی‌داری در هیچ‌یک از خصوصیات پایه‌ای مشاهده نشد. تمام بیماران برای حداقل دو هفته و حداکثر هشت هفته مورد پی‌گیری قرار گرفتند. ۱۷ بیمار (٪۱۴) به شرح زیر روند درمانی را مطابق با برنامه درمانی مورد نظر (دریافت دارو یا دارونما برای حداقل پنج هفته پس از شروع رادیوتراپی) به‌طور کامل طی نکردند؛ سه بیمار (یک نفر از گروه دارو و دو نفر از گروه دارونما) در پنجمین هفته درمانی در اثر شدت بالای سرطان اولیه فوت شدند، سه بیمار (دو نفر از گروه دارو و یک نفر از گروه دارونما) به‌دلیل عدم همکاری در پایان سه هفته درمان را قطع کردند و ۱۱ بیمار (پنج نفر از گروه دارو و شش نفر از گروه دارونما) به‌دلیل عدم تحمل دارو (به‌دلیل اشکال در بلع کپسول یا عوارض گوارشی) و یا عدم همکاری، درمان را تنها تا پایان چهار هفته ادامه دادند. بجز در یک مورد (ابتلای یکی از بیماران گروه دارو به اریتم مولتی فورم و قطع دارو در ششمین هفته درمانی) در هیچ‌یک از دو گروه درمانی عارضه خاصی مشاهده نشد. جهت مقایسه زمان شروع و پیشرفت موکوزیت در دو گروه درمانی از روش آنالیز آماری کاپلان مایر (Kaplan-Meier survival analysis) استفاده شد، در این روش همگی ۱۲۲ بیمار شرکت‌کننده در مطالعه وارد آنالیز آماری شدند. اختلاف آماری معنی‌داری در زمان شروع موکوزیت درجه دو مابین دو گروه درمانی مشاهده شد؛ میانه زمان شروع موکوزیت درجه دو در بیماران دریافت‌کننده دارو (COX2) ۵۶ روز (۹۵٪-حدود اطمینان: ۶۳-۴۹) و در بیماران دریافت‌کننده دارونما ۲۸ روز (۹۵٪-حدود اطمینان: ۳۰-۲۶) بود. در دومین هفته درمان در ۱۰۰٪ از بیماران گروه دارو و ۹۲٪ از بیماران گروه دارونما هیچ نشانه‌ای از موکوزیت درجه دو مشاهده نمی‌شد. این میزان به ۷۶٪ در گروه دارو و ۱۲٪ در گروه دارونما در پنجمین هفته درمانی کاهش یافت و نهایتاً به ۱۹٪ در گروه دارو و ۱۲٪ در گروه دارونما در هشتمین هفته درمانی رسید (نمودار ۱). نتیجه آزمون log-rank ( $p<0/0001$ ) بود و موکوزیت گرید دو در گروه دارو کمتر از گروه دارونما بود. همچنین اختلاف آماری معنی‌داری در میزان بروز موکوزیت درجه سه مابین دو گروه درمانی مشاهده شد؛ موکوزیت درجه سه تنها در یک بیمار (٪۱/۶) از بیماران گروه دارو به‌وجود آمد، در حالی‌که در گروه دارونما ۱۳ نفر (٪۲۱/۳) از بیماران در طی روند درمانی دچار موکوزیت درجه سه شدند ( $p=0/001$ ). در چهارمین



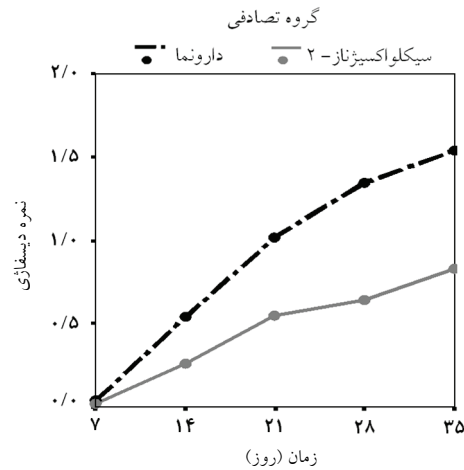
نمودار-۳: تغییرات اپیدرمیت در طول پنج هفته در هر دو گروه دارو و پلاسبو



نمودار-۱: زمان ایجاد موکوزیت گرید ۲



نمودار-۴: تغییرات درد دهانی در طول پنج هفته در هر دو گروه دارو و پلاسبو



نمودار-۲: تغییرات دیسپلازی در طول پنج هفته در هر دو گروه دارو و پلاسبو

آزمایشگاهی WBC، هموگلوبین و پلاکت در طی زمان در دو گروه مورد مطالعه با استفاده از آزمون تحلیل واریانس با اندازه‌گیری مکرر، نشان‌دهنده یک تأثیر معنی‌دار زمانی (Time effect) بود (به‌ترتیب  $p=0/035$ ،  $p<0/001$  و  $p<0/001$ )، ولی تقابل مابین زمان و گروه درمانی (Time-by-group interaction) معنی‌دار نبود، این مسأله نشان‌دهنده این است که این سه پارامتر در طی زمان در هر دو گروه تغییر کرده‌اند ولی میزان تغییر آنها در دو گروه مورد مطالعه متفاوت نبوده است. ارزیابی روند تغییرات کراتینین با استفاده از آزمون تحلیل واریانس با اندازه‌گیری مکرر نشان داد که، تأثیر معنی‌دار زمانی و یا تقابل معنی‌دار مابین زمان و گروه وجود نداشته است و بنابراین سطح کراتینین در هیچ‌یک از دو گروه درمانی در طی زمان تغییر نکرده است. ارزیابی روند تغییرات وزن بدن با استفاده از آزمون تحلیل

داده شده از طرف WHO به دقت برای هر بیمار ثبت شده و روند تغییرات درجه آنها در طی زمان با استفاده از آزمون تحلیل واریانس با اندازه‌گیری مکرر مورد ارزیابی قرار گرفت. این عوارض شامل دیسپلازی، اپیدرمیت و درد دهانی (Oral pain) بودند. آزمون تحلیل واریانس با اندازه‌گیری مکرر، تقابل معنی‌داری را مابین زمان و گروه درمانی (Time-by-group interaction) در هر سه مورد دیسپلازی ( $F=14/27$ ،  $p<0/001$ )، اپیدرمیت ( $F=7/08$ ،  $p=0/000$ ) و درد دهانی ( $F=4/57$ ،  $p=0/001$ ) نشان داد، نتیجتاً درجه هر سه این عوارض در طی زمان در هر دو گروه درمانی افزایش پیدا کرده ولی میزان این افزایش در دو گروه متفاوت بوده است؛ میزان افزایش درجه این سه عارضه در گروه دارونما به‌طور کاملاً معنی‌داری بالاتر از گروه دارو بوده است (نمودارهای ۲ و ۳ و ۴). ارزیابی الگوی تغییرات پارامترهای

موثر بوده است اما نتایج چشمگیری نداشته است. رژیم‌هایی که به‌طور شایع جهت درمان موکوزیت و درد ناشی از آن به‌کار می‌روند عبارتند از: بی‌حس‌کننده‌های موضعی مانند لیدوکائین یا دیکلومین (Dyclomine)، آنتی‌اسیدهای حاوی منیزیم، دیفن‌هیدرامین، نیستاتین، سوکرال فیت و گاهی نیز از نارکورتیک‌های خوراکی یا دارویی جهت کاهش درد استفاده می‌شود. قابل ذکر است که میزان تأثیر و ایمنی هیچ‌یک از رژیم‌های درمان یا پیشگیری هنوز اثبات نشده است.<sup>۱۴</sup> آنزیم سیکلو اکسیژناز در متابولیسم پروستاگلاندین‌ها موثر است این آنزیم به‌دو صورت Cox-1, Cox2 وجود دارد این آنزیم در ایجاد التهاب و همچنین در القای آنژیوژنز، مرگ سلولی و تهاجم سلولی موثر است. فعالیت بیش از (Over expression) حد نوع Cox-2 در هنگام رادیوتراپی به مخاط تشدید می‌یابد<sup>۱۵</sup> و لذا با مهار این آنزیم نه تنها انتظار می‌رود که عوارض درمانی کمتر شود بلکه به‌طور بالقوه می‌تواند اثرات ضد تومور را اعمال کند. در مطالعات انجام شده استفاده همزمان از ایندومتاسین و رادیوتراپی سبب بهبود ایندکس درمانی شده است. ایندومتاسین سبب کاهش اثر معکوس اشعه در مهار ایمنی و اثر حفاظتی در برابر اشعه بر روی سلول‌های خونی می‌شود و در مطالعه انجام شده بر روی ۱۹ بیمار مبتلا به HNSCC تجویز همزمان ایندومتاسین با رادیوتراپی سبب تأخیر ایجاد موکوزیت گردید ۳ و ۴ شده است.<sup>۱۶</sup> همان‌طور که در مطالعه ما نشان داده شد استفاده از یک مهارکننده انتخابی COX-2 نه تنها سبب کاهش معنی‌دار موکوزیت به‌صورت کاهش گردید ۳ و ۴ بلکه تأخیر در بروز گردید ۱ به ۲ و ۳ در بیماران گروه دارو نسبت به گروه دارو نما شده است و به‌دنبال سایر عوارض حاد دیگر که از تشدید موکوزیت منشا می‌گیرد مانند درد اروفرانژیال، دیسفاژی و کاهش وزن ناشی از آن شده است و میزان تحمل بیماران نسبت به دارو در حد مطلوبی بوده است و همچنین اندکس‌های خونی و کلیوی را نسبت به دارو نما تشدید نکرده است. در پایان با توجه به اطلاعات به‌دست آمده از این مطالعه که اولین مطالعه در نوع خود بر روی بیماران سر و گردن و به‌صورت راندومیزه می‌باشد به‌نظر می‌رسد که استفاده از یک مهارکننده انتخابی COX-2 که دارویی ارزان و کم‌خطر می‌باشد سبب کاهش عوارض حاد درمانی در بیمارانی که مبتلا به سرطان پیشرفته سر و گردن دارند و تحت رادیوتراپی کموتراپی قرار می‌گیرند، خواهد شد. نتایج این مطالعه جهت ارزیابی نتایج درمانی از نظر پاسخ درمانی، کنترل

واریانس با اندازه‌گیری مکرر نشان‌دهنده یک تأثیر معنی‌دار زمانی (Time effect) ( $F=144/85, p<0/001$ ) و نیز یک تقابل معنی‌دار مابین زمان و گروه (Time-by-group interaction) ( $p=0/002, F=5/96$ ) بود، بنابراین وزن بیماران در هر دو گروه درمانی در طی زمان کاهش یافته ولی میزان این کاهش در گروه دارونما به‌طور کاملاً معنی‌داری بالاتر از گروه دارو بوده است.

## بحث

سالانه بیش از ۴۰ هزار مورد کانسر سر و گردن در آمریکا گزارش می‌شود که ۶۰٪ این افراد با موارد پیشرفته مراجعه می‌کنند و اغلب مرگ و میر از بیماری رژیونال یا لوکال غیر کنترل شده است.<sup>۱۱</sup> از طرفی کمورادیاسیون به‌عنوان درمان استاندارد غیر جراحی در موارد پیشرفته تومورهای سرو گردن توصیه می‌شود. مهمترین علت شکست درمانی در این بیماران عود موضعی است. عوارض حاد کمورادیاسیون شامل موکوزیت و درماتیت و دیسفاژی و به‌دنبال آن کاهش وزن و افزایش اندکس‌های کلیوی اوره کراتینین و تغییرات اندکس‌های خونی را می‌توان نام برد. این عوارض مهمترین عامل قطع درمان و طولانی شدن درمان می‌باشد. از طرفی دیگر طولانی شدن زمان درمان نقش معکوس بر روی کنترل موضعی تومور دارد.<sup>۱۲</sup> موکوزیت که یک عارضه توکسیک و محدود کننده دوز و درمان رادیوتراپی است و مهمترین علت موربیدیتی در بیمارانی است که تحت کمورادیاسیون برای سرطان‌های سر و گردن قرار می‌گیرند این عارضه به‌شکل ضایعات دردناک به‌همراه دیسفاژی و اودیونفاژی می‌باشد که ممکن است آنچنان دردناک باشد که بر کیفیت زندگی بیمار اثر شدیدی بگذارند که حتی نیاز به قطع درمان باشد. همچنین موکوزیت باعث مشکلات عمده‌ای در طول دوره درمان به‌صورت ناتمام ماندن درمان به‌علت عدم تحمل و یا پذیرش بیمار با کاهش وزن و سوءتغذیه و نیاز به مصرف داروهای متعدد می‌شود که همگی این موارد روی پاسخ درمانی اثر دارند.<sup>۱۳</sup> لذا پیشگیری یا درمان سریع این عارضه ضروری است اما در حال حاضر هیچ روش موثر و عموماً قابل قبولی وجود ندارد. اگرچه عوامل پروفیلاکتیک که معمولاً جهت پیشگیری از موکوزیت به‌کار می‌روند شامل محلول‌های آنتی بیوتیکی موضعی (دهانشویه‌های کلرهگزیدین، بنزیدامین، بی‌کربنات سدیم، آسیکلوویر، آمفوتریسین و یخ) می‌باشند که اثرات آن به‌طور نسبی

همکاری مرکز توسعه پژوهش بیمارستان امام خمینی (ورود اطلاعات و تجزیه و تحلیل داده‌ها) و شرکت باختر بیوشیمی (به سبب در اختیار گذاشتن داروی مورد نیاز) اجرا شده است.

موضوعی و میزان بقاء بیماران پس از ارزیابی و پی‌گیری مناسب متعاقباً اعلام خواهد شد. سیاست‌گذاری: این طرح مصوب مرکز تحقیقات سرطان انستیتو کانسر دانشگاه علوم پزشکی تهران می‌باشد و با

## References

1. Trotti A, Bellm LA, Epstein JB, Frame D, Fuchs HJ, Gwede CK, et al. Mucositis incidence, severity and associated outcomes in patients with head and neck cancer receiving radiotherapy with or without chemotherapy: a systematic literature review. *Radiother Oncol* 2003; 66: 253-62.
2. Wilkes JD. Prevention and treatment of oral mucositis following cancer chemotherapy. *Semin Oncol* 1998; 25: 538-51.
3. Fu JY, Masferrer JL, Seibert K, Raz A, Needleman P. The induction and suppression of prostaglandin H2 synthase (cyclooxygenase) in human monocytes. *J Biol Chem* 1990; 265: 16737-40.
4. O'Banion MK. Cyclooxygenase-2: molecular biology, pharmacology, and neurobiology. *Crit Rev Neurobiol* 1999; 13: 45-82.
5. Milas L, Mason K, Liao Z. Role of cyclooxygenase-2 (COX-2) and its inhibition in tumor biology. In: Nieder C, Milas L, Ang K, editors. Modification of radiation response. New York, NY: Springer-Verlag; 2003. p. 241-58.
6. Chan G, Boyle JO, Yang EK, Zhang F, Sacks PG, Shah JP, et al. Cyclooxygenase-2 expression is up-regulated in squamous cell carcinoma of the head and neck. *Cancer Res* 1999; 59: 991-4.
7. Pyo H, Choy H, Amorino GP, Kim JS, Cao Q, Hercules SK, et al. A selective cyclooxygenase-2 inhibitor, NS-398, enhances the effect of radiation in vitro and in vivo preferentially on the cells that express cyclooxygenase-2. *Clin Cancer Res* 2001; 7: 2998-3005.
8. Altorki NK, Port JL, Zhang F, Golijanin D, Thaler HT, Duffield-Lillico AJ, et al. Chemotherapy induces the expression of cyclooxygenase-2 in non-small cell lung cancer. *Clin Cancer Res* 2005; 11: 4191-7.
9. Steinauer KK, Gibbs I, Ning S, French JN, Armstrong J, Knox SJ. Radiation induces upregulation of cyclooxygenase-2 (COX-2) protein in PC-3 cells. *Int J Radiat Oncol Biol Phys* 2000; 48: 325-8.
10. Milas L, Nishiguchi I, Hunter N, Murray D, Fleck R, Ito H, et al. Radiation protection against early and late effects of ionizing irradiation by the prostaglandin inhibitor indomethacin. *Adv Space Res* 1992; 12: 265-71.
11. Harari PM, Cleary JF, Hartig GK. Evolving patterns of practice regarding the use of chemoradiation for advanced head and neck cancer patients. *Proc Am Soc Clin Oncol* 2001; 226a.
12. Wilkes JD. Prevention and treatment of oral mucositis following cancer chemotherapy. *Semin Oncol* 1998; 25: 538-51.
13. Shih A, Miaskowski C, Dodd MJ, Stotts NA, MacPhail L. Mechanisms for radiation-induced oral mucositis and the consequences. *Cancer Nurs* 2003; 26: 222-9.
14. Worthington HV, Clarkson JE, Eden OB. Interventions for preventing oral mucositis for patients with cancer receiving treatment. *Cochrane Database Syst Rev* 2007; 4: CD000978.
15. Sonis ST, O'Donnell KE, Popat R, Bragdon C, Phelan S, Cocks D, et al. The relationship between mucosal cyclooxygenase-2 (COX-2) expression and experimental radiation-induced mucositis. *Oral Oncol* 2004; 40: 170-6.
16. Milas L, Nishiguchi I, Hunter N, Murray D, Fleck R, Ito H, et al. Radiation protection against early and late effects of ionizing irradiation by the prostaglandin inhibitor indomethacin. *Adv Space Res* 1992; 12: 265-71.

## CELECOXIB - Chemoradiation therapy for reducing mucositis and other acute side effects in advance head and neck carcinoma

Received: April 20, 2008 Accepted: June 25, 2008

### Abstract

Mojahed M M.<sup>1</sup>  
Aghili M.<sup>1\*</sup>  
Kazemian A.<sup>1</sup>  
Farhan F.<sup>1</sup>  
Izadi Sh.<sup>2</sup>

1- Department of Radiation-  
Oncology, Institute Cancer  
2- Research Developing Center

Imam Khomeini Hospital, Tehran  
University of Medical Sciences

**Background:** Chemo-radiotherapy-induced oral mucositis represents a therapeutic challenge frequently encountered in cancer patients. This side effect causes significant morbidity and may delay or interruption of treatment plan, cyclo-oxygenase 2 (COX2) is an inducible enzyme primarily expressed in inflamed and tumoral tissues. COX-2 inhibitors have shown promise to reduce chemoradiation induce toxicities. We conducted a phase III, randomized double blind clinical trial to evaluate the toxicity and efficacy of celecoxib, a selective COX2 inhibitor, administered concurrently with chemoradiation for locally advanced head and neck cancer. Here in we report the first report about the role of COX-2 inhibitor in acute toxicities.

**Methods:** Patients with stage III/IV (locally advance) head and neck carcinoma who referred to department of radiation-oncology were eligible. Patients were treated with chemotherapy with cisplatin concurrently with radiation (60-70Gy). Celecoxib (100mg qid) was started at the first day of radiotherapy and was given for a total of 8 weeks. Acute toxicities were evaluated every week by WHO scale.

**Results:** One hundred twenty two patients were enrolled into the study, (61 patients for each group). In repeated mesurment analysis of variance there is a significant difference in the time of onset of grade II acute toxicities between the two groups; The mucositis, dysphagia, epidermitis and oral pain score changed significantly over the typical five weeks in two groups but these changes were more sever in placebo group (p=0.0001). In the analysis of the overall changes in the following laboratory parameters: WBC, hemoglobin and platelet showed that these parameters decreased over time in both groups without a significant difference between groups.

**Conclusion:** The results of these study showed that the use of a COX-2 inhibitor (celecoxib) that is a safe and inexpensive drug may reduce acute toxicities of chemoradiation specially mucositis in head and neck carcinoma.

**Keywords:** Head and neck cancer, chemoradiation, acute toxicities, mucositis, COX-2, celecoxib.

\* Corresponding author: Dept. of  
Radiation- Oncology, Institute Cancer  
Research Center, Keshavarz Blvd.,  
Tehran, IRAN  
Tel: +98-21-66581633  
email: aghili@tums.ac.ir