

بررسی نتایج استئوتومی باز پروگزیمال تیبیا در بیماران مبتلا به دفورمیتی و اروس

چکیده

محمود جبل عاملی

محمد رهبر، مهران رادی*

حسینعلی هادی

گروه ارتوپدی، فلوشیپ جراحی زانو، دانشگاه علوم پزشکی تهران، بیمارستان شفا یحییان، تهران، ایران.

تاریخ دریافت مقاله: ۱۳۹۱/۱۱/۰۸ تاریخ پذیرش: ۱۳۹۱/۱۲/۲۱

زمینه و هدف: استئوتومی گوه باز یکی از مهم‌ترین درمان‌ها در درمان دفورمیتی تیبیا است که به منظور اصلاح و اروس و بهبود علائم و نشانه‌های بیماران صورت می‌گیرد. هدف از مطالعه حاضر بررسی نتایج عمل استئوتومی در بیماران با دفورمیتی و اروس است.

روش بررسی: این مطالعه به صورت یک مطالعه گذشته‌نگر بر روی نتایج عمل ۲۹ بیمار که در فاصله زمانی سال‌های ۸۳ تا ۸۹ تحت عمل جراحی عمل استئوتومی پروگزیمال تیبیا قرار گرفته‌اند انجام شد. معیارهای ورود به مطالعه شامل سن کم‌تر از ۶۰ سال، فعالیت فیزیکی زیاد همراه با دفورمیتی و اروس و درگیری کمپارتمان داخلی زانو بود. بیماران با وزن زیاد، مبتلایان به درد پاتلوفمورال، سیگاری بودن، آسیب کمپارتمان خارجی، دفورمیتی بیش‌تر از ۲۰ درجه، محدودیت اکستنشن و دامنه حرکت کم‌تر از ۹۰ درجه از مطالعه حذف شدند.

یافته‌ها: ۱۴ نفر از بیماران زن بودند. سن تمام بیماران کم‌تر از ۵۰ سال بود ($27/64 \pm 10/88$). مدت زمان پی‌گیری بیماران ۷-۲ سال ($4/33 \pm 1/7$) بود. میزان درد در همه بیماران کاهش یافته بود. در تمام بیماران گرفتار استخوانی اتولوگ (Autologus) استفاده‌شده در ۱۵ زانو از گج‌گیری ($41/5\%$) و بقیه از T.Buttress plate جهت Fixation شکستگی استفاده شد. به‌طور کلی اندکس IKDC و Modified Larson در هر دو گروه و اروس اولیه و ثانویه نسبت به قبل از عمل جراحی افزایش پیدا کرده بود ولی تفاوت معنی‌داری بین گروه‌ها نبود ($P > 0/05$).

نتیجه‌گیری: استئوتومی به روش گوه باز می‌تواند باعث نتایج رضایت‌بخشی در یافته‌های کلینیکال بیماران مبتلا به استئوآرتریت دژنراتیو اولیه کمپارتمان داخلی زانو گردد. این روش هم‌چنین باعث اصلاح دفورمیتی و بهبود علائم رادیولوژیک در بیماران می‌شود.

کلمات کلیدی: تیبیا، استئوتومی، ژنو و اروس.

* نویسنده مسئول: تهران میدان بهارستان، خیابان مجاهدین اسلام، بیمارستان شفا یحییان.

تلفن: ۰۲۱-۳۳۵۲۰۲۲

E-mail: meh_radi@yahoo.com

مقدمه

جایگزینی پروتز را تا ده سال به تاخیر اندازد. بسته به محل غضروف آسیب‌دیده بر اثر استئوآرتریت گوه برداشته شده متفاوت است. شایع‌ترین محل درگیری در استئوآرتریت زانو کمپارتمان داخلی زانو است^۱ و درمان انتخابی برای این بیماران استئوتومی پروگزیمال تیبیا (High tibial osteotomy) است که در این روش با باز کردن گوه در سمت داخل زانو، وزن بیمار به سمت خارجی که در آن غضروف هنوز سالم است منتقل می‌شود. در این روش برداشتن فشار از روی

استئوآرتریت شایع‌ترین بیماری مفصلی در سراسر جهان است و در سال‌های اخیر شیوع آن افزایش یافته است.^۱ استئوتومی عمل کلاسیک برای درمان بیماران مبتلا به استئوآرتریت دژنراتیو اولیه و اصلاح دفورمیتی آن است. هم‌چنین در بیماران جوان و فعال که نیاز به جایگزینی مفصل زانو دارند استفاده از این روش می‌تواند

روش بررسی

این مطالعه، به صورت یک مطالعه Case series در بازه زمانی ۸۳ تا ۸۹ در بیمارستان شفا یحییان انجام شد. در مجموع ۲۹ بیمار (۳۶ زانو) وارد مطالعه شدند. جمعیت مورد مطالعه، مبتلایان به استئوآرتریت علامت‌دار کمپارتمان داخلی زانو با زمینه بدشکلی و آروس زانو بودند که نیاز به اصلاح دفورمیتی داشتند. معیارهای ورود به مطالعه شامل محور آناتومیکی برابر یا بیش از ۲- درجه و آروس، کمپارتمان جانبی سالم و دامنه حرکت مناسب به صورت $Flexion > 90^\circ$ و $Flexion < 10^\circ$ بود. بیمارانی که درگیری کمپارتمان خارجی زانو و شکستگی کمپارتمان‌های زانو داشتند از مطالعه حذف شدند. ۱۰ مورد از زانوها (۲۷/۷٪) دچار آسیب لیگامان صلیبی قدامی (Anterior cruciate ligament)، لیگامان صلیبی خلفی (Posterior cruciate ligament)، کمپلکس خلفی جانبی (Posterolateral complex) هم‌زمان بودند که جهت این افراد نیز استئوتومی انجام شده و بازسازی لیگامانی در طول پی‌گیری‌ها انجام نشد.

در تمام بیماران استئوتومی والگوس با گوه باز همراه با گرافت استخوانی آنالوگ با هدف انتقال محور مکانیکی اندام بر اساس ارزیابی قبل از عمل و میزان آرتروز به وسط پلاتو ۵۰٪ یا ۶۲٪ از عرض پلاتو بود. از تمام بیماران رضایت‌نامه آگاهانه قبل از عمل گرفته شد.

ارزیابی رادیولوژیک: رادیوگرافی استاندارد برای تمام بیماران قبل و بعد از عمل انجام شد. رادیوگرافی استاندارد شامل موارد زیر بود: ۱- رادیوگرافی قدامی خلفی از کل اندام تحتانی در حالت ایستاده شامل مفصل هیپ، زانو و مچ که برای هر دو اندام انجام شد و برای محاسبه درصد خط تحمل وزن در تقاطع تیبیا استفاده شد. مخرج کسر عرض تیبیا و صورت کسر تقاطع تیبیا با خط تحمل وزن بود. برای اندازه‌گیری عرض تیبیا سمت مدیال ۰٪ و سمت لترال ۱۰۰٪ در نظر گرفته شد. میزان اصلاح مورد نیاز قبل از عمل با استفاده از روش Dugdale محاسبه شد.^۷ ۲- نمای خلفی قدامی از هر دو زانو در حالت ایستاده و ۴۵ درجه فلکسیون ۳- رادیوگرافی قدامی خلفی از هر دو زانو و رادیوگرافی لترال در ۳۰ درجه فلکسیون. در رادیوگرافی لترال زاویه شیب تیبیا بر اساس روش محور آناتومیکی پروگزیمال

کمپارتمان درگیر مدیال مفصل زانو باعث کاهش درد و کاهش سرعت پیشرفت آرتروز می‌شود.^۳ مطالعات متعدد میزان موفقیت این عمل را در پی‌گیری‌های پنج ساله بین ۸۰ تا ۹۰ درصد گزارش کرده‌اند.^۴

آسیب لیگامان صلیبی قدامی و لیگامان خلفی، جانبی می‌تواند باعث تغییرات و آروس در امتداد اندام شود. این تغییرات به سه گروه تقسیم‌بندی شده‌اند: و آروس منفرد یا اولیه که به دنبال آسیب منیسک داخلی و آسیب غضروف مفصلی تیبیوفمورال رخ می‌دهد و باعث تغییرات و آروس در مفصل تیبیوفمورال می‌شود. و آروس دوگانه Double varus که در آن علاوه بر تغییرات و آروس در مفصل تیبیوفمورال، جدایی کمپارتمان جانبی تیبیوفمورال هم در اثر آسیب بافت نرم جانبی وجود دارد. و آروس سه‌گانه که در نتیجه آسیب لیگامان خلفی جانبی گوشه‌ای ایجاد می‌شود و منجر به و آروس و Recurvatum می‌شود. و آروس سه‌گانه در واقع ترکیبی از و آروس ساده و دوگانه است که علاوه بر تغییرات و آروس امتداد اندام و جدایی کمپارتمان تیبیوفمورال، ناپایداری خلفی جانبی باعث افزایش چرخش خارجی و هایپراکستنشن نیز شده است.^۵ در بسیاری از موارد استئوتومی بر افراد مبتلا به نقص لیگامانی می‌تواند باعث بهبود علایم مربوط به عدم ثبات لیگامانی گردد. روش جراحی استئوتومی Medial open wedge تیبیا در سال ۱۹۵۱ توسط Debeyre, hernigou ابداع و پس از ۱۰ سال نتایج عمل جراحی آن گزارش شد.^۶

با توجه به این که درمان‌های مختلفی برای اصلاح ژنواروم وجود دارد ارزیابی‌های دقیق قبل از عمل نقش مهمی در انتخاب درمان مناسب و موفقیت درمان دارد. بررسی شاخص‌های امتداد اندام در حالت ایستاده که با استفاده از رادیوگرافی استاندارد قبل و بعد از عمل انجام می‌شود برای انتخاب بیماران مناسب، تعیین میزان اصلاح مورد نیاز و بررسی نتایج درمان مورد استفاده قرار می‌گیرد. علاوه بر رادیوگرافی استاندارد، امروزه اهمیت تغییرات ساژیتال از جمله ارتفاع کشکک و شیب تیبیا مورد توجه قرار گرفته است.

به علاوه نتایج کلینیکی این بیماران نیز از اهمیت ویژه‌ای برخوردار است. هدف از این مطالعه بررسی نتایج کلینیکی و رادیولوژیک بیماران مبتلا به استئوآرتروز و ژنو و آروس پس از عمل استئوتومی پروگزیمال تیبیا بود.

ماه بعد از عمل آغاز شد. نتایج بر اساس میانگین و انحراف معیار گزارش شدند و برای مقایسه یافته‌های رادیوگرافیک از Paired t- test استفاده شد. بررسی نقش متغیرهای رادیوگرافیک از جمله درجه استئوآرتریت و زاویه تیئوفومرال در پیش‌بینی نتایج بعد از عمل با استفاده از آنالیز چند متغیری انجام شد. از نرم‌افزار SPSS ویراست ۱۳ جهت تجزیه و تحلیل داده‌ها استفاده شد و $P < 0/05$ معنی‌دار در نظر گرفته شد.

یافته‌ها

در مجموع ۲۹ بیمار، (۳۶ زانو) وارد مطالعه شدند. از این تعداد ۱۴ نفر از آن‌ها زن و ۱۵ نفر مرد بودند. میانگین سن بیماران (\pm SD) $27/64(10/88)$ سال بود. متوسط اندکس توده بدنی $26/22$ با انحراف معیار $4/1$ بود. مدت زمان پی‌گیری بیماران بین دو تا هفت سال $4(17/33\pm)$ بود. $10(27/7)$ زانو مبتلا به آسیب یک یا چند لیگامان از لیگامان‌های PCL, ACL, PLC بودند که تحت عمل استئوتومی قرار گرفتند و در طول پی‌گیری جراحی بازسازی لیگامانی انجام نشد. تمام بیماران از نتیجه درمان راضی بودند و میزان تدرنس و درد در تمام بیماران کاهش یافته بود. بنا به پرسش، بعد از عمل همه بیماران اظهار کردند که درد آن‌ها کاهش یافته است ولی تست آماری در این خصوص انجام نشد. سه مورد از بیماران به علت اشکال در تکنیک‌های عمل جراحی دچار شکستگی پلاتولترال تیئیا حین عمل شدند که به علت عدم جابه‌جایی با درمان غیرجراحی بهبودی پیدا نمودند. ۱۸ بیمار (۲۱ زانو) مبتلا به Primary varus بودند و ۱۱ بیمار (۱۴ زانو) مبتلا به Double varus بودند و بی‌ثباتی لیگامان داشتند. به‌طور کلی اندکس IKDC و Modified larson در هر دو گروه Primary varus و Double varus افزایش پیدا کرده بود بدین صورت که میزان IKDC در گروه Primary varus $5/49$ و در گروه Double varus $7/9$ رتبه افزایش و اندکس Modified larson در گروه Primary varus چهار و در گروه Double varus $5/9$ رتبه افزایش پیدا کرده بود. اندکس‌ها در هر گروه نسبت به قبل از عمل جراحی افزایش پیدا کرده بود ولی تفاوت معنی‌داری بین گروه‌ها نبود. شیب خلفی تیئیا قبل و بعد از عمل به ترتیب $10/28$ و $12/03$ درجه بود که تفاوت معنی‌دار بود. تغییرات کشکک بر اساس

تیئیا به‌عنوان زاویه صفحه پلاتو داخلی تیئیا و خط آناتومیک ابتدایی تیئیا اندازه‌گیری شد^۵ و نسبت (IS) Insall-Salvati با تقسیم طول تاندون کشکک به طول کشکک به‌دست آمد.^۸ نسبت Blackburn-Peel با تقسیم فاصله پریندیلولار بین سطح مفصلی پروگزیمال تیئیا و انتهای دیستال سطح مفصلی کشکک بر طول سطح مفصلی کشکک به‌دست آمد.^۹ در این مطالعه اگر Weight bearing line یا Miculiz line قبل و بعد از عمل جراحی خارج از پلاتوی تیئیا بود Zone 1، بین صفر تا 50% عرض پلاتو Zone II و بالای 50% Zone III تلقی می‌شد. میزان آرتروز (Grade DJD) زانو بر اساس معیار Kellegren lowrance قبل و بعد از عمل جراحی تعیین شد.^{۱۰}

تکنیک جراحی: جراحی در تمام بیماران در حالت خوابیده به پشت و تحت بیهوشی عمومی با تورنیکت انجام شد. قبل از عمل جراحی بر اساس آسیب بیماران و در صورت لزوم (پارگی منیسک، آسیب غضروفی و علائم Instability) در ابتدا آرتروسکوپی انجام شد. سپس با اپروچ آنترومدیال به ابتدای تیئیا فاشیا باز شد و لبه فوقانی Pes Anserinus برداشته شد، MCL سطحی به‌طور کامل آزاد شد. سپس با کمک C.Arm (Siemens Germany) دو عدد پین از مدیال به سمت مفصل Tibio fibula گذاشته شد و بر اساس Slope مدیال تیئیا استئوتومی تا $5-7$ mm مورتکس لترال انجام شد. سپس محل استئوتومی بر اساس برنامه‌ریزی قبل از عمل باز شد و توسط گرافت استخوانی برداشته شده از لگن سمت مقابل پر شد. هدف انتقال خط مکانیکال اندام تحتانی بر کسانانی که آرتروز نداشتند در نقطه 50% و در کسانانی که آرتروز خفیف داشتند نقطه 62% بود. در صورت Stable بودن محل استئوتومی Casting و در صورت عدم استحکام Plating جهت بیماران انجام شد.

تکنیک توانبخشی: تمام بیماران بلافاصله بعد از عمل حرکت را آغاز کردند و برای همه بیماران فیزیوتراپی شروع شد. هم‌چنین همه بیماران تمرینات ایزومتریک عضله چهار سر را شروع کردند و در گروهی که تحت عمل Plating قرار گرفته بودند بعد از دو هفته حرکت زانو شروع شد. در کسانانی که گچ‌گیری انجام شده بود شش هفته بعد از عمل رادیوگرافی جهت بررسی گرافت انجام شد و در صورت جوش خوردن حرکت بیماران با ایموبیلایزر زانو آغاز شد و بعد از آن تمرینات با تحمل نسبی وزن در طول عضله چهار سر و تمرینات تقویت عضله همسترینگ انجام شد. تحمل کامل وزن سه

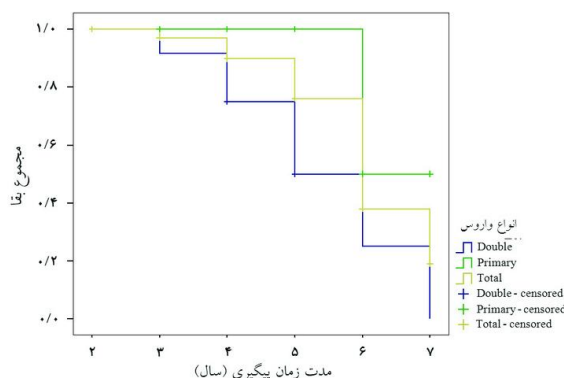
جدول ۱: یافته‌های رادیولوژیک قبل و بعد از عمل در بیماران

متغیرهای مورد سنجش	میانگین	انحراف معیار	کمینه	بیشینه
شیب تیبال قبل از عمل	۱۰/۲۸	۴/۰۷	۰/۰۰	۲۲/۰۰
شیب تیبال بعد از عمل	۱۲/۰۳	۳/۹۵	۳/۰۰	۲۵/۰۰
خط تحمل وزن قبل از عمل (میانگین رتبه)	۱/۳۹	۰/۵۵	۱/۰۰	۳/۰۰
خط تحمل وزن بعد از عمل (میانگین رتبه)	۲/۵۶	۰/۶۱	۱/۰۰	۳/۰۰
اندکس Insall قبل از عمل	۱/۰۶	۰/۲۰	۰/۲۷	۱/۵۷
اندکس Insall بعد از عمل	۱/۰۶	۰/۱۵	۰/۷۵	۱/۵۰
اندکس بلک برن قبل از عمل	۱/۰۶	۰/۳۲	۰/۴۲	۱/۶۵
اندکس بلک برن بعد از عمل	۱/۰۶	۰/۲۹	۰/۴۲	۱/۷۴
تفاوت قبل و بعد شیب تیبال	۱/۷۵	۳/۰۰	-۵/۰۰	۸/۰۰
تفاوت قبل و بعد اندکس Insall	۰/۰۰	۰/۲۰	-۰/۵۳	۰/۵۰

مورد از بیماران دچار عدم جوش خوردگی یا بد جوش خوردن نشدند. یک مورد (۰/۰۲٪) دچار بی‌حسی قدام زانو شد و یک مورد از بیماران بعد از عمل جراحی دچار هایپوکلمسی شد (۰/۰۲٪). یک مورد از بیماران دچار عفونت سطحی بعد از عمل جراحی شد که با درمان آنتی‌بیوتیک بهبود پیدا کرد. WBL قبل از عمل جراحی در ۲۳ مورد (۶۳/۹٪) در Zone I و در ۱۳ مورد (۳۶/۱٪) در Zone II بودند و بعد از عمل جراحی دو مورد در Zone I، (۵/۶٪) ۱۲ مورد در Zone II (۳۳/۳٪) و ۲۲ مورد در Zone III (۶۱/۱٪) بودند. در دو مورد از بیماران Under correction رخ داد. یک مورد از بیماران دچار عفونت سطحی بعد از عمل و سه مورد از بیماران دچار شکستگی داخل مفصلی شدند. میانه پی‌گیری بیماران چهار سال بود. در تحلیل بقایی که با در نظر گرفتن وضعیت بهبودی بیماران (میزان کاهش درد و عدم نیاز به جراحی مجدد) و با تفکیک نوع واریوس انجام شد اکثریت بیماران در واریوس (Primary varus) یک طرفه تا شش سال مشکلی نداشتند. این مقدار در گروه واریوس دوگانه (Double varus) پایین‌تر بود این اختلاف معنی‌داری نبود (نمودار ۱).

بحث

مطالعه حاضر به بررسی نتایج بیماران مبتلا به استئوآرتروز دژنراتیو اولیه و اصلاح دفورمیتی پرداخت. مطالعه ما نشان داد که در اکثریت بیماران نتایج رضایت‌بخش و به‌خصوص در پی‌گیری این



نمودار ۱: منحنی بقا برای باقی‌ماندن در وضعیت بهبودی برای کل و به تفکیک نوع واریوس

شاخص‌های Insall, Blackburne معنی‌دار نبود (جدول ۱). در ۱۰٪ بیماران که واریوس اولیه داشتند Grad DJD در طی پی‌گیری یک درجه افزایش پیدا کرده بود در حالی‌که در ۵۰٪ بیماران مبتلا به واریوس ثانویه I درجه افزایش DJD در طی پی‌گیری داشتند. در ۲۱ زانو (۵۸/۳۱٪) جهت Fixation استئوتومی Plate و در ۱۵ زانو (۴۱/۶٪) به علت Stable بودن گج‌گیری انجام شد. متوسط زمان شروع حرکت در گروه Plating ۱۴ روز و در گروه گج‌گیری ۴۳ روز بود. متوسط زمان جوش خوردن استخوان در گروه Plating ۷۰ روز و در گروه Casting ۶۷ روز بود که اختلاف معنی‌داری نداشتند. هیچ

بیماران، نتایج قابل قبولی داشتند. اصلاح و اروس زانو با روش استئوتومی گوه باز تیبیا روش شناخته شده‌ای است که در درمان استوارترین محدود به کمپارتمان داخلی زانو در افراد جوان و فعال انجام می‌شود. هر چند قبلاً وجود بی‌ثباتی لیگامانی یکی از کتراندیکاسیون‌های این جراحی به حساب می‌آمد ولی امروزه انجام استئوتومی در افراد مبتلا به آسیب‌های لیگامانی نیز جایگاه ویژه خود را دارد.^{۱۱} علی‌رغم سابقه طولانی استفاده از این عمل تکنیک‌های مختلفی از آن رایج شده است ولی تکنیک‌های اصلی که به‌طور معمول مورد استفاده قرار می‌گیرند شامل استئوتومی داخلی با گوه باز، استئوتومی لترال با گوه بسته و استئوتومی Dome می‌باشد. بیش‌تر جراحان به علت تهاجم کم‌تر استئوتومی با گوه باز را ترجیح می‌دهند. در این روش استئوتومی منفرد عرضی در بخش مدیال انجام می‌شود و به بخش‌های خارجی زانو و استخوان فیولا و عصب پروئفال مشترک آسیبی وارد نمی‌شود. هم‌چنین با حفظ آناتومی قسمت بالای تیبیا در صورت لزوم در آینده تعویض مفصل ممکن می‌شود و اصلاح محور مکانیکال به‌صورت دقیق‌تری قابل انجام است.^{۱۲،۱۳} تکنیک‌های متنوع داخلی و خارجی نیز جهت ثابت کردن وجود دارند.^{۱۴،۱۵} ولی عامل اصلی در تعیین میزان موفقیت در همه روش‌ها انتخاب مناسب بیماران و اصلاح کافی محور اندام تحتانی است. بنابراین اندازه‌گیری دقیق شاخص‌های امتداد اندام قبل از عمل با استفاده از رادیوگرافی استاندارد در طرح‌ریزی دقیق پیش از عمل و افزایش میزان موفقیت جراحی تاثیر زیادی دارد.

ارتفاع کشکک، شیب تیبیا و امتداد والگوس بعد از استئوتومی می‌توانند منجر به مشکلات تکنیکی در جایگزینی مفصل زانو شوند. تغییر در شیب تیبیا از شکل پروگزیمال تیبیا حاصل می‌شود. در استئوتومی بسته برداشتن گوه از سمت قدامی تیبیا منجر به کاهش شیب تیبیا می‌شود. سین‌دسموزیس فیولا در سمت خلفی جانبی نیز این شیب را تشدید می‌کند. بر عکس در استئوتومی باز به‌کار بردن پلاک (Plate) یا گرافت در سمت قدامی داخلی باعث افزایش شیب تیبیا می‌شود. Giffin نشان داد که تغییر کم‌تر از پنج درجه در شیب تیبیا افزایش قابل توجهی در بار وارده ایجاد نمی‌کند.^{۱۶،۱۷}

در مطالعه ما علت استفاده از اندکس Insall and salvati برای بررسی ارتفاع کشکک استفاده گسترده از این اندکس در مطالعات بود

و اندکس Blackburn با تکیه بر مطالعه‌ای که Seil در آن روش‌های مختلف اندازه‌گیری ارتفاع کشکک را بررسی کرد انتخاب شد. Seil Black Burn را بر روی ۲۲ زانوی جراحی نشده انجام داد و به این نتیجه رسید که فرد انجام‌دهنده در روش Black Burn (BB) تاثیر کم‌تری در نتایج داشت و افتراق بهتری بین کشکک پایین، نرمال و بالا به‌دست آمد.^{۱۸} گرچه بر طبق مطالعه Kaper به‌علت این که بعد از استئوتومی باز تغییر در زاویه شیب تیبیا تکرارپذیری این اندازه‌گیری را تحت تاثیر قرار می‌دهد BB معیار مناسبی برای بررسی پایین رفتن کشکک نیست.^{۱۶} در مطالعه Tigani نیز افتادگی کشکک در بین دو گروه از بیماران با استئوتومی باز و بسته مقایسه شد و طبق نتایج به‌دست آمده افتادگی کشکک در استئوتومی باز بیش‌تر بود.^{۱۹} هرچند آن‌ها از روش Caton-dechamps استفاده کرده بودند که برای بررسی استئوتومی باز مناسب به‌نظر نمی‌رسد.^{۲۰} Scuderi در مطالعه‌ای که بر روی ۵۵ بیمار تحت استئوتومی بسته انجام داد مقدار Insall Salvati (ISI) را قبل و بعد از عمل به‌ترتیب ۱/۰۶ و ۰/۹۳ و نسبت BB را ۰/۹۳ قبل از عمل و ۰/۸۴ بعد از عمل به‌دست آورد. در این مطالعه بر طبق ISI ۲۰٪ بیماران و بر طبق BB ۹٪ بیماران افتادگی کشکک را گزارش کردند که این موضوع احتمال دارد از کوتاه‌شدن لیگامان پاتلا به‌دنبال بی‌حرکتی طولانی‌مدت، اسکار درون لیگامان پاتلا و یا تشکیل استخوان جدید در محل لیگامان پاتلا رخ می‌دهد.^{۲۱} البته میزان کاهش اندکس Insall و Blackburn نسبت به مطالعات قبلی بسیار کم‌تر بود که نمایان‌گر تغییر ساختاری محل کشکک می‌باشد.^{۲۲} در مطالعه Turgut از ۱۵ زانو که تحت استئوتومی بسته قرار گرفتند در ۱۲ مورد کاهش ISI دیده شد و در یک مورد ISI ۰/۷۷ گزارش شد که به‌عنوان افتادگی کشکک محسوب می‌شود. آن‌ها علت این پدیده را در دیسکسیون زیاد لیگامان کشکک می‌دانستند که باعث فیروز و کشیدگی لیگامان و پایین رفتن کشکک می‌شود.^{۲۳} در مطالعه Hook که نتایج کلینیکی و رادیولوژیک ۵۹ مورد استئوتومی باز بررسی شد امتداد اندام تحتانی از ۵/۴ و اروس به دو درجه والگوس اصلاح شد.^{۲۴} متوسط میزان اصلاح محور آناتومیک در این مطالعه ۱۳/۶۶ درجه و میزان اصلاح محور مکانیکال ۱۴/۴ درجه بود.

در مطالعه حاضر ۳۶ مورد استئوتومی باز را از نظر شاخص‌های رادیولوژیک بررسی کردیم. در مطالعه ما شیب تیبیا از ۱۰/۲۸ قبل از عمل به ۱۲/۰۳ بعد از عمل افزایش یافت و از نظر آماری معنی‌دار

ندارد.^{۲۲} در این مطالعه نیز در اکثر موارد اندکس Insall و Blackburn تغییر محسوسی نکرده که با مطالعات قبلی مشابه بود. میزان عارضه شکستگی داخل مفصلی در مطالعه Kessler ۱۱٪ گزارش شده است^{۲۵} که در مطالعه ما سه مورد از بیماران (۰/۰۸٪) به علت اشکال تکنیکی حین عمل جراحی (Obliquity بیش از حد Pin محل استئوتومی) دچار شکستگی پلاتولترال تیبیا شده بودند که با درمان کانزرواتیو بهبودی پیدا نمودند. این عارضه را می‌توان با قرار دادن خط استئوتومی در ناحیه دیستال‌تر نسبت به سطح مفصلی به حداقل رساند. حداقل فاصله بین سطح مفصلی و خط استئوتومی بهتر است ۱۵ میلی‌متر در نظر گرفته شود. در هنگام استئوتومی بهتر است که کم‌تر از حدود پنج تا ۱۰ میلی‌متر از کورتکس لترال سالم باقی بماند که در صورت عدم رعایت این مورد احتمال شکستگی داخل مفصلی زیاد می‌شود و در صورت جابه‌جایی زیاد قطعه باید آن را جاناندازی کرده و با Hardware مناسب Fix نمود.^{۲۶} ولی در بیماران ما به‌علت عدم جابه‌جایی قطعه، درمان کانزرواتیو انجام شد که در پی‌گیری بهبودی کامل پیدا نمودند. WBL قبل از عمل جراحی در ۲۳ مورد (۶۳/۹٪) در Zone I و در ۱۳ مورد (۳۶/۱٪) در Zone II بودند و بعد از عمل جراحی دو مورد در Zone I (۵/۶٪)، ۱۲ مورد در Zone II (۳۳/۳٪) و ۲۲ مورد در Zone III (۶۱/۱٪) بودند. دو مورد از بیماران دچار Under correction شده بودند. در این بیماران هنوز خط مورد نظر در Zone I بود که علت آن دفورمیتی و اروس شدید در دیستال فمور پروگزیمال تیبیا بود که در این بیماران فقط به پروگزیمال تیبیا اپروچ شده بود و این مورد نمایان‌گر نیاز به برنامه‌ریزی قبل از عمل دقیق‌تر در بیماران مبتلا به و اروس می‌باشد.^{۲۷}

متوسط زمان شروع حرکت در گروهی که Plating شده بودند نسبت به گروه گچ‌گیری بسیار کم‌تر بود ولی از نظر متوسط زمان جوش‌خوردن و اشکال در میزان اصلاح تفاوتی بین گروه پلاک‌گذاری و گچ‌گیری وجود نداشت و پلاک‌گذاری فقط باعث شروع حرکت زودتر در بیماران می‌گردد. به‌طور کلی میزان عارضه در این مطالعه ۰/۲٪ بود که با مطالعات مختلف مشابه بود.^{۲۷ و ۲۸} در مطالعات مختلف بین ۰/۰۵ تا ۱٪ عوارض مختلف مربوط به عمل جراحی استئوتومی گزارش شده است و این موارد بدان معناست که عمل جراحی استئوتومی ابتدای تیبیا یک روش کاملاً ایمن بدون خطر نمی‌باشد و جهت عمل جراحی برنامه‌ریزی دقیق قبل از عمل دقیق و

بود. ولی بر اساس نسبت ISI و BB پایین آمدن کشکک مشاهده نشد. یافته‌های حاصل از مطالعه حاضر نشان داد که استئوتومی با گوه باز در افراد مبتلا به Double varus بر خلاف نظریه قبلی باعث بهبود اندکس‌های عملکردی افراد گردید. هم‌چنین از نظر آماری تفاوت معنی‌داری در نتایج این بیماران با کسانی که Primary varus بودند وجود نداشت اگرچه اندکس‌های عملکردی در گروه Double varus افزایش بیشتری پیدا کرده بود. Laterman برای اولین بار در مطالعه‌ای ۳۰ بیمار را که به‌طور هم‌زمان دچار بی‌ثباتی لیگامانی و دفورمیتی و اروس بودند به مدت ده سال مورد بررسی قرار داد. برای گروهی از بیماران استئوتومی باز، برای یک گروه استئوتومی هم‌زمان با ترمیم لیگامان و در گروه دیگر استئوتومی و ترمیم لیگامان با فاصله شش ماه انجام شد. بر اساس نتایج به‌دست آمده با معیار IKDC درد مشکل اصلی در تمام بیماران بود و هیچ‌یک از بیماران به‌طور کامل فاقد درد نبودند ولی بر اساس مطالعه آن‌ها در بیماران دارای ۴۰ سال و بالاتر استئوتومی به‌تنهایی درمانی خوب و دارای نتایج رضایت‌بخش بود و در صورت باقی‌ماندن بی‌ثباتی ترمیم لیگامانی بعد از شش تا ۱۲ ماه درمان مناسبی بود.^{۱۳}

در مطالعه ما نیز نتایج مثبتی از استئوتومی به‌تنهایی برای بیمارانی که بی‌ثباتی لیگامان داشتند به‌دست آمد و نتایج حاصل با انجام این عمل در بیمارانی که مشکلات لیگامانی نداشتند قابل مقایسه بود. در مطالعه‌ای که Noyes انجام داد تعداد ۴۱ بیمار جوان که آسیب لیگامان صلیبی قدامی، و اروس اندام تحتانی و درجاتی از آسیب لیگامان خلفی جانبی داشتند تحت استئوتومی باز تیبیا و بازسازی لیگامانی قرار گرفتند. در پی‌گیری که آن‌ها به مدت ۴/۵ سال انجام دادند در ۷۱٪ بیماران میزان درد کاهش یافته بود.^۵ مطالعات مختلف Survival طولانی‌مدت عمل جراحی استئوتومی ابتدای تیبیا را هفت تا ۱۰ سال گزارش نمودند. Giffin میزان بقا عمل جراحی را در هفت سال ۸۸٪^{۱۶} و Ritter میزان بقا عمل جراحی را در سال ۵۸٪^{۱۸} ذکر کردند. بقا عمل جراحی در این مطالعه در Primary varus در شش سال ۱۰۰٪ و در Double varus در شش سال ۵۸٪ بود که مشابه مطالعات ذکر شده بود. در مطالعه Jason مشخص شد که طول تاندون پاتلا بعد از عمل جراحی در طی پی‌گیری‌ها کاهش نمی‌یابد که نمایان‌گر این موضوع می‌باشد که تغییر محل پاتلا به‌علت ساختاری می‌باشد و علل بیولوژیک مثل اسکار تاندون تأثیری بر روی کاهش طول تاندون

تعارض منافع (Conflict of Interest): این مطالعه تحت حمایت دانشگاه علوم پزشکی تهران صورت گرفته و محققین اظهار می‌دارند که هیچ‌گونه تضاد منافی در آن وجود نداشته است. سپاسگزاری: از آقای دکتر داود جعفری مدیر گروه ارتوپدی شفا به‌خاطر کمک در اجرای این مطالعه قدردانی نمایم.

انتخاب مناسب بیمار لازم می‌باشد. از محدودیت‌های مطالعه حاضر می‌توان به کم بودن تعداد نمونه‌ها و مدت زمان پی‌گیری آن‌ها اشاره کرد. از این رو انجام مطالعاتی از این دست نیازمند به‌کارگیری چند مرکز و با استفاده از پروتکل‌های یکسان به منظور افزایش تعمیم‌پذیری نتایج حاصل است.

References

- Lawrence RC, Helmick CG, Arnett FC, Deyo RA, Felson DT, Giannini EH, et al. Estimates of the prevalence of arthritis and selected musculoskeletal disorders in the United States. *Arthritis Rheum* 1998;41(5):778-99.
- Heller MO, Matziolis G, König C, Taylor WR, Hinterwimmer S, Graichen H, et al. Musculoskeletal biomechanics of the knee joint. Principles of preoperative planning for osteotomy and joint replacement. *Orthopade* 2007;36(7):628-34.
- Agneskirchner JD, Hurschler C, Wrann CD, Lobenhoffer P. The effects of valgus medial opening wedge high tibial osteotomy on articular cartilage pressure of the knee: a biomechanical study. *Arthroscopy* 2007;23(8):852-61.
- Vainionpää S, Länke E, Kirves P, Tiusanen P. Tibial osteotomy for osteoarthritis of the knee. A five to ten-year follow-up study. *J Bone Joint Surg Am* 1981;63(6):938-46.
- Noyes FR, Barber-Westin SD, Hewett TE. High tibial osteotomy and ligament reconstruction for varus angulated anterior cruciate ligament-deficient knees. *Am J Sports Med* 2000;28(3):282-96.
- Hernigou P, Medevielle D, Debeyre J, Goutallier D. Proximal tibial osteotomy for osteoarthritis with varus deformity. A ten to thirteen-year follow-up study. *J Bone Joint Surg Am* 1987;69(3):332-54.
- Dugdale TW, Noyes FR, Styer D. Preoperative planning for high tibial osteotomy. The effect of lateral tibiofemoral separation and tibiofemoral length. *Clin Orthop Relat Res* 1992;(274):248-64.
- Insall J, Salvati E. Patella position in the normal knee joint. *Radiology* 1971;101(1):101-4.
- Blackburne JS, Peel TE. A new method of measuring patellar height. *J Bone Joint Surg Br* 1977;59(2):241-2.
- Kellgren JH, Lawrence JS. Radiological assessment of osteoarthritis. *Ann Rheum Dis* 1957;16(4):494-502.
- Ribeiro CH, Severino NR, Cury RPL. Opening Wedge High Tibial Osteotomy. Knee Surgery Division, Department of Orthopedics and Traumatology, São Paulo, Brazil. [Internet] 2011 [cited 2013 Mar 15]; Available from: <http://www.intechopen.com/download/pdf/35340>
- Maurer F, Wassmer G. High tibial osteotomy: does navigation improve results? *Orthopedics* 2006;29(10 Suppl):S130-2.
- Koshino T, Murase T, Saito T. Medial opening-wedge high tibial osteotomy with use of porous hydroxyapatite to treat medial compartment osteoarthritis of the knee. *J Bone Joint Surg Am* 2003;85-A(1):78-85.
- Raja Izaham RM, Abdul Kadir MR, Abdul Rashid AH, Hossain MG, Kamarul T. Finite element analysis of Puudu and Tomofix plate fixation for open wedge high tibial osteotomy. *Injury* 2012;43(6):898-902
- Dorsey WO, Miller BS, Tadge JP, Bryant CR. The stability of three commercially available implants used in medial opening wedge high tibial osteotomy. *J Knee Surg* 2006;19(2):95-8.
- Kaper BP, Bourne RB, Rorabeck CH, Macdonald SJ. Patellar infera after high tibial osteotomy. *J Arthroplasty* 2001;16(2):168-73.
- Giffin JR, Vogrin TM, Zantop T, Woo SL, Harner CD. Effects of increasing tibial slope on the biomechanics of the knee. *Am J Sports Med* 2004;32(2):376-82.
- Seil R, Müller B, Georg T, Kohn D, Rupp S. Reliability and interobserver variability in radiological patellar height ratios. *Knee Surg Sports Traumatol Arthrosc* 2000;8(4):231-6.
- Tigani D, Ferrari D, Trentani P, Barbanti-Brodano G, Trentani F. Patellar height after high tibial osteotomy. *Int Orthop* 2001;24(6):331-4.
- Grelsamer RP. Patella baja after total knee arthroplasty: is it really patella baja? *J Arthroplasty* 2002;17(1):66-9.
- Scuderi GR, Windsor RE, Insall JN. Observations on patellar height after proximal tibial osteotomy. *J Bone Joint Surg Am* 1989;71(2):245-8.
- Scopp JM, Jasper LE, Belkoff SM, Moorman CT 3rd. The effect of oblique femoral tunnel placement on rotational constraint of the knee reconstructed using patellar tendon autografts. *Arthroscopy* 2004;20(3):294-9.
- Turgut A, Kayali C, Ağuş H. Radiological analysis of closed-wedge high tibial osteotomy. *Eklemler Hastalıkları Cerrahisi* 2012;23(2):82-7.
- Hook S, Melton J, Wilson A, Wandless F, Thomas N. A short term clinical and radiographic review of medial high tibial opening wedge osteotomy. *J Bone Joint Surg Br* 2012;94-B: SUPP IX 53.
- Kessler OC, Jacob HA, Romero J. Avoidance of medial cortical fracture in high tibial osteotomy: improved technique. *Clin Orthop Relat Res* 2002;(395):180-5.
- Rose T, Imhoff AB. Complications after transgenicular osteotomies. *Oper Tech Orthop* 2007;17(1):80-6.
- Hofmann S, van Heerwaarden RJ. General patient selection criteria and indication for double osteotomies around the knee. *Orthopädische Praxis* 2007;43:142-6.

The results of high tibial open wedge osteotomy in patients with varus deformity

Mahmood Jabalameli M.D.
 Mohammad Rahbar M.D.
 Mehran Radi M.D.*
 Hosseinali Hadi M.D.

Department of Orthopedic, Knee Surgery Fellowship, Tehran University of Medical Sciences, Shafayahyaeian Hospital, Tehran, Iran.

* Corresponding author: Shafa Yahyaieian Hospital, Baharestan Sq., Mojahedin Eslam Ave., Tehran, Iran.
 Tel: +98- 21- 33542022
 E-mail: meh_radi@yahoo.com

Abstract

Received: January 27, 2013 Accepted: March 11, 2013

Background: High tibial open wedge osteotomy is one of the most important modality for treatment of varus deformity in order to correct deformity and improving signs and symptoms of patients with primary degenerative osteoarthritis. The aim of this study was to investigate the results of high tibial open wedge osteotomy in patients with varus deformities.

Methods: This retrospective study conducted on twenty nine patients (36 knees) undergone proximal tibial osteotomy operation in Shafa Yahyaian University Hospital from 2004 to 2010. Inclusion criteria were: age less than 60 years, high physical activity, varus deformity and involvement of medial compartment of knee. Patients with obesity, smoking, patelofemoral pain, lateral compartment lesion, deformity degree more than 20 degree, extension limitation and range of motion less than 90 degree were excluded. The clinical and radiologic characteristics were measured before and after operation.

Results: Fourteen patients were females. All of them were younger than 50 years, with mean (\pm SD) 27.64 (\pm 10.88). The mean (\pm SD) of follow up time was 4.33 (\pm 1.7). All the patients were satisfied with the results of operation. Tenderness and pain decreased in all of them. In all patients autologous bone graft were used, in 15 cases (42.5%) casting and in the rest T.Buttress plate were used for fixation of fractures. In both groups of primary and double varus the International knee documentation committee (IKDC) and modified Larson indices were improved after operation, but there was no significant difference between two groups.

Conclusion: High tibial open wedge osteotomy can have satisfying results in clinical signs and symptoms of patients with primary medial joint degenerative osteoarthritis. This procedure also may correct the deformity and improves the radiologic parameters of the patients.

Keywords: Genuvarum, osteotomy, tibia.