

## اثرات عصاره خشک اندام هوایی گیاه سرخارگل (*Echinacea purpurea*) در مقایسه با اکسید روی بعد از ترومای جراحی در پوست موش صحرایی: مطالعه مورفومتریک و هیستوپاتولوژیک

تاریخ دریافت مقاله: ۱۳۸۷/۰۱/۱۴ تاریخ پذیرش: ۱۳۸۷/۰۵/۳۱

### چکیده

مسعود تقی زاده جاها<sup>۱\*</sup>

سیدحسین جاراالمسجد<sup>۲</sup>

صمد محمد نژاد<sup>۳</sup>، علی رضایی<sup>۴</sup>

عباس دل آذر<sup>۵</sup>

۱- باشگاه پژوهشگران جوان دانشگاه آزاد تبریز

۲- گروه علوم درمانگاهی دانشکده دامپزشکی دانشگاه تبریز

۳- گروه علوم پایه دانشکده دامپزشکی دانشگاه تهران

۴- گروه علوم درمانگاهی دانشکده دامپزشکی دانشگاه آزاد تبریز

۵- دانشکده داروسازی دانشگاه علوم پزشکی تبریز

\*

نویسنده مسئول: تبریز، خیابان آزادی، خیابان شهیدی، پلاک ۱۹۰، کد پستی ۵۱۶۳۹۵۳۹۱۹

تلفن: ۰۹۱۴۱۱۸۷۲۷۹

email: vetmasoud@gmail.com

### مقدمه

نام اکنیسه *Echinacea* از واژه یونانی اکنیوس به معنی «خار» گرفته شده است. اکنیسه *Echinacea purpurea* گیاهی دارویی از تیره هلیانته می باشد که با هشت گونه دیگر به خانواده آستراسه آ تعلق دارد.<sup>۱</sup> از این گیاه در طول قرون متمادی در طب سنتی آمریکا و اروپا استفاده شده است ولی در مورد گونه های آن اطلاعات کامل به صورت جداگانه وجود ندارد.<sup>۲،۳</sup> به منظور استفاده درمانی، تعیین پتانسیل اثربخشی گونه های اکنیسه آ و قسمت های مختلف گیاه (ریشه و اندام هوایی) ضروری به نظر می رسد. عصاره اکنیسه آ پالیدا (*Echinacea pallida*) و اکنیسه آ آنگوستیفولیا (*Echinacea angustifolia*) و اکنیسه آ پورپورا (*Echinacea purpurea*) محرک ایمنی بوده و مستقیماً سیستم ایمنی سلولی غیر اختصاصی را تحریک می کند.<sup>۴</sup> در طب گیاهی، اکنیسه آ پورپورا به دلیل خاصیت تحریک

زمینه و هدف: بهبود زخم در برخی از بیماری ها و اختلالات مزمن یک چالش درمانی محسوب می شود. در این تحقیق اثرات ضدالتهابی و ترمیمی عصاره خشک اندام هوایی اکنیسه آ پورپورا در مقایسه با اکسیدروی بعد از ترومای جراحی پوست موش صحرایی بررسی شد. روش بررسی: پس از القای بیهوشی در ۶۰ موش صحرایی ماده، سالم با نژاد ویستار، چهار زخم دایره ای شکل تمام ضخامت به قطر ۷mm در پشت هر کدام از آنها ایجاد شد و روند التیامی در سه گروه شامل اکنیسه آ پورپورا، اکسید روی و شاهد مورد مطالعه قرار گرفت. تجویز داروها و اندازه گیری زخم ها با آنالیز تصاویر دیجیتالی، روزی یکبار به مدت ۲۱ روز صورت پذیرفت. جهت مطالعات میکروسکوپی از بافت مورد نظر در هر یک از روزهای ۰، ۳، ۷، ۱۴ و ۲۱ نمونه برداری شد و نماهای ریزینی با توجه به فاکتورهای هیستوپاتولوژیکی رتبه بندی شدند. یافته ها: با تکیه بر یافته های مورفومتریک در روز ۲۱ دوره تیمار، در گروه تیمار با عصاره اکنیسه آ پورپورا با متوسط اندازه زخم  $0.3 \pm 0.118$ ، بیشترین و گروه شاهد با متوسط اندازه زخم  $2.1 \pm 0.811$  کمترین میزان جمع شدگی زخم مشاهده شد. گروه عصاره در روز ۷، ۲/۵ برابر و در روز ۱۴، سه برابر بیشتر از گروه شاهد جمع شدگی زخم را نشان داد ( $p < 0.01$ ). براساس نتایج هیستوپاتولوژیکی، برآیند کلی التیام در گروه عصاره اکنیسه آ پورپورا بهتر از سایر گروه ها بود ( $p < 0.01$ ). نتیجه گیری: عصاره اکنیسه آ پورپورا با اثرات ضدالتهابی و ترمیمی در التیام زخم های جلدی تمام ضخامت از اکسیدروی مؤثرتر است.

کلمات کلیدی: اکنیسه آ پورپورا، عصاره گیاهی، موش صحرایی، زخم پوست، التیام.

ایمنی آن شناخته شده است و در حال حاضر نیز به منظور پیشگیری و درمان سرماخوردگی معمولی و درمان سرفه، برونشیت و عفونت های ریوی، اختلالات جلدی و بیماری های مزمن ناشی از نقص پاسخ ایمنی استفاده می شود.<sup>۶</sup> ترکیب شیمیایی هر یک از گونه های اکنیسه آ مشابه هم بوده و اختلاف اندکی در میزان ترکیبات موثر آن وجود دارد.<sup>۷</sup> با این وجود مکانیزم اثر، دسترسی زیستی، قدرت اثر نسبی و اثرات سینرژیک ترکیبات آن ناشناخته است. هر سه گونه اکنیسه آ فعالیت آنتی اکسیدانی یا ظرفیت خنثی سازی رادیکال آزاد را دارا می باشند که به اجزاء پلی فنلی آنها نسبت داده می شود<sup>۸</sup> و مشتقات آن اکتانوزید، کلرژنیک اسید، جیکوریک اسید، سینارین و کافنیک اسید معرفی شده است. اکنیسه آ تولید رادیکال های آزاد و پراکسیداسیون چربی در فرایند التهاب را مهار می کند. اکتانوزید، تخریب کلاژن نوع III ناشی از رادیکال های آزاد را مهار می کند.<sup>۹</sup> به نظر می رسد که

ایجاد زخم به روش Excisional Wounding لایه‌های اپیدرم، درم، هایپودرم و Panniculus Carnosus به‌طور کامل برداشته شدند (شکل ۱- الف).<sup>۱۱</sup> پس از ایجاد تروما، همه موش‌های صحرایی با استفاده از رنگ‌های غیرسمی شماره‌گذاری شدند و به سه گروه تقسیم گردیدند. روش تصادفی‌سازی در این مطالعه بر مبنای نمونه‌گیری ساده تصادفی استوار بود. گروه اول با عصاره خشک بخش هوایی اکتیناسه‌آ پورپورا و گروه دوم تحت عنوان گروه کنترل مثبت با اکسیدروی تیمار شدند و گروه شاهد (گروه سوم) هیچ دارویی دریافت نکرد. برای هر گروه ۲۰ موش در نظر گرفته شد که ۱۰ موش برای مطالعه مورفومتريک و ۱۰ موش برای نمونه‌برداری هیستوپاتولوژیکی استفاده شد. به‌منظور انجام مطالعه دو سو کور، داروها توسط فردی که از ترکیب آنها اطلاعی نداشت، به شکل موضعی به مدت ۲۱ روز پی‌پی تجویز شد. تمام مراحل این تحقیق با اصول اخلاقی حاکم بر کاربرد حیوانات آزمایشگاهی در تحقیقات بیومدیکال منطبق بود. نمونه‌برداری و تهیه مقاطع میکروسکوپی: در روزهای ۰، ۳، ۷، ۱۴ و ۲۱ از هر دو گروه موش‌ها به‌صورت تصادفی انتخاب شد و نمونه بافتی به‌شکل مربع تمام ضخامت از محل ترمیم زخم به‌همراه پوست سالم اطراف آن با استفاده از قیچی اخذ و به آزمایشگاه ارسال گردید. اخذ بافت تحت بیهوشی جراحی با کتامین و رامپون انجام گرفت و موش‌های مزبور حذف شدند. جمع‌آوری و تحلیل داده‌های مورفومتريک و هیستوپاتولوژیکی: روزانه قبل از تجویز هر دارو ابتدا سطح هر یک از زخم‌ها با یک تامپون استریل آغشته به سرم فیزیولوژی به‌طور جداگانه، به آرامی و با دقت تمیز می‌شدند. سپس با قرار دادن یک مارکر در مجاورت و به موازات لبه‌های زخم بدون آنکه فشار یا کششی بر پوست مجاور وارد شود، توسط دوربین از زخم‌ها تصاویر تهیه می‌شد و برای محاسبه مساحت زخم‌ها از نرم‌افزار آنالیز تصاویر Scion Image™ در بررسی مورفومتريک فرآیند التیام زخم استفاده شد (شکل ۱- الف). پس از بررسی مقاطع، کلیه نماهای ریزبینی با توجه به فاکتورهای ادم و واکنش آماسی، پرخونی و خونریزی، فیبروپلازی، بازسازی بافت پوششی، انقباض زخم، کلاژنیزاسیون و بلوغ نسج گرانوله بر اساس جدول ۱ رتبه‌بندی شدند و سپس مورد آنالیز آماری قرار گرفتند. رتبه یک نشان‌دهنده ضعیف‌ترین و رتبه شش نشان‌دهنده عالی‌ترین التیام بود. تمامی داده‌های مورفومتريک و هیستوپاتولوژیکی در نهایت با نرم‌افزار SPSS

اثرات ضد التهابی و به‌خصوص نوزایی بافت توسط عصاره اکتیناسه‌آ نیز به مقادیر ترکیبات آن مربوط باشد. تسریع ترمیم زخم در دوران ما به‌عنوان یک اصل در علم درمان مورد توجه می‌باشد که هدف از آن علاوه بر هماهنگی سرعت بهبودی با سرعت زندگی، بهبود زخم‌های بد درمان و مزمن در بیماری‌هایی نظیر دیابت ملیتوس، فشار خون بالا و چاقی است. افزایش کیفیت درمان زخم نیز همیشه مورد تاکید دانشمندان بوده‌است. در این‌راستا رویکرد به ترکیبات گیاهی برای تولید داروهای جدید که موثرتر، قوی‌تر و سازگارتر با بدن موجودات زنده باشد، در دستورکار محققین علوم دارویی و طب انسانی و حیوانی قرار گرفته است که با توجه به اقبال عمومی به داروهای گیاهی و پتانسیل‌های موجود در گیاه اکتیناسه‌آ پورپورا انجام چنین تحقیقاتی ضروری به‌نظر می‌رسد.<sup>۱۱</sup> هدف این مطالعه، ارزیابی میزان تسریع ترمیم زخم و کاهش التهاب آن پس از به‌کارگیری موضعی عصاره خشک بخش هوایی اکتیناسه‌آ پورپورا در مقایسه با اکسیدروی می‌باشد. در یکی از مطالعاتی که نویسندگان مقاله بر روی اکتیناسه‌آ پورپورا انجام داده‌اند استفاده موضعی از پماد اوسرین عصاره اکتیناسه‌آ پورپورا تاثیر معنی‌داری در کاهش میزان التهاب و زمان بهبودی و کاهش اندازه زخم باز پوست موش صحرایی داشته است.

## روش بررسی

مواد دارویی: پودر عصاره هیدروالکلی اندام هوایی گیاه *Echinacea purpurea* محصول کارخانه سها هلال ایران و پودر اکسیدروی از شرکت داروسازی الحاوی ایران تهیه شدند. تهیه و نگهداری حیوانات: در این تحقیق ۶۰ سر موش صحرایی نژاد ویستار ماده با وزن متوسط  $210 \pm 10$  گرم و سن متوسط ۱۲ هفته انتخاب شد. موش‌ها با غذای پلت و آب سالم تغذیه شدند. تحقیق در اتاقی با شرایط کنترل شده (درجه حرارت  $24^{\circ}\text{C}$  و رطوبت نسبی ۷۰٪) و در قفسه‌های جداگانه با روشنایی طبیعی انجام گرفت. نحوه ایجاد تروما: پس از القای بیهوشی با زایلازین ۲٪ (I.M., ۱۰ mg/kg) و کتامین ۱۰٪ (I.M., ۶۰ mg/kg)، موش‌ها به‌صورت شکمی بر روی میز جراحی قرار داده شدند. سپس سطح پشتی موش‌ها از ناحیه کتف تا ایلئوم آماده‌سازی و اسکراپ شده و دو زخم تمام ضخامت دایره‌ای شکل به قطر ۷mm در هر طرف، به‌فاصله ۱cm از ستون مهره‌ها و ۱/۵cm از یکدیگر، با استفاده از پنچ بیوپسی استریل شماره هفت ایجاد شد. با

فضای زخم را پر کرده و پرخونی شدیدی داشت و بافت پوششی از کناره‌های زخم نوزایش خود را آغاز کرده بود. ارتشاح فیبروبلاست‌ها و سلول‌های آماسی به‌ویژه نوتروفیل‌ها به‌همراه رسوب فیبرین در داخل بافت همبند سست قابل مشاهده بود و در مجموع پارامترها، امتیاز گروه دوم  $1/419 \pm 0/071$  بود. در گروه شاهد، ارتشاح شدیدتر سلول‌های آماسی در بستری از فیبرین در محل زخم وجود داشت، ادم و پرخونی مشاهده می‌شد و نوزایش بافت پوششی آغاز شده بود. امتیاز گروه شاهد در روز سوم  $1/299 \pm 0/105$  بود (نمودار ۱). در روز هفت دوره تیمار در تمام گروه‌ها مهاجرت سلول‌های بازال از لبه‌های زخم ادامه داشت. در گروه اول، بافت گرانولر پرسلول و پرعروق تماماً زخم را اشغال کرده و از مقدار پوستول و سلول‌های آماسی به‌شدت کاسته شده بود و گروه اول امتیاز  $3/559 \pm 0/021$  را دریافت کرد. در گروه دوم بر خلاف گروه اول بافت آرئولار وجود نداشت و بافت گرانولر پرسلول و پرعروق تماماً زخم را اشغال کرده بود. از مقدار پوستول و سلول‌های آماسی به‌شدت کاسته شده بود و در مجموع پارامترها امتیاز گروه دوم  $3/178 \pm 0/332$  بود. در گروه سوم در روز هفت تفاوت چندانی مشاهده نشد ولی رشد بافت پوششی و کاهش التهاب وجود داشت. امتیاز گروه شاهد در روز هفتم  $2/449 \pm 0/251$  بود (نمودار ۱). در روز ۱۴، امتیاز گروه اول در مجموع پارامترهای هیستوپاتولوژیک  $4/718 \pm 0/321$  بود و نسج ترمیمی سازمان‌یافتگی بهتری داشت و اپیتلیوم ضخیم تمام سطح زخم را پوشانده بود. رشته‌های کلاژن ضخیم‌تر و سازمان یافته‌تر بودند، این مقطع به‌عنوان بهترین لام روز ۱۴ تشخیص داده شد. گروه دوم با امتیاز  $4/214 \pm 0/101$  رتبه دوم خود را داشت و بافت گرانولر جوان فضای زخم را پر کرده بود، به طوری که تعداد عروق نوساز فراوان بود ولی از سلول‌های آماسی نوع حاد به‌شدت کاسته شده بود. بافت پوششی به‌طور کامل سطح زخم را پوشانده بود ولی در مرکز زخم پوستول بر روی آن وجود داشت. در گروه سوم در روز ۱۴ دوره تیمار، بافت پوششی سطح زخم کامل بود و بافت همبند جوان پرسلول و کم رشته فضای ترمیمی را در ناحیه درم کاملاً پر کرده بود. امتیاز این گروه در روز چهاردهم  $3/880 \pm 0/219$  بود (نمودار ۱). در گروه اول در روز ۲۱ دوره تیمار فضای زخم توسط بافت همبند گرانولر بالغ پررشته و کم سلول و بدون عروق نوساز پر شده و سلول‌های آماسی به‌شکل منفرد در نسج جوشگاهی مشاهده می‌گشت. رشته‌های

ویراست ۱۴ مورد ارزیابی قرار گرفت و نتایج به‌دست آمده به‌صورت  $\text{mean} \pm \text{SEM}$  مورد بررسی قرار گرفتند. برای مقایسه نتایج بین گروه‌ها از آزمون‌های آماری آنالیز واریانس یک‌طرفه به‌همراه پس‌آزمون توکی استفاده گردید و سطح معنی‌داری  $\alpha$  برابر  $0/05$  در نظر گرفته شد.

## یافته‌ها

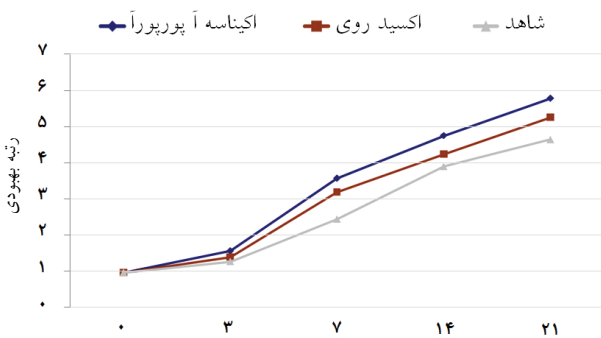
یافته‌های مورفومتریک: در روز اول دوره تیمار اندازه زخم در هر سه گروه در مقایسه با روز صفر افزایش قابل توجهی را نشان داد، به طوری که در گروه شاهد اندازه زخم تقریباً دو برابر شده و از متوسط اندازه زخم در روز صفر در گروه شاهد ( $45/35 \pm 3/35 \text{mm}^2$ ) به  $89/99 \pm 5/38 \text{mm}^2$  رسید. در روز دوم تیمار با اکتیناسه‌آ و اکسیدروی به‌ترتیب از  $45/31 \pm 2/33$  و  $45/31 \pm 2/45 \text{mm}^2$  به  $71/1 \pm 4/25$  و  $84/6 \pm 5/11 \text{mm}^2$  تغییر کرده بود. در روز دوم اندازه زخم در گروه تیمار با اکتیناسه‌آ پورپورا کاهش چشمگیری داشت ( $41/55 \pm 2/24 \text{mm}^2$ )، در صورتی که این کاهش در گروه اکسیدروی در روز سوم ( $39/74 \pm 1/75 \text{mm}^2$ ) و در گروه شاهد در روز چهارم دوره تیمار ( $42 \pm 4/48 \text{mm}^2$ ) محسوس بوده و به کمتر از میزان آن در روز صفر رسید. تا روز هفتم با توجه به اختلاف اندازه زخم‌ها، به‌ترتیب در گروه‌های تیمار با اکتیناسه‌آ پورپورا ( $10/61 \pm 1/96 \text{mm}^2$ ) و اکسیدروی ( $19/82 \pm 1/82 \text{mm}^2$ ) و در گروه کنترل ( $25/41 \pm 1/31 \text{mm}^2$ ) بیشترین میزان جمع‌شدگی زخم مشاهده شد. در روز ۲۱ دوره تیمار، در گروه تیمار با عصاره اکتیناسه‌آ پورپورا با متوسط اندازه زخم  $0/18 \pm 0/03 \text{mm}^2$ ، بیشترین و گروه شاهد با متوسط اندازه زخم  $2/81 \pm 0/21 \text{mm}^2$  کمترین میزان جمع‌شدگی زخم مشاهده شد و گروه اکسیدروی در رتبه دوم ( $1/8 \pm 0/12 \text{mm}^2$ ) قرار گرفت. (داده‌های مورفومتریک مابین گروه‌ها در روزهای مورد مطالعه غیر از روز صفر از نظر آماری معنی‌دار می‌باشد و  $p < 0/01$ ). یافته‌های هیستوپاتولوژیکی: پرخونی، آماس، ترشحات بافتی و چرکی و خونریزی پدیده غالب مشاهده شده در روز صفر دوره تیمار بود. در روز صفر میزان کمی ترمیم، یک در نظر گرفته شد (نمودار ۱). در روز سوم دوره تیمار در گروه اول نوزایش بافت پوششی از کناره زخم آغاز شده بود و پوستول روی زخم را پوشانده و از تعداد سلول‌های آماسی به نسبت روز صفر کاسته شده بود و گروه اول امتیاز  $1/589 \pm 0/092$  را دریافت کرد (شکل ۱-ب). در گروه دوم، بافت همبند آرئولار هیپودرم

جدول-۱: درجه‌بندی هیستوپاتولوژیک

دسته بندی	امتیاز
<b>بازسازی سلول‌های پوششی</b>	
عدم مشاهده بازسازی بافت پوششی	۱
آغاز بازسازی بافت پوششی	۲
پوشش کمتر از نصف زخم	۳
پوشش بیشتر از نصف زخم	۴
پوشش سراسر زخم با ضخامت نامنظم	۵
پوشش سراسر زخم به طور نرمال	۶
<b>گسترده‌گی واکنش فیبروتیک در پایان دوره مطالعه</b>	
عدم رسوب کلاژن	۱
ظهور جدید الیاف کلاژن در محل زخم	۲
فیبروز لامینا پروپریا	۳
فیبروز لایه درم	۴
پیشرفت فیبروز تا لایه زیرین	۵
<b>ارزیابی خونریزی متعاقب جراحی</b>	
خونریزی در زخم بیش از یک دوم میدان میکروسکوپی با بزرگنمایی پایین (۱۰٪)	۱
خونریزی در زخم مابین یک چهارم تا یک دوم میدان میکروسکوپی با بزرگنمایی پایین (۱۰٪)	۲
خونریزی در زخم کمتر از یک چهارم میدان میکروسکوپی با بزرگنمایی پایین (۱۰٪)	۳
خونریزی محدود به لبه های برش جراحی	۴
خونریزی جزئی فقط در بخشی از برش	۵
عدم مشاهده خونریزی	۶
<b>روند فیبروپلازی در فضای زخم</b>	
عدم ظهور بافت جوانه‌ای	۱
ظهور اولیه بافت جوانه‌ای در محل زخم	۲
گسترش بافت جوانه‌ای پر سلول	۳
ظهور اولیه الیاف کلاژن	۴
گسترش الیاف کلاژن	۵
تجمع، تراکم و نظم در رشته‌های کلاژن (اسکار)	۶
ظهور ضمایم پوستی در جوانب نسج اسکار	۷
<b>درجه بندی میزان ادم و آماس</b>	
گسترش سلول‌های آماسی حاد به سمت داخل لخته و ارتشاح دور رگی و مشاهده سلول‌های آماسی حاد بیش از یک دوم میدان دید میکروسکوپی با بزرگنمایی ۱۰٪ توام با نکروزبافتی	۱

ادامه جدول-۱:

۲	گسترش سلول‌های آماسی حاد به سمت داخل لخته و ارتشاح دوررگی و مشاهده سلول‌های آماسی حاد بین یک چهارم تا یک دوم میدان دید میکروسکوپی با بزرگنمایی ۱۰٪ بدون نکروز بافتی
۳	گسترش سلول‌های آماسی حاد به سمت داخل لخته و ارتشاح دور رگی و مشاهده سلول‌های آماسی حاد کمتر از یک چهارم میدان دید میکروسکوپی با بزرگنمایی ۱۰٪
۴	گسترش سلول‌های آماسی حاد به سمت داخل لخته و ارتشاح دوررگی و داخل بافت همبندی
۵	گسترش سلول‌های آماسی حاد به سمت داخل لخته و ارتشاح دور رگی
۶	گسترش سلول‌های آماسی حاد به سمت داخل لخته
۷	سلول‌های آماسی حاد در لبه‌های برش
۸	عدم وجود آماس
<b>درجه‌بندی جهت ارزیابی میزان انقباض زخم</b>	
۱	عدم کاهش اندازه زخم
۲	کاهش اندازه زخم تا ۱۰٪ اندازه اولیه زخم
۳	کاهش اندازه زخم تا ۲۰٪
۴	کاهش اندازه زخم تا ۴۰٪
۵	کاهش اندازه زخم تا ۶۰٪
۶	کاهش اندازه زخم تا ۸۰٪



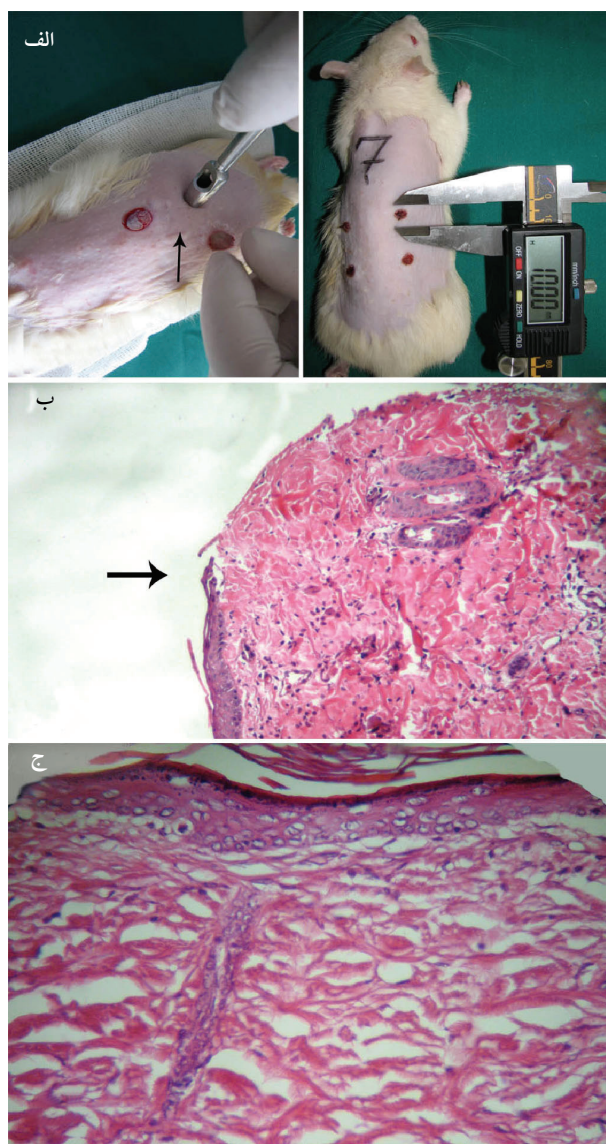
نمودار-۱: مقایسه برآیند التیام در سه گروه (روزهای ۰، ۳، ۷، ۱۴ و ۲۱ دوره تیمار)

کلاژن ضخیم‌تر و متراکم‌تر شده بود و تعدادی از ضمایم جلدی مانند فولیکول مو و غدد سباسه در مرکز نسج جوشگاهی در حال تشکیل بود؛ امتیاز ترمیم گروه اول در انتهای دوره  $5/728 \pm 0/141$  بود (شکل ۱-ج). با اینکه تکامل بافت همبندی در گروه دوم به اندازه گروه اول

دهنده معنی دار بودن تفاوت بین گروه‌های سه‌گانه بود ( $p < 0.01$ ).

## بحث

اکسیدروی ۲۰٪ یکی از داروهای پرکاربرد در درمان موضعی زخم‌ها می‌باشد. دارا بودن خواص محافظت‌کنندگی سطحی و قابض بودن از یک سو و داشتن ویژگی گندزدایی و غیر سمی بودن از سوی دیگر، این ترکیب را به‌عنوان یک داروی استاندارد در درمان زخم مطرح می‌کند.<sup>۱۲</sup> در این تحقیق نیز از گروه تیمار با اکسیدروی به‌عنوان گروه کنترل مثبت استفاده شده است. در طب سنتی، اکیناسه‌آ برای درمان زخم‌های جزئی و عفونت‌های جلدی و همچنین برای بهبود گزش حشرات و مارها توسط قبایل آمریکایی مورد استفاده قرار گرفته است.<sup>۲</sup> بر اساس گزارش‌های منتشر شده کمیسیون E آلمان، که میزان سلامت و تاثیر فرآورده‌های گیاهی را برای تجویز در طب ارزیابی می‌کند، استفاده از عصاره اندام هوایی اکیناسه‌آ پورپورا مورد تأیید می‌باشد.<sup>۴،۱۳،۱۴</sup> اسید چیکوریک، کافوئیل فنول غالب در اکیناسه‌آ پورپورا می‌باشد. سایر کافوئیل فنول‌ها در مقادیر کمتر در بخش هوایی اکیناسه‌آ پورپورا یافت می‌شود.<sup>۱۵</sup> ترکیبات فنلی موجود در عصاره اکیناسه‌آ پورپورا، بافت کلاژن را در برابر رادیکال‌های آزاد اکسیژن محافظت می‌نماید.<sup>۱۶</sup> مطالعات اولیه نشان داده که عصاره اندام هوایی اکیناسه‌آ پورپورا در شرایط آزمایشگاهی، آنزیم هیالورونیداز را مهار کرده است.<sup>۱۷</sup> فعالیت آنتی هیالورونیدازی اکیناسه‌آ پورپورا را به اسید کافئیک و مشتقات آن نسبت می‌دهند. بر اساس مطالعات Bauer در سال ۱۹۹۰، اسید چیکوریک مهم‌ترین ماده مشتق شده از اکیناسه‌آ می‌باشد که مهار فعالیت آنزیم هیالورونیداز بافتی و باکتریایی از ویژگی‌های فارماکولوژیک آن است.<sup>۱۸</sup> اکیناسین (بخش پلی ساکاریدی) اکیناسه‌آ به‌طور تجربی به‌عنوان آنتاگونیست آنزیم هیالورونیداز شناخته شده است. اثر التیام بخش اکیناسه‌آ به اکیناسین نیز نسبت داده می‌شود، علت آن مهار غیر مستقیم آنزیم هیالورونیداز از طریق تشکیل کمپلکس پایدار پلی ساکارید- اسید هیالورونیک می‌باشد. اکیناسین همچنین رشد فیبروبلاست را تحریک می‌کند.<sup>۱۹،۲۰</sup> مهار آنزیم باکتریایی هیالورونیداز موجب کاهش گسترش عفونت به عمق بافت و موجب افزایش حضور فیبروبلاست‌ها و نوسازی بافت همبندی می‌گردد. این اثرات بیشتر زمانی که فرآورده اکیناسه‌آ به‌طور موضعی مصرف شود مشاهده می‌گردد. هیدرولیز اسیدهیالورونیک و



شکل - ۱: الف) ایجاد زخم Excisional با ست بیوسی (فلش، راست)، عکسبرداری (چپ) \*ب) نمای ریزینی موضع ترمیم گروه اول- روز سوم دوره تیمار، محل نوزایش و تکثیر بافت پوششی از کناره زخم را نشان می‌دهد (فلش). \*ج) نمای ریزینی موضع ترمیم گروه اول- روز ۲۱ دوره تیمار. در بافت همبندی بالغ تمامی رشته‌ها منظم و هم‌جهت شده‌اند. \* (رنگ آمیزی H & E - درشت نمایی  $\times 110$ )

نیود، ولی در کل با امتیاز  $5/209 \pm 0/223$  بهتر از گروه شاهد با امتیاز  $4/610 \pm 0/331$  ارزیابی شد. گروه سوم به‌لحاظ خصوصیات هیستو-پاتولوژیکی و بلوغ بافتی تفاوت زیادی با روز ۱۴ دوره تیمار این گروه نداشت (نمودار ۱). مقایسه میانگین اندازه زخم و برآیند ترمیم در گروه‌های تیمار در طول دوره ترمیم با آزمون آنالیز واریانس یک‌طرفه و به صورت دو به دو با آزمون تعقیبی توکی در سطح  $\alpha = 0.05$  نشان

بهرتر و سریع‌تر ارزیابی شد.<sup>۳۰</sup> در مطالعه حاضر افزایش مساحت زخم در روزهای آغازین مطالعه به واسطه تطابق زمانی با فاز آماسی ترمیم زخم قابل توجه است. علاوه بر التهاب و آماس کشش پوست و عضلات نیز در افزایش مساحت زخم در این روزها دخالت دارند. در مجموع، نتایج مورفومتریک مطالعه حاضر با نتایج سایر مطالعات همخوانی داشت و کاهش اندازه زخم متأثر از کاهش میزان التهاب و پیشرفت ترمیم زخم بود و چنانچه در بخش نتایج ارائه گردید، در نهایت بهترین پاسخ مربوط به گروه تیمار با اکیناسه پورپورا بود. بر اساس نتایج این مطالعه آزمایشگاهی، عصاره اکیناسه پورپورا فرآیند ترمیم زخم را در پوست تسریع می‌کند، این در حالی است که عصاره اکیناسه پورپورا اثرات ضدالتهابی خوبی نشان داده و به‌همین دلیل می‌توان گفت که بخشی از اثرات ترمیمی عصاره اکیناسه پورپورا مربوط به همین اثرات ضدالتهابی است که در فاز التهابی ترمیم موثر بوده است. فیبروبلاست‌ها مسؤول سنتز رشته‌های کلاژن و بافت همبند می‌باشند و با نفوذ به داخل بافت همبند آرئولار تشکیل شده در نسج ترمیمی، موجب بلوغ بافت همبند می‌گردند و از آنجایی که عصاره اکیناسه فعالیت سلول‌های فیبروبلاستی و ماکروفاژها را تحریک می‌کند، این دو رده سلولی در تعامل با یکدیگر با تحریک نفوذ عروق نوساز فراوان به بافت گرانوله جوان، سرعت بیشتری را به ترمیم زخم می‌بخشند. اکسیدروی به‌میزان عصاره مورد مطالعه در تسریع ترمیم موثر نبوده است. گروه شاهد پایین‌ترین میزان ترمیم را در تمام طول دوره نشان داد (نمودار ۲). بنابراین، تحقیق حاضر ضمن تایید نتایج محققین قبلی قادر است با استناد بر روش کار و نتایج اخذ شده ثابت کند که عصاره خشک اکیناسه پورپورا بعد از مصرف موضعی در زخم‌های جلدی باز (Excisional) از لحاظ بالینی و هیستوپاتولوژیک موجب تخفیف فرایند التهاب و تسریع ترمیم در آن می‌گردد. بر اساس مطالعات مختلف، گیاه دارویی اکیناسه پورپورا با کاهش آماس و التهاب ناشی از ترومای جراحی و انواع واسطه‌های شیمیایی موثر در التهاب، تقویت سیستم ایمنی سلولی، مهار آنزیم‌ها و واسطه‌های سلولی و باکتریایی همچون رادیکال‌های آزاد و آنزیم هیالورونیداز، موجب بهبودی سریع‌تر زخم‌های جلدی باز (Excisional) نسبت به اکسیدروی می‌شود. مطالعات انجام شده، هر یک از اثرات اکیناسه پورپورا را به بخشی از ترکیبات آن نسبت می‌دهند؛ جهت معرفی مکانیسم‌های عمل دقیق این عصاره گیاهی،

کندروئیتین با هیالورونیداز منجر به نفوذ سیتوکائین‌های پیش التهابی و در نتیجه سلول‌های آماسی به داخل ماده زمینه شده و باعث تشدید التهاب می‌گردد و ترمیم به تاخیر می‌افتد. Speroni در سال ۲۰۰۲ بر روی اثرات ضدالتهابی و ترمیمی مصرف موضعی و کوتاه‌مدت عصاره ریشه اکیناسه کار کرده و اکیناکوزید جداسازی شده از *Echinacea pallida* را عامل اصلی مهار مکانیسم‌های التهابی و اثرات تسریعی در تشکیل لایه‌های جلدی تخریب شده مطرح کرده است.<sup>۳۱</sup> فعالیت ضدالتهابی بخش پلی ساکاریدی اکیناسه آنگوستیفولیا بعد از مصرف موضعی آن در گوش ملتهب شده موش صحرایی با روغن کروتون مشاهده شده است. در چند مطالعه کنترل شده دیگر در این زمینه نیز نتایج مشابهی گزارش شده است.<sup>۳۲-۳۴</sup> استفاده از عصاره اکیناسه پورپورا در محیط‌های غیر زنده به‌علت وجود آلکیلامیدها موجب مهار آنزیم‌های COX1 و COX2 و بروز اثرات ضدالتهابی می‌شود.<sup>۳۵</sup> در یک مطالعه Muller در سال ۱۹۹۴ مشخص شده که این عصاره بهتر از داروی غیر استروئیدی بنزودیامین عمل می‌کند.<sup>۳۶</sup> در مطالعه‌ای که توسط Goldhaber در سال ۱۹۹۹ انجام گرفت، کشت سلول‌های فیبروبلاستی جنین انسان در مواجهه با IL<sub>1</sub> در گروهی که با عصاره اکیناسه پورپورا تیمار شده بود، میزان تولید PGE2 کمتری به نسبت گروه‌های دیگر داشت.<sup>۳۷</sup> در یک مطالعه آزمایشگاهی بر روی میکروزوم‌های گوسفندی و سلول‌های لکوسیتی خوک، مصرف ایزوبوتیلامیدهای استخراج شده از اکیناسه آنگوستیفولیا موجب مهار فعالیت سیکلوکسیژناز و ۵- لیبوکسیژناز گردید.<sup>۳۸</sup> مصرف یک فرآورده گیاهی محتوی شیرابه قسمت‌های هوایی اکیناسه آ روی گروهی از بیماران، مشکلات التهابی پوست را به میزان ۸۵٪ برطرف ساخته است.<sup>۳۸</sup> در مطالعه Meissner در سال ۱۹۸۷ به‌کارگیری بانداژهای موضعی که محتوی افشرده اندام هوایی اکیناسه پورپورا بود موجب کاهش ادم، خونریزی زیرجلدی و کم شدن نکروز فلپ پوستی شد. در گروه تیمار با اکیناسه آ تا نصف و در گروه کنترل بیش از دو سوم از فلپ پوستی ایجاد شده نکروز شد. اکیناسه آ پرفیوژن بافتی بیشتری در فلپ پوستی ایجاد می‌کند و در نتیجه کمترین میزان نکروز فلپ پوستی در آن گروه مشاهده شد.<sup>۳۹</sup> در یک مطالعه آزمایشگاهی که بر روی خوکچه هندی با ایجاد زخم‌های جراحی Incisional انجام گرفت، ترمیم زخم در گروه تیمار با پماد حاوی اکیناسین B (فرآورده دارویی) به‌میزان معنی‌داری نسبت به گروه کنترل

لوژیک، سطح فاکتورهای رشد در بافت ترمیمی و همچنین فعالیت سینرژستیک آنها ضروری به نظر می‌رسد.

انجام مطالعات مختلفی نظیر ارزیابی اثرات هر یک از اجزای عصاره به صورت جداگانه بر روی پارامترهای دقیق مورفومتریک، هیستوپاتولوژی

## References

1. Flynn R, Roest M. Your guide to standardized herbal products. Prescott Arizona: One World Press: 1995.
2. Ottariano SG. Medicinal herbal therapy: a pharmacist's view. Portsmouth: Nicoln Fields Pub: 1999.
3. Gilmore MR. Smithsonian Institute. Annual Report No. 33. New York: Bureau of America Ethnology: 1999.
4. Bauer R. Echinacea drugs: effects and active ingredients. Z Arztl Fortbild (Jena) 1996; 90: 111-5.
5. Bauer VR, Jurcic K, Puhmann J, Wagner H. Immunologic in vivo and in vitro studies on Echinacea extracts. *Arzneimittelforschung* 1988; 38: 276-81.
6. Bauer R, Hoheisel O, Stuhlfauth I, Wolf H. Extract of the Echinacea purpurea herb: an allopathic phytoimmunostimulant. *Wien Med Wochenschr* 1999; 149: 185-9.
7. Percival SS. Use of echinacea in medicine. *Biochem Pharmacol* 2000; 60: 155-8.
8. Hu C, Kitts DD. Studies on the antioxidant activity of Echinacea root extract. *J Agric Food Chem* 2000; 48: 1466-72.
9. Facino RM, Carini M, Aldini G, Saibene L, Pietta P, Mauri P. Echinacoside and caffeoyl conjugates protect collagen from free radical-induced degradation: a potential use of Echinacea extracts in the prevention of skin photodamage. *Planta Med* 1995; 61: 510-4.
۱۰. رضایی ع، دل آذر ع، مهاجری د، تقی‌زاده جاهد م، محمدنژاد ص، اشرفی ع، جبارالمسجد س ح. بررسی اثرات پماد عصاره *Echinacea purpurea* در مقایسه با پماد اکسید روی بعد از ترومای جراحی در پوست موش صحرائی، مطالعه هیستومتریک و هیستوپاتولوژیک. مجله علوم دارویی دانشکده داروسازی، دانشگاه علوم پزشکی تبریز ۱۳۸۷: ۱، صفحات ۲۳ تا ۵۲.
11. Luisa A, DiPietro L. Wound Healing: Methodes and protocols (Methodes in Molecular Medicine). Humana Press Inc: 2003.
12. Katzung B. Basic and clinical pharmacology. New York: McGraw-Hill: 2004.
13. Blumenthal M. The complete German Commission E monographs: therapeutic guide to herbal medicines. Austin: American Botanical Council: 1998; p. 131-150.
14. Fleming T. PDR for herbal medicines. Montvale: Medical Economics Company Inc: 1998.
15. Facino RM, Carini M, Aldini G, Marinello C, Arlandini E, Franzoi L, et al. Direct characterization of caffeoyl esters with antihyaluronidase activity in crude extracts from Echinacea angustifolia roots by fast atom bombardment tandem mass spectrometry. *Farmaco* 1993; 48: 1447-61.
16. Facino RM, Carini M, Aldini G, Saibene L, Pietta P, Mauri P. Echinacoside and caffeoyl conjugates protect collagen from free radical-induced degradation: a potential use of Echinacea extracts in the prevention of skin photodamage. *Planta Med* 1995; 61: 510-4.
17. Busing KH. Hyaluronidase inhibition by Echinacin. *Arzneimittelforschung* 1952; 2: 467-24.
18. Bauer R, Wagner H. Echinacea. Handbook for doctores, pharmacists and researchers. Stuttgart: Wissenschaftliche Verlagsgesellschaft: 1990.
19. Bauer R, Wagner H. Echinacea species as potential immunostimulatory drugs. *Econ Med Plant Res* 1991; 5: 253-321.
20. Newall C, Anderson L, Phillipson J. Herbal medicines: a guide for health-care professionals. London: Pharmaceutical Press: 1996.
21. Speroni E, Govoni P, Guizzardi S, Renzulli C, Guerra MC. Anti-inflammatory and cicatrizing activity of Echinacea pallida Nutt. root extract. *J Ethnopharmacol* 2002; 79: 265-72.
22. Tubaro A, Tragni E. Anti-Inflammatory Activity of a Polysaccharide Fraction of Echinacea angustifolia. *J Pharm Pharmacol* 1987; 39: 567-9.
23. Tragni E, Tubaro A, Melis S, Galli CL. Evidence from two classic irritation tests for an anti-inflammatory action of a natural extract, Echinacina B. *Food Chem Toxicol* 1985; 23: 317-9.
24. Tragni E, Galli CL, Tubaro A, Del Negro P, Della Loggia R. Anti-inflammatory activity of Echinacea angustifolia fractions separated on the basis of molecular weight. *Pharmacol Res Commun* 1988; 20 Suppl 5: 87-90.
25. Clifford LJ, Nair MG, Rana J, Dewitt DL. Bioactivity of alkamides isolated from Echinacea purpurea (L.) Moench. *Phytomedicine* 2002; 9: 249-53.
26. Müller-Jakic B, Breu W, Pröbstle A, Redl K, Greger H, Bauer R. In vitro inhibition of cyclooxygenase and 5-lipoxygenase by alkamides from Echinacea and Achillea species. *Planta Med* 1994; 60: 37-40.
27. Samochowiec E, Urbańska L, Mańka W, Stolarska E. Evaluation of the effect of Calendula officinalis and Echinacea angustifolia extracts of Trichomonas vaginalis in vitro. *Wiad Parazytol* 1979; 25: 77-81.
28. Viehmann P. Results of treatment with an echinacea-based ointment. *Erfahrungsheilkunde* 1978; 27: 353-358.
29. Meissner F. Experimental studies on the action of extracts of herba recens Echinacea purpurea on skin flaps. *Arzneim Forsch/Drug Res* 1987; 37: 17-8.
30. Kinkel H, Plate M, Tullner H. Effect of Echinacin™ ointment in healing of skin lesions. *Med Klinik* 1984; 79: 580-3.

## The effect of *Echinacea purpurea* aerial organ dried extract vs. *Zinc oxide* on skin wound healing in rat: a morphometric & histopathologic study

Received: April 02, 2008 Accepted: August 21, 2008

### Abstract

Taghizadeh-Jahed M.\*<sup>1</sup>  
Jarolmasjed S.H.<sup>2</sup>  
Mohamadnejad S.<sup>3</sup>  
Rezaii A.<sup>4</sup>  
Delazar A.<sup>5</sup>

1- Young Researchers Club of  
Tabriz Branch, Azad university of  
Tabriz

2- Department of Clinical Sciences,  
Faculty of Veterinary Medicine,  
University of Tabriz

3- Department of Basic Sciences,  
Faculty of Veterinary Medicine,  
Tehran University

4- Department of Clinical Sciences,  
Faculty of Veterinary Medicine,  
Azad University of Tabriz

5- Faculty of Pharmacy, Tabriz  
University of Medical Sciences

**Background:** Because of eventual side effects of chemical drugs, the efficacy of natural wound healing accelerators in long-term diseases and some situations is demanded to practitioners. The initial aim of our study was to assess full thickness excisional skin wound healing and inflammation diminution, Morphometrically and Histopathologically, after topical application of dried extract of *Echinacea purpurea* aerial part in rats, compared with zinc oxide.

**Methods:** Sixty wistar rats received four full thickness excisional wounds with the aim of surgical punch on the back skin under surgical anesthesia. All rats were randomly divided into groups 1, 2 and 3, of *Echinacea purpurea*, zinc oxide and control, respectively. All of them were treated topically once a day for 21 uninterrupted days. Healing of the wounds was daily measured by taking digital photographs and analysis. Histopathologic assessment was carried out in the 0th, 3rd, 7th, 14th, and 21st days of treatment period as well, and wound healing was assessed using 1 to 6 healing grades.

**Results:** According to Morphometric findings, the wound contraction rate in group 1 after 21 days of skin punching, with wound size of  $0.18 \pm 0.03 \text{ mm}^2$  in contrast with group 2,  $2.81 \pm 0.21 \text{ mm}^2$ , was much higher than that in other groups. Group 1 with wound contraction rate of 2.5 times in the day 7 and 3 times in the day 14 more than group 2, had the best wound contraction ( $p < 0.01$ ). histopathologic assessment revealed that, overall healing rate in the group 1 was highest ( $p < 0.01$ ).

**Conclusion:** *Echinacea purpurea* dried herbal extract could be a new capable remedy to accelerate skin wound healing because of its potential anti-phlogosis and wound healing stimulatory properties.

**Keywords:** *Echinacea purpurea*, herbal extract, rat, skin wound, healing.

\* Corresponding author: No.190, Shahidi  
St., Azadi Ave., Tabriz, IRAN  
Tel: +98-914-1187279  
email: vetmasoud@gmail.com