

# مقایسه اندازه گیری گرادیان در ریچه دیوبی به طریقه داپلر و کاتتریزاسیون در مبتلایان به تنگی دریچه شریان ریوبی

دکتر حسن ریغیریزاد استخوانی - استادیار گروه داخلی قلب بخش قلب مجتمع بیمارستان امام خمینی

## A Comparison of Pulmonary Valve Gradient Measurement by Doppler and Catheterization ABSTRACT

In this study, trans-pulmonic valvular gradient of 51 patients with congenital pulmonary stenosis measured by CW-Doppler and cardiac catheterization were compared to find whether they are comparable and if Doppler method is accurate enough for interventional decision-making. Results showed that findings in both methods were comparable and Doppler method is accurate and enough for clinical decision.

### خلاصه

در این مطالعه گرادیان در تنگی دریچه ریوبی توسط داپلر با امواج پیوسته و کاتتریزاسیون اندازه گیری شده و مورد مقایسه قرار گرفته است. در این بررسی به این نتیجه رسیدیم که اندازه گیری با روش داپلر کافی و دقیق و گرادیان بدست آمده با یافته های کاتتریزاسیون مطابقت داشته است.

همخوانی بین اندازه گیری توسط این دو روش در گروه سنی کمتر از ۵ سال بیش از گروه سنی ۱۶-۶ سال بوده است. متوسط گرادیانهای بدست آمده در ستین پائین بیشتر بوده است.

### واژه های کلیدی

pulmonary stenosis: تنگی دریچه ریوبی  
CW Doppler: داپلر با امواج پیوسته  
Cardiac catheterization: کاتتریزاسیون قلبی

### مقدمه

تنگی دریچه ریوبی حدود ۷٪ کل بیماریهای مادرزادی قلب را تشکیل می دهد و شایعترین فرم انسداد در مقابل بطن راست می باشد. انواع شدید آن می تواند سبب نارسایی بطن راست شده در نتیجه اقدام درمانی بطریقه والورپلاستی یا جراحی را ایجاد می کند. بنابراین اندازه گیری شدت تنگی دریچه ریوبی در اوائل زندگی از اهمیت خاصی برخوردار است و بهتر است از وسیله ای

استفاده شود که نیاز به مکان و شرایط مخصوص نداشته باشد و عوارض جانبی برای بیمار پدید نیآورد. به طور کلی برای اندازه گیری میزان تنگی دریچه از دو روش استفاده می شود:

۱- داپلر با امواج پیوسته، ۲- کاتتریزاسیون. روش داپلر ساده و غیرتهاجمی است و تاکنون عوارض جانبی برای آن گزارش نشده است و در هر سن، زمان و مکان، حتی در دوران جنینی قابل استفاده است. کاتتریزاسیون یک روش تهاجمی است و احتیاج به وسایل و زمان و مکان و شرایط مخصوص دارد و گاهی اوقات ممکن است منجر به عوارض خونریزی، عفونت، سوراخ شدن بطن راست و آریتمی های خطرناک شود. هدف از این مطالعه معرفی انتخابی بودن روش داپلر می باشد.

### نمونه ها و روش کار

تعداد بیماران مورد مطالعه ۵۱ نفر بوده است که در مدت ۳۳ ماه به بیمارستان امام خمینی و بیمارستان خاتم الانبیاء مراجعه نموده اند و به هر دو طریقه مورد مطالعه قرار گرفته اند. در بیماران ابتدا با روش داپلر در وضعیت های پاراسترنال، آپیکال و زیر دنده ای با استفاده از پروب با امواج پیوسته (Probe CW pencil) با قدرت ۲/۵ مگاهرتز، ماکزیم سرعت عبور خون از دریچه ریوبی مورد بررسی قرار گرفته و با استفاده از فرمول ساده شده برنولی، اختلاف فشار در طرف دریچه پروب مورد محاسبه شده است.

۳ مورد تنگی دریچه ریوی همراه با نقص دیواره بین دهلیزی (PS+ASD)، ۲ مورد همراه با جابجائی تصحیح شده عروق بزرگ و نقص دیواره بین دهلیزی (CTGA+ASD)، یک مورد همراه تترالوژی فالوت و یک مورد PS+CTGA و یک مورد PFO همراه با PS بوده است.

بیماران به ۳ گروه سنی تقسیم می‌شوند که شامل "گروه یک" ۵ ساله یا کمتر، ۸ مورد (۱۵/۷ درصد) "گروه دو" ۶-۱۶ ساله، ۲۳ مورد (۴۵/۱ درصد)؛ و "گروه سه" بیش از ۱۶ سال، شامل ۲۰ مورد (۳۹/۲ درصد) می‌باشند.

این بیماران ابتدا مورد اکوکاردیوگرافی با داپلر با امواج پیوسته قرار گرفته و حداکثر گرادیان به دست آمده در وضعیت‌های مختلف ثبت شده است، سپس این بیماران مورد کاتتریزاسیون قرار گرفته‌اند. گرادیانهای به دست آمده در داپلر بین ۴۰ تا ۲۰۰ میلی‌متر جیوه و در روش کاتتریزاسیون بین ۳۰ تا ۳۲۵ میلی‌متر جیوه، متوسط گرادیان در داپلر ۹۴ و در کاتتریزاسیون ۹۸/۸ میلی‌متر جیوه و ضریب همبستگی  $r=0/93$  بوده است (نمودار ۱).

لازم به ذکر است آن وضعیتی بیشتر مورد محاسبه قرار گرفته است که حداکثر سرعت عبور خون از دریچه را به دست داده است.

$$P=4v^2$$

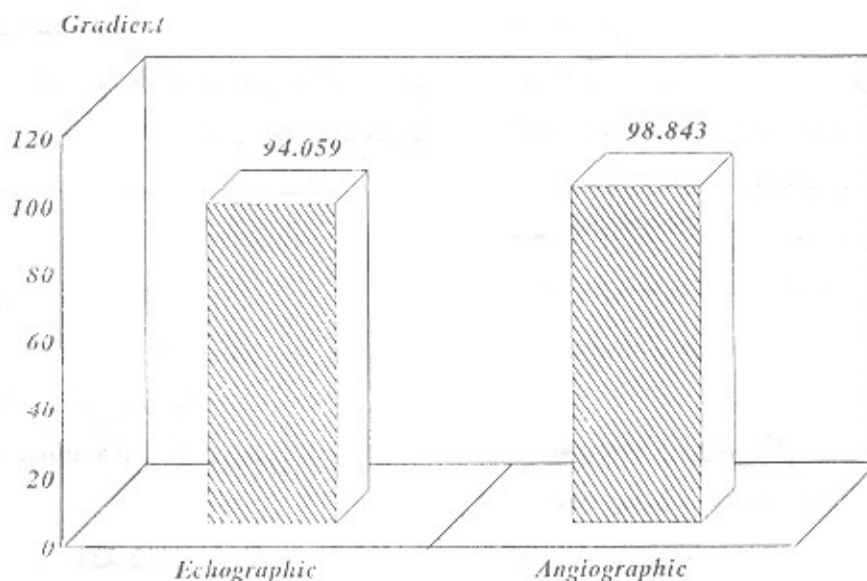
p: گرادیان فشار دریچه ریوی

v: ماکزیمم سرعت عبور خون از شریان ریوی

در روش داپلر در واقع، اختلاف گرادیان فشار لحظه‌ای (Peak instantaneous) به دست می‌آید. کلیه بیماران پس از مطالعه به روش داپلر مورد کاتتریزاسیون قرار گرفته‌اند و با عبور کاتتر از شریان پولمونر به طرف بطن راست (PA to RV pullback) اختلاف فشار دو طرف دریچه پولمونر اندازه‌گیری شده است و در این روش از کاتتر end-hole استفاده شده است.

به روش کاتتریزاسیون، فشار peak to peak به دست می‌آید که قاعدتاً بایستی کمتر از فشار peak instantaneous باشد و ممکن است سبب اختلاف نتایج روش داپلر با روش کاتتریزاسیون شود. از تعداد ۵۱ نفر بیمار مورد مطالعه ۲۱ نفر مؤنث و ۳۰ نفر مذکر بوده‌اند. چهل و سه نفر از بیماران دچار تنگی خالص دریچه ریوی،

نمودار ۱- مقایسه گرادیان در روش داپلر و کاتتریزاسیون.

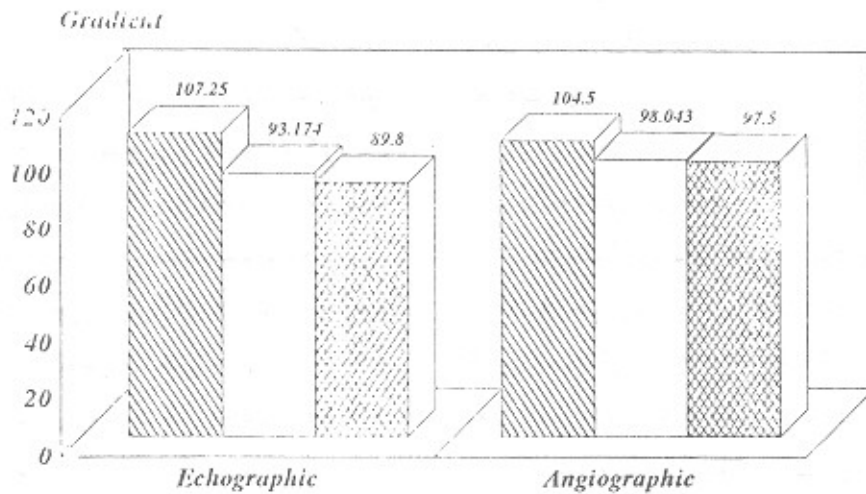


یافته‌های هردو روش در گروه‌های سنی سه‌گانه که قبلاً ذکر شده است در نمودار (۲) مورد مقایسه قرار گرفته است و نشان می‌دهد که ارتباط نزدیکی بین یافته‌های داپلر و کاتتریزاسیون وجود دارد.

### Echographic & Angiographic Gradient Comparison In Patients by Age

(P=0.024)

نمودار ۲- مقایسه گرادبانهای داپلر و کاتتریزاسیون در گروه‌های سه‌گانه سنی



### بحث

تنگی دریچه ریوی تقریباً همیشه مادرزادی است. دریچه‌های تنگ ممکن است دولتی، سه لتی یا یک لتی و گاهی آترتیک باشد. شایعترین فرم ایزوله تنگی دریچه ریوی، یک لتی بدون کمی‌سور می‌باشد (۱ و ۲). دریچه‌های تنگ به صورت مخروطی شکل همراه با یک سوراخ در وسط می‌باشند (۳). در تمام انواع مادرزادی ضخیم شدگی دریچه دیده می‌شود ولی معمولاً قابل انعطاف و حرکت‌دار می‌باشند (۲).

در تنگی دریچه ریوی معمولاً کلسیفیکاسیون دیده نمی‌شود. تنگی اکتسابی دریچه ریوی بعلت بیماری کار سینوئید، گاهی در تب روماتیسمی و اندوکاردیت فعال دیده می‌شود (۳). با وجودی که آماس حاد دریچه پولمونر در بیمار مبتلا به روماتیسم قلبی شایع است ولی تنگی آن نادر می‌باشد (۴).

تنگی دریچه ریوی همچنین همراه سایر بیماری‌های مادرزادی قلب مانند تترالوژی فالو، بطن راست با دو مجرای خروجی، قلب یک بطنی یا نقص کانال دهلیزی بطنی کامل دیده می‌شود.

در اکوکاردیوگرافی از دریچه ریوی این خصوصیات دیده می‌شود. (۱) برجسته شدن (مخروطی شدن) دریچه به طرف شریان ریوی (۵ و ۲)؛ حرکت غیرطبیعی دریچه در زمان سیستول (۵ و ۳)؛ باز شدن دریچه به دنبال انقباض دهلیزی ولی قبل از سیستول بطنی در موارد شدید (۵ و ۶). اکوکاردیوگرافی دو بعدی برای تشخیص تنگی دریچه ریوی ۹۷٪ اختصاصی است.

توسط روش اکوکاردیوگرافی دوبعدی، تشخیص تنگی دریچه ریوی داده می‌شود (۸ و ۹)، ولی استفاده از داپلر همیشه لازم است، یکی برای تشخیص قطعی در مواردی که با اکو دوبعدی مشکوک هستیم و دیگر برای تعیین شدت تنگی می‌باشد (۱۱ و ۱۰). بنابراین استفاده از داپلر جزء لاینفک مطالعه دریچه می‌باشد. برای جریان خون دریچه و شریان ریوی بهتر است پس از بررسی با داپلر رنگی و مشاهده جریان تریلانت از داپلر با امواج پیوسته (CW Doppler) استفاده نمود (۱۲). بطور کلی، جریان خون قبل از دریچه لامینرو سرعت آن نرمال است ولی در حدود یک سانتیمتری دریچه جریان

بیمار جهت والولوپلاستی و همچنین بررسی میزان موفقیت والولوپلاستی و همچنین پی‌گیری این دسته از بیماران استفاده نمود. بلافاصله بعد از والولوپلاستی، گرادیان باقی مانده ممکن است بیش از گرادیان باشد که چند روز بعد ثبت می‌شود (۲۰).

### نتیجه

مقایسه یافته‌های داپلر و کاتتریزاسیون در بیماران مورد مطالعه نتایج زیر را به دست می‌دهد:

- ۱- گرادیانهای به دست آمده در بیماران مبتلا به تنگی دریچه ریوی از دقت زیادی برخوردار است و با یافته‌های کاتتریزاسیون مطابقت دارد.
- ۲- همبستگی بین این یافته‌ها در گروه سنی کمتر از ۵ سال بیشتر از سایر گروه‌های سنی است.
- ۳- متوسط گرادیانهای بدست آمده در سنین پائین بیشتر است.
- ۴- با وجود اینکه در داپلر گرادیان Peak instantaneous و در کاتتریزاسیون گرادیان Peak-to-peak اندازه‌گیری می‌شود این دو روش نتایج مشابهی را به دست می‌دهند.

در پایان به نظر می‌رسد که اکوکاردیوگرافی با داپلر امواج پیوسته، روشی قابل اعتماد و دقیق برای تعیین گرادیان دریچه ریوی می‌باشد و با روش کاتتریزاسیون قابل مقایسه و مطابق بوده و می‌تواند جهت تصمیم‌گیری برای اقدام درمانی مناسب جهت اینگونه بیماران مفید واقع شود و همچنین می‌توان از روش داپلر در پیگیری بیمارانی که مورد والولوپلاستی قرار گرفته‌اند استفاده نمود و نیازی به کاتتریزاسیون مجدد نمی‌باشد.

خون شتاب می‌گیرد و سرعت آن رو به افزایش می‌گذارد. جریان خون در منفذ دریچه باریک می‌شود و سرعت آن در مرکز جریان خون به حداکثر می‌رسد (۱۳).

البته باید به این نکته توجه داشت که در اطفال سرعت عبور خون از دریچه ریوی بیشتر از افراد بزرگسال است و ممکن است به اشتباه تشخیص تنگی دریچه داده شود. جریان خون بعد از عبور از دریچه ریوی تریلانت می‌شود. اندازه، شکل، عمل و جهت عبور خون بستگی به شدت تنگی دریچه و ژئومتری شریان ریوی دارد (۱۴).

برای محاسبه شدت تنگی از میزان اختلاف فشار (گرادیان) دریچه ریوی استفاده می‌شود. با اندازه‌گیری حداکثر سرعت عبور خون از دریچه ریوی طبق فرمول برنولی ( $\Delta p = 4v^2$ ) گرادیان دریچه ریوی را محاسبه می‌کنیم (۱۵ و ۴). از آن جایی که دریچه ریوی به جدار قدامی قفسه سینه نزدیک است، بنابراین حساسیت داپلر برای اینکه آن را در امتداد جریان خون شریان ریوی قرار دهیم خیلی زیاد است (۱۶). در اطفال، سرعت خون را می‌توان از ناحیه زیرنده‌ای نیز ثبت نمود. حتی در نزد بزرگسالان مخصوصاً اگر چاق نباشند نیز می‌توان از این ناحیه زیرنده‌ای استفاده نمود (۶).

در مطالعاتی که قبلاً انجام شده است، رابطه بین یافته‌های داپلر و کاتتریزاسیون خیلی نزدیک و ضریب همبستگی ۰/۹۵ بوده است (۱۸ و ۱۹).

در بررسی انجام شده ما هم، ارتباط بین یافته‌های روش داپلر و روش کاتتریزاسیون خیلی نزدیک و با ضریب ۰/۹۳ بوده است. از آن جایی که درمان تنگی دریچه ریوی، و والولوپلاستی با بالون می‌باشد و در هر سنی قابل انجام دادن است و کاملاً جایگزین عمل جراحی شده است، بنابراین می‌توان از داپلر برای کاندید کردن

### منابع

- 1- Swan JW, Chambers JB., Monaghan MJ. Jackson G: Echocardiographic appearance of pulmonary artery stenosis. Br Heart J 63:175, 1990
- 2- Silore et al: Diagnosis of right ventricular outflow obstruction in infants by cross-sectional echocardiography. Br. Heart J. 50:416, 1986.
- 3- Weyman. A.E. et. al: Cross-sectional echocardiographic visualization of the stenotic pulmonary valve circulation 56:796, 1977.
- 4- Weyman E.A., Principles and practice of echocardiography: 2nd edition. Lea & Febiger 1994
- 5- Smallhorn JF, Izukawa I, Benson L, Freedom RM: Non-invasive recognition of functional pulmonary atresia by echocardiography. AM. J. Cardiol 54: 925, 1984.
- 6- Frantz E.C., and Silverman. N.H.: Doppler Ultrasound evaluation of valvular pulmonary valvuloplasty, Am. J. Cardiol, 61: 844, 1988.
- 7- Marantaz, P.M. et al: Results of balloon valvuloplasty in typical and dysplastic pulmonary valve stenosis: Doppler echocardiographic follow-up. J.A.M. Coll. Cardiology: 12: 476, 1988.

- 8- Lima CO. et al: Non-invasive prediction of trans-valvular gradient in patients with pulmonary stenosis by quantitative two-dimensional echocardiographic Doppler studies, *Circulation* 67: 866, 1993.
- 9- Johnson GL, et. al.: Accuracy of combined two-dimensional echocardiography and continuous wave Doppler recordings in the estimation of pressure gradient in right ventricular outlet obstruction. *J. Am Coll Cardiol* 3:1013, 1984.
- 10- Murphy DJ, Ludomirsky A, Danfoud DA, Huhta JC: Doppler echocardiography in pulmonary stenosis: *Echocardiography* 4:187, 1987.
- 11- Aldousany AW, et al: Doppler estimation of pressure gradient in pulmonary stenosis: Maximal instantaneous VS peak-to-peak Catheter gradient. *Pediat, Cardiol* 10:145, 1989.
- 12- Kasturakis D. et al: Non-invasive quantification of stentic semilunar valve by Doppler echocardiography. *J. AM. Coll. Cardiol* 30:1256, 1984
- 13- Swan J.W. et al: Echocardiographic appearance of pulmonary artery stenosis *Br.HeartJ*,63:175 1990
- 14- Houston A.B et. al.: Doppler Ultrasound in the estimation of the severity of pulmonary infundibular stenosis in infants and children *Br. H. J.* 55:381, 1986.
- 15- Hatle L, Angelson B.: *Doppler Ultrasound in Cardiology, Physical Principles and clinical applications: Philadelphia, Lea & Febiger* 1985.
- 16- Feigenbaum Harvey; *Echocardiography: 5th. ed Lea & Febiger* 1994.
- 17- Martin-Duran R, et. al: Comparison of Doppler-determined of cardiac catheterization *Am. of Cardiol* 57: 859, 1986.
- 18- Fyfe DA, et al: Continuous-wave Doppler determination of the pressure gradient across pulmonary artery bands; hemodynamic correlation in 20 patients. *Mayo Clinic Proc.* 59: 744, 1984.
- 19- Currie PJ et al: Instantaneous pressure gradient: a simultaneous Doppler and dual catheter correlative study, *J Am Coll Cardiol* 7: 800, 1986.
- 20- Lim, M.D. et al.: Variability of the Doppler gradient in pulmonary valve stenosis before and after balloon dilatation, *Br. H. J.* 62: 212, 1989.