

مدیاستینیت حاد نکروزان: گزارش سری چهارتایی بیماران

تاریخ دریافت مقاله: ۱۳۸۹/۰۶/۲۴ تاریخ پذیرش: ۱۳۸۹/۰۷/۱۴

چکیده

محمد بنزاده^۱

محسن اشراقی^{*۱}

محمدعلی نویان اشرف^۲

۱- گروه جراحی توراکس

۲- گروه بهوشی

بیمارستان امام خمینی (ره)، دانشگاه علوم پزشکی تهران، تهران، ایران.

* نویسنده مسئول: تهران، بلوار کشاورز بیمارستان

امام خمینی، بیمارستان ولی عصر، بخش جراحی توراکس

تلفن: ۶۱۱۹۲۳۶۸

email:

mohsen_eshraghi_188@yahoo.com

زمینه و هدف: مدیاستینیت حاد نکروزان یک بیماری کشنده است که علی‌رغم درمان‌های معمولی آنتی‌بیوتیک و روش‌های جراحی هنوز هم در بهترین مراکز درمانی با حدود ۴۰٪ مرگ و میر همراه می‌باشد. با پیشرفت روش‌های تصویربرداری سی‌تی‌اسکن و تسریع در تشخیص و درمان جراحی زود هنگام می‌توان انتظار بهبودی قابل توجهی را در بیماران داشت. **معرفی بیماران:** این مطالعه به‌روش گزارش سری بیماران که در مرکز جراحی توراکس در بیمارستان ولی عصر دانشگاه علوم پزشکی تهران در سال ۸۸-۸۹ انجام شده، به بررسی چهار بیمار با مدیاستینیت حاد نکروزان می‌پردازد. یک بیمار خانم ۳۱ ساله و سه بیمار دیگر مرد و ۲۱، ۲۵ و ۶۳ ساله بودند. عفونت شدید ادونتوژنیک در دو مورد و پرفوراسیون فارنکس و پرفوراسیون مری گردنی هر کدام یک مورد عامل بیماری بودند. **یافته‌ها:** زمان بستری بیماران 24 ± 5 روز بود. عفونت فضای گردنی و مدیاستن فوقانی در همه بیماران و مدیاستن میانی در زیر حد کارینا در دو بیمار مشهود بود. همه بیماران با روش ترانس سرویکال درناژ شدند و تحت شستشوی مکرر با سرم نرمال سالین و درمان آنتی‌بیوتیکی مناسب قرار گرفتند فقط یک مورد نیاز به روش ترانس توراسیک داشت. تمام بیماران با حال عمومی مناسب از بخش مرخص شدند. **نتیجه‌گیری:** استفاده زود هنگام از CT اسکن و درناژ گردنی هر چه سریع‌تر می‌تواند با بهبودی قابل توجهی در موارد مدیاستینیت نکروزان همراه شود.

کلمات کلیدی: مدیاستینیت، درناژ گردن، عفونت ادونتوژنیک.

مقدمه

جهت تشخیص هر گونه تجمع احتمالی مدیاستن نموده‌اند.^۴ عامل اصلی در مداخله به روش ترانس توراسیک محل عفونت که بر اساس یافته‌های CT اسکن از پایین‌تر از مهره T4 یا پایین کارینا بوده است.^۵

معرفی بیماران

در این گزارش چهار بیمار (Case series) مبتلا به مدیاستینیت حاد نکروزان که در سال ۸۹-۱۳۸۸ در بیمارستان ولیعصر مجتمع بیمارستانی امام خمینی تهران و در بخش جراحی توراکس بستری شدند، آمده است. بیماران تحت جراحی همراه با آنتی‌بیوتیک مناسب با مشاوره عفونی و شستشوی مکرر با سرم نرمال سالین قرار گرفتند. مورد اول: بیمار خانم ۳۱ ساله که پس از ۱۰ روز از یکی از شهرستان‌ها با تشخیص آبسه لوزه اعزام شده بود. بیمار در بدو مراجعه در حالت شوک بود و با وضعیت عمومی توکسیک به

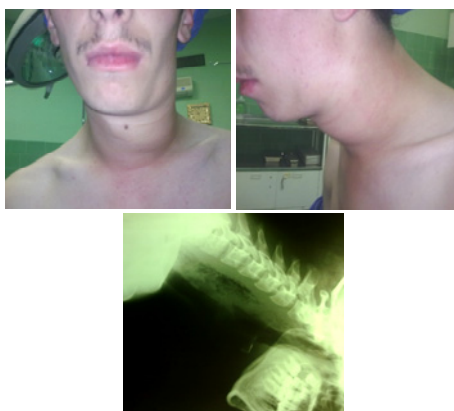
مدیاستینیت حاد نکروزان (Acute necrotizing mediastinitis) یکی از بیماری‌های کشنده است که علی‌رغم درمان‌های معمول ۴۰٪ مرگ و میر دارد. از علل شایع این بیماری کشنده می‌توان از پرفوراسیون اوروفارنژیال، ترومای گردنی، سینوزیت و پارگی مری گردنی نام برد. بهترین روش تصویربرداری سی‌تی‌اسکن گردن و قفسه سینه با کنتراست تزریقی است^۱ که پیشرفت قابل توجهی در تشخیص ایجاد کرده است. روش‌های درمانی متفاوت شامل روش درناژ گردنی، درناژ ترانس توراسیک و اخیراً درناژ ترانس پریکاردیال مطرح شده است.^۲ در تمام بیماران بدون توجه به روش‌های درمانی تاخیر در تشخیص و درمان جراحی عامل اصلی مرگ و میر بوده است.^۳ همچنین چون عفونت مدیاستن با تاخیر در تشخیص همراه است. اکثر مقالات توصیه به بررسی زود هنگام پس از درناژ اولیه

مورد سوم: آقای ۲۵ ساله که به دنبال ترومای گردن و جابه‌جایی مهره‌های گردنی دچار کوادری پلژی بود و در حین عمل فیکساسیون با پلاک دچار آسیب ایاتروژنیک مری گردنی شده بود و چهار روز بعد با تورم شدید گردن و دیسترس تنفسی به دلیل فشار در راه هوایی و نیز درگیری مדיاستن فوقانی در حد T3 پس از اقدامات احیا تحت جراحی درناژ از راه گردن همراه اکسپلور رتروویسرال مדיاستن قرار گرفت. ترشحات تخلیه گردید و همزمان ژوژنوستومی تغذیه‌ای و درناژ مדיاستن با لوله توراکوستومی شد. در CT اسکن یک هفته بعد (پس از شستشوی روزانه در ICU)، فاقد تجمع مדיاستینال یا گردنی بود. بیمار به بخش منتقل و پس از ۲۷ روز مرخص گردید و در بررسی دو ماهه با CT اسکن تجمع مדיاستینال نداشت (شکل ۳).

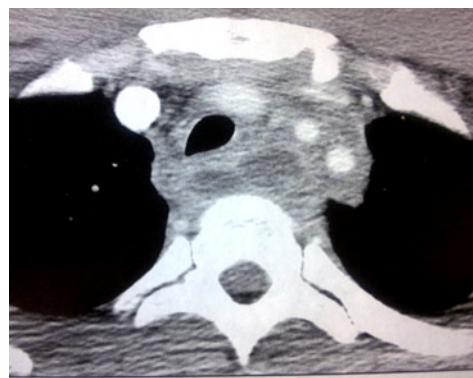
مورد چهارم: آقای ۶۳ ساله دیابتیک که با عفونت شدید اودنوتوزنیک و تورم وسیع گردن و کاهش هوشیاری و دیسترس تنفسی مراجعه کرده بود. مشکل بیمار از پنج روز قبل از مراجعه به صورت تورم و درد ناحیه زیرفک و تورم پیشرونده گردن شروع و به مرور تشدید شده بود. در هنگام ویزیت استریدور شدید داشت که بلافاصله تحت اقدامات احیا و سپس CT اسکن گردن و قفسه سینه قرار گرفت. تجمع مایع و هوا در قسمت مדיاستن فوقانی و میانی تا کارینا مشهود بود. پس از انتقال به اتاق عمل گردن با انسزیون کلاسیک باز و مדיاستن فوقانی اکسپلور شد. ترشحات تخلیه و با مایع فراوان شستشو انجام شد. (بیمار در ابتدا تراکوستومی گردید) و به ICU منتقل شد. در مدت یک هفته شستشوی مکرر روزانه انجام گردید و در روز چهارم مجدداً CT اسکن انجام شد که فاقد تجمع یا پاتولوژی خاصی بود. در نهایت بیمار پس از ۳۴ روز با حال عمومی

اورژانس بیمارستان امام‌خیمینی تهران مراجعه کرده بود. پس از اقدامات اولیه احیا و اصلاح آب و الکترولیت و پس از انجام CT اسکن اسپیرال اورژانس گردن و قفسه سینه، عفونت و هوای نسجی در ناحیه گردن تا زیر کارینا (T5) تشخیص داده شد. بیمار به اتاق عمل منتقل و درناژ گردنی همراه با اکسپلور رتروویسرال و رترو-تراکتال قرار گرفت. ترشحات چرکی خارج و شستشوی وسیع انجام گرفت و به ICU منتقل گردید. بیمار تحت شستشوی روزانه و دبریدمان گردنی همراه با آنتی‌بیوتیک مناسب قرار گرفت. در روز چهارم با توجه به دیسترس تنفسی و مشاهده مایع اطراف قلب در اکوکاردیوگرافی منفذ پریکارد (Pericardial window) تعبیه شد. پس از ۱۰ روز با توجه به عدم برطرف شدن تب مجدداً CT اسکن انجام و تجمع مایع در مדיاستن میانی مشاهده شد. بیمار کاندید توراکوتومی شد. در توراکوتومی تجمع مایع غیرچرکی در مדיاستن خلفی مشاهده گردید که درناژ گردید. بیمار پس از ۳۱ روز مرخص شد و در بررسی دو و شش ماهه مشکل خاصی مشاهده نشد (شکل ۱).

مورد دوم: آقای ۲۱ ساله که به دنبال بلع جسم برنده با شکایت تورم گردن و دیسترس تنفسی از هفت روز قبل به اورژانس مراجعه و در بررسی و CT اسکن، عفونت و هوای زیر جلدی در گردن و مדיاستن فوقانی (در حد مهره T2) مشخص بود. پس از احیا به اتاق عمل منتقل و درناژ از گردن انجام گرفت. مדיاستن فوقانی از گردن اکسپلور و ترشحات چرکی خارج و شستشوی وسیع انجام گرفت. بیمار به ICU منتقل و شستشو و دبریدمان روزانه با آنتی‌بیوتیک مناسب با مشاوره عفونی انجام شد. CT اسکن در روز هفتم فاقد تجمع در مדיاستن بود و بیمار در روز ۱۴ مرخص شد (شکل ۲).

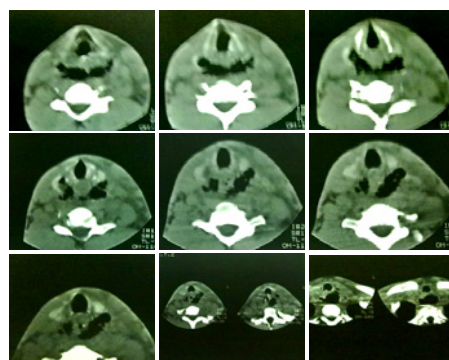


شکل - ۲: آبسه و تورم نسج گردن در بیمار دوم



شکل - ۱: تجمع مایع در مדיاستن میانی در بیمار اول

CT در طول درمان به عنوان اساس تشخیص مشکلات طول درمان مطرح کرد.^{۳-۷} در بزرگ‌ترین مطالعه توسط Makeieff، ۱۷ بیمار از سال ۱۹۸۴ تا ۱۹۹۸ بررسی شدند. سه بیمار در طول مطالعه فوت کردند. این مطالعه استفاده از روش جراحی توراکتومی را فقط زمانی که عفونت در CT در پایین محل دو شاخه شدن کارینا باشد، پیشنهاد کرده بود.^۴ این محقق میزان پایین مرگ و میر خود را به علت استفاده زود هنگام از CT و در نتیجه توراکتومی به موقع دانسته است. در هفت بیمار فقط روش ترانس سرویکال استفاده شده بود که به دلیل وجود عفونت در مדיاستن قدامی و دسترسی آسان از راه گردن بود. در این بیماران نیازی به استفاده از تراکتوستومی در هیچ مورد دیده نشد. آخرین روش جراحی پیشنهاد شده استفاده از استونوتومی میانی و استفاده از روش ترانس پریکاردیال با آزادسازی آنورت و ورید اجوف فوقانی (SVC) و دبریدمان و پاکسازی مדיاستن میانی و خلفی گزارش شده است که نیاز به بررسی بیشتر دارد.^{۵-۸} در این مطالعه تمام بیماران به روش ترانس سرویکال جراحی شدند و یک بیمار نیاز به توراکتومی به دلیل عدم برطرف شدن تب و وجود تجمع در CT کنترل پیدا کرد. تمام بیماران با حال عمومی مناسب بیمارستان را ترک کردند و در پی‌گیری شش ماهه تجمع مדיاستن یا شکایت کلینیکی خاصی را گزارش نکردند. با این وجود نویسندگان بررسی توصیه می‌کنند که مطالعه‌ای با حجم نمونه بالاتر و با استفاده از گروه شاهد انجام شود تا نتایج آن قابل تعمیم به این گروه از بیماران باشد. این بررسی استفاده به موقع از CT در تشخیص و پی‌گیری بیماران با استفاده از آنتی‌بیوتیک مناسب و درناژ به موقع و هرچه سریع‌تر را باعث نتایج خوب در درمان این بیماری می‌داند. همچنین جراحی به موقع با روش ترانس سرویکال نتایج قابل قبولی را در برداشته است.



شکل - ۳: درگیری مדיاستن فوقانی در بیمار سوم

خوب مرخص شد در CT به عمل آمده در ماه دوم تجمع خاص در مדיاستن مشهود نبود.

بحث

عفونت نکروزان مدياستن يك بیمار بالقوه کشنده است و علی‌رغم درمان‌های معمول هنوز در حدود ۴۰٪ مرگ و میر دارد. از علل شایع می‌توان از عفونت‌های شدید ادونتوزنیک پارگی مری گردنی و پروفوراسیون اروفانریال نام برد.^۱ Freeman متوسط زمان بستری ۱۷ بیمار را در بیمارستان ۱۰±۴۶ روز گزارش کرد و استفاده از CT اسکن را در ارزیابی قبل و حین عمل و بررسی علل وخامت حال بیماران پر ارزش می‌داند. میزان بقای در جراحی ترانس توراسیک و ترانس سرویکال را به ترتیب ۸۱٪ و ۵۳٪ گزارش نمود.^۲ Mihos شش بیمار را به مدت ۱۰/۵ سال پی‌گیری کرد که شامل سه بیمار ادونتوزنیک و سه بیمار آبه پری‌تونسیلار بود. در نهایت یک بیمار به دلیل عفونت مولتی ارگان فوت نمود. محقق استفاده از روش ترانس توراسیک را به عنوان روش استاندارد پیشنهاد داده و استفاده از

References

- van Natta TL, Iannettoni MD. Acute necrotizing mediastinitis. In: Patterson GA, Cooper JD, Deslauriers J, Lerut AEMR, Luke-tich JD, Rice TW, editors. Pearson's thoracic and esophageal surgery. 3rd ed. Philadelphia: Churchill Livingstone; 2008. p. 1521-8.
- Freeman RK, Vallières E, Verrier ED, Karmy-Jones R, Wood DE. Descending necrotizing mediastinitis: An analysis of the effects of serial surgical debridement on patient mortality. *J Thorac Cardiovasc Surg* 2000;119(2):260-7.
- Mihos P, Potaris K, Gakidis I, Papadakis D, Rallis G. Management of descending necrotizing mediastinitis. *J Oral Maxillofac Surg* 2004;62(8):966-72.
- Makeieff M, Gresillon N, Berthet JP, Garrel R, Crampette L, Marty-Ane C, et al. Management of descending necrotizing mediastinitis. *Laryngoscope* 2004;114(4):772-5.
- Ris HB, Banic A, Furrer M, Caversaccio M, Cerny A, Zbären P. Descending necrotizing mediastinitis: surgical treatment via clamshell approach. *Ann Thorac Surg* 1996;62(6):1650-4.
- Athanassiadi KA. Infections of the mediastinum. *Thorac Surg Clin* 2009;19(1):37-45, vi.
- Stella F, Petrella F. Transsternal transpericardial approach for acute descending necrotizing mediastinitis. *J Thorac Cardiovasc Surg* 2005;129(1):212-4.
- Klecka J, Simánek V, Vodicka J, Spidlen V, Prادل R, Ferda JP. Acute mediastinitis: optimum diagnostic and therapeutic measures. *Rozhl Chir* 2009;88(5):253-8.

Acute necrotizing mediastinitis: a series of four patients

Received: September 15, 2010 Accepted: October 06, 2010

Abstract

Mohammad Banazadeh MD.¹
Mohsen Eshraghi MD.^{1*}
Mohammad Ali Noyan Ashraf MD.²

1- Department of Thoracic Surgery,
Imam Khomeini Hospital, Tehran
University of Medical Sciences,
Tehran, Iran.

2- Department of Anesthesia, Imam
Khomeini Hospital, Tehran
University of Medical Sciences,
Tehran, Iran.

Background: Acute Necrotizing Mediastinitis (ANM) is a lethal disease that without antibiotic therapy and surgical intervention has a mortality rate about 40% in best medical centers. With development of imaging technology (spiral CT- Scan) and shortening in time of diagnosis and surgery, the outcome and prognosis of the patients are improved. The surgical modalities are trans- cervical and trans- thoracic approaches.

Case series: We present a series of four patients with acute necrotizing mediastinitis that admitted to thoracic surgery ward in vali-e-asr Hospital in Tehran, Iran, during years 2009 and 2010. A 31 years old woman and three male patients with ages 21, 25 and 63 years. Odontogenic infection was the cause in two cases while pharyngeal perforation and cervical esophageal perforation were the causes of acute necrotizing mediastinitis the others.

Results: Mean±SD of hospitalization time was 24±6 days. Infection of cervical space (perivisceral spaces) and the superior mediastinum were found in all patients while extension of infection below the carina was found in two of them. All patients were operated by trans- cervical approach. One patient was operated by trans- thoracic approach. All patients were discharged with good general condition.

Conclusion: Early usage of spiral CT- scan for diagnosis of acute necrotizing mediastinitis and early drainage with trans- cervical approach could be life saving in acute necrotizing mediastinitis patients with good results.

Keywords: Mediastinitis, cervical drainage, odontogenic, infection.

*Corresponding author: Imam Khomeini
Hospital, Vali-e-asr Hospital, Keshavarz
Blvd., Tehran, Iran.
Tel: +98-21- 61192368
email:
mohsen_eshraghi_188@yahoo.com