

متاستاز کانسر کیسه صفرا به محل هر چهار پورت پس از انجام کوله سیستکتومی لاپاروسکوپیک: گزارش موردی

چکیده

علی غفوری*، شیرزاد نصیری

مازیار کرم‌نژاد، فرشاد فرشیدفر

گروه جراحی، مرکز آموزشی، پژوهشی و درمانی
دکتر شریعی

دانشگاه علوم پزشکی تهران

*نویسنده مسئول: تهران، خیابان کارگر شمالی،
بیمارستان دکتر شریعی، تلفن: ۷۰-۸۸۶۳۸۰۶۵
email: aghafouri@sina.tums.ac.ir

مقدمه

از زمان معرفی کوله سیستکتومی لاپاروسکوپیک Laparoscopic cholecystectomy توسط Philip Mure در ۱۹۸۷، این تکنیک موفقیت گسترده‌ای در سراسر جهان داشته و متاستاز به محل پورت‌های لاپاروسکوپی پس از انجام لاپاروسکوپی در موارد غیرمنتظره کانسر کیسه صفرا مشهودتر شده است.^۱ کارسینوم کیسه صفرا در ۱٪ از تمامی اعمال جراحی مجاری صفراوی گزارش شده^۲ که در اغلب آنها تنها پس از بررسی بافت‌شناسی کارسینوم کیسه صفرا تشخیص داده شده است.

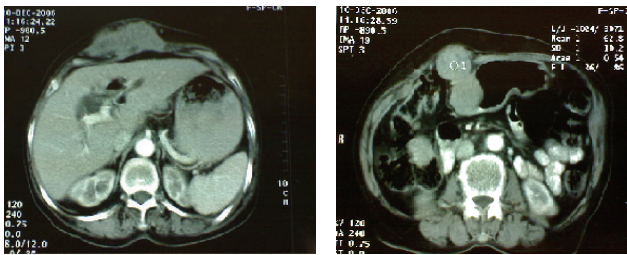
گزارش مورد

خانمی ۶۳ ساله، ۳۰ ماه پیش با شکایت درد شکمی در ربع فوقانی راست (RUQ) بدون تب و تاکی کاردی از ۷۲ ساعت قبل به درمانگاه اورژانس مراجعه نمود. بیمار هیچ‌گونه سابقه‌ای از مشکل داخلی یا جراحی در گذشته را ذکر نمی‌نمود. در معاینه بالینی، حساسیت

زمینه: متاستاز به محل پورت‌ها متعاقب کوله سیستکتومی لاپاروسکوپیک، در موارد غیر مشکوک به کانسر کیسه صفرا یک مشکل جدی است. کارسینوم کیسه صفرا در یک درصد از تمامی اعمال جراحی مجاری صفراوی گزارش شده است که در اغلب آنها تنها پس از بررسی بافت‌شناسی کیسه صفرا تشخیص داده شده است. گسترش بدخیمی متعاقب لاپاروسکوپی بر اساس آنچه که در جراحی رادیکال متعاقب جراحی لاپاروسکوپی اولیه به دست آمده است، مهاجم و وسیع به نظر می‌رسد. **معرفی بیمار:** در این مطالعه یک مورد غیر عادی از متاستاز آدنوکارسینومای کیسه صفرا به محل چهار پورت لاپاروسکوپی در یک خانم ۶۳ ساله که با تشخیص کوله سیستیت حاد تحت عمل کوله سیستکتومی لاپاروسکوپی قرار گرفت. در بررسی پاتولوژیک، کیسه صفرا حاوی بافت تومورال و نکروتیک، نمایانگر آدنوکارسینومای کاملاً تمایز یافته گزارش گردید. مخاط و زیر مخاط درگیر بوده ولی شواهدی از تهاجم به لایه عضلانی یا سروز کیسه صفرا به دست نیامد (T1). سی ماه بعد، با شکایت توده‌هایی در محل هر چهار پورت به بیمارستان مراجعه نمود معرفی می‌گردد. از محل پورت‌ها بیوپسی انجام گرفت و وجود آدنوکارسینوما که منجر به تشخیص متاستاز آدنوکارسینوما گردید محرز شد. تا آنجا که نویسندگان این مقاله اطلاع دارند تاکنون مورد مشابهی از آن در منابع علمی گزارش نشده است.

کلمات کلیدی: کله سیستکتومی، لاپاراسکوپی، کانسر کیسه صفرا.

موضعی و گاردینگ در ربع فوقانی راست شکم به همراه صداهای روده‌ای کاهش یافته به دست آمد. در بررسی‌های آزمایشگاهی ترانس آمینازهای کبدی بالاتر از محدوده طبیعی گزارش شد، تعداد گلبول‌های سفیدخون، الکترولیت‌های سرم و آزمون‌های فعالیت کبدی در محدوده نرمال قرار داشت. در اولتراسونوگرافی اورژانس، ضخامت جدار کیسه صفرا افزایش یافته و اکوژنیسیته بالاتر از حد به نفع سنگ کیسه صفرا و کوله سیستیت حاد بود. با این وجود مجاری داخل و خارج کبدی و مجرای مشترک صفراوی (CBD) از قطر طبیعی برخوردار بودند. با تشخیص اولیه کوله سیستیت حاد، بیمار تحت عمل جراحی کوله سیستکتومی لاپاروسکوپیک اورژانس قرار گرفت. چسبندگی جدار کیسه صفرا به امتوم و کیسه صفرا ملتهب، یافته‌های پاتولوژیک حین عمل را تشکیل می‌دادند. کیسه صفرا جدا و به‌طور سالم از حفره شکمی بدون اتفاق خاصی خارج گردید و بیمار به واحد بازبایی (ریکاوری) منتقل شد. در روز سوم پس از عمل،

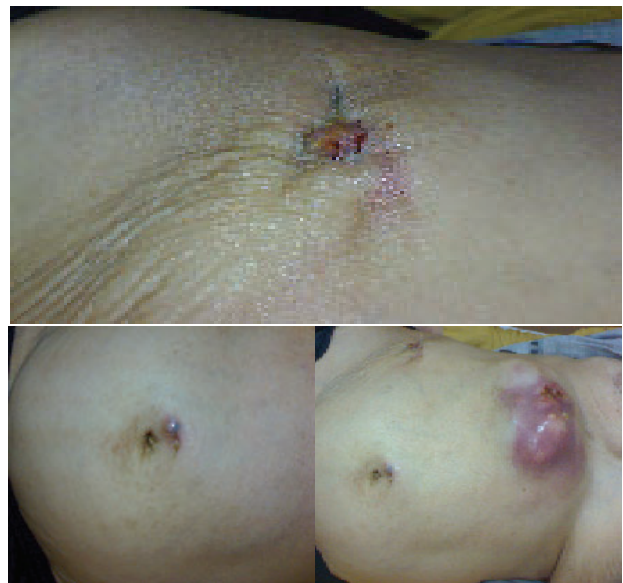

شکل-۲: سی تی اسکن شکم با کنتراست خوراکی و تزریقی از بیمار

بحث

اغلب گزارشات از متاستاز کانسر به محل پورت لاپاروسکوپی، به بدخیمی‌های سیستم گوارشی بر می‌گردد. در جدول ۱ تعدادی از موارد گزارش شده از متاستاز به محل پورت‌ها ارائه شده است. بیشتر از نیمی از عودها، محل خروج کیسه صفرا را شامل می‌شود.^۳ یافتن کانسر کیسه صفرا به صورت اتفاقی در ۲-۱٪ از تمامی اعمال جراحی سیستم صفراوی محتمل است.^۴ تشخیص قبل از جراحی تنها در ۱۰٪ موارد امکان‌پذیر است.^۵ در نتیجه به نظر می‌رسد متاستاز به محل پورت متعاقب کوله سیستکتومی لاپاروسکوپی در کارسینوماهای غیر منتظره، مشکلی جدی در سال‌های آینده خواهد بود. متاستاز به محل پورت در سریع‌ترین وضعیت در روز ۱۸ پس از عمل، در بررسی بافت‌شناسی محل‌های پورت تشخیص داده شده است.^۶ متاستاز به محل زخم در کوله سیستکتومی باز در کارسینوم‌های پیش‌بینی نشده کیسه صفرا بسیار نادر است ولی در جراحی لاپاروسکوپی مشاهده شده است. اضافه بر آن، گسترش بدخیمی متعاقب لاپاروسکوپی بر اساس آنچه‌که در جراحی رادیکال متعاقب جراحی لاپاروسکوپی اولیه به دست آمده است، مهاجم و وسیع به نظر می‌رسد.^۷ هنوز توجهی قابل قبولی جهت این عارضه وجود ندارد. عوامل متعددی که در این زمینه مقصر شناخته شده‌اند، شامل پنوموپریتونئوم با دی اکسید کربن، فشار بالای داخل شکمی، ابزارهای لاپاروسکوپی، زخم‌های جراحی در محل پورت‌ها، کاشته شدن سلول‌های تومورال در زمان خارج کردن کیسه صفرا و ایمنی کاهش یافته می‌باشند. همچنین ممکن است بر خلاف کوله سیستکتومی باز، عدم وجود احساس لمس مستقیم در حین لاپاروسکوپی موجب تشخیص نادرست تا زمان تشخیص بافت شناسی شود. در آغاز تصور می‌شد که متاستاز به محل پورت، ناشی از خارج کردن کیسه صفرا از طریق یکی از پورت‌ها باشد که منجر به کاشته شدن سلول‌ها در محل

بیمار دچار سلولیت در محل پورت اپی‌گاستر به همراه تب، تاکیکاردی، لوکوسیتوز و افزایش سرعت رسوب گلبول‌های قرمز خون (ESR) گردید که به‌طور کامل و تقریباً فوری به درمان با شستشو و آنتی‌بیوتیک ویریدی پاسخ داد. در بررسی پاتولوژیک، کیسه صفرا حاوی بافت تومورال و نکروتیک، نمایانگر آدنوکارسینوما کاملاً تمایز یافته گزارش گردید. مخاط و زیر مخاط درگیر بود ولی شواهدی از تهاجم به لایه عضلانی یا سرور کیسه صفرا به دست نیامد. با توجه به مرحله تومور، جراحی دیگری برنامه‌ریزی نشد و بیمار جهت کموتراپی به سرویس انکولوژی معرفی گردید. پانزده روز پس از آخرین جلسه کموتراپی، و بیست ماه پس از مراجعه اولیه، بیمار با شکایت از توده‌های بدون درد در محل هر چهار پورت لاپاروسکوپی به درمانگاه مراجعه نمود و نمونه برداری از توده‌های مذکور، درگیری پوست با سلول‌های تومورال از منشاء آدنوکارسینوما را نشان داد. به جهت بررسی درگیری آناتومیک ساختمان‌های مجاور، سی تی اسکن با ماده حاجب انجام شد. در سی تی اسکن توده‌های ندولار متعدد با ابعاد متفاوت در حفره پریتونئوم و جدار داخلی شکم گزارش گردید. محل ندول‌ها با شرح حال و محل پورت‌های لاپاروسکوپی مطابقت می‌نمود. عود توده تومورال در پورت‌هایپاتیس، اتساع مجاری هپاتیک راست و چپ، کاشته شدن تومور در بافت زیر جلدی و درگیری عضلات رکتوس و مایل خارجی در سمت راست نکات قابل توجه دیگر در سی تی اسکن بودند.



شکل-۱: متاستاز در هر چهار محل پورت

تخصصی وجود دارد که جراحی رادیکال محل پورت‌ها، ممکن است به افزایش طول عمر بیماران مبتلا به متاستاز محل پورت در ضایعات با گسترش موضعی (pT₂ یا بالاتر) منجر گردد.^{۱۲}

جدول-۱: موارد گزارش شده از متاستاز به محل پورت در سال‌های اخیر ۲۰۰۸

سال	مجله	نویسنده
۲۰۰۸	Eur J Gastroenterol Hepatol.	Piekarski JH et al
۲۰۰۸	Nat Clin Pract Urol.	Masterson TA et al
۲۰۰۸	J Endourol.	Eng MK et al
۲۰۰۶	Tunis medicine	Hamila F et al
۲۰۰۸	World J Surg Oncol.	Davies AR et al
۲۰۰۷	J Laparoendosc Adv Surg Tech A.	Lee YJ et al

پورت می‌شود. ولی با یافتن شواهدی مبنی بر درگیری پورت‌های متعدد و نیز ایجاد متاستاز با وجود استفاده از کیسه‌های سلوفان جهت خارج‌سازی بافت این نظر به‌عنوان تنها دلیل، رد گردید.^{۸،۹} اتصال سلول‌های تومورال به وسایل در ۴۰٪ موارد جراحی می‌تواند به‌عنوان عامل اصلی در گسترش سلول‌های بدخیم در حفره پریتون مطرح باشد.^{۱۰،۱۱} در حال حاضر در زمینه کتراندیکاسیون جراحی لاپاروسکوپی در کانسر کیسه صفرا اتفاق قول وجود ندارد. البته در یک‌سری بزرگ از کارسینوماهای کیسه صفرا که به‌وسیله لاپاراسکوپی مورد ارزیابی قرار گرفته‌اند خارج کردن کیسه صفرا در یک مورد از ۹۸ بیمار مناسب تشخیص داده شده است. شواهدی از مراکز فوق

References

- Cuschieri A, Dubois F, Mouiel J, Mouret P, Becker H, Buess G, et al. The European experience with laparoscopic cholecystectomy. *Am J Surg* 1991; 161: 385-7.
- Gornish AL, Averbach D, Schwartz MR. Carcinoma of the gallbladder found during laparoscopic cholecystectomy: a case report and review of the literature. *J Laparoendosc Surg* 1991; 1: 361-7.
- Kadar N. Laparoscopic management of gynaecological malignancies: time to quit? *Gynaecol Endosc* 1997; 6: 135-41.
- Sandor J, Ihasz M, Fazekas T, Regoly-Merei J, Batorfi J. The responsibility in preventing abdominal wall metastasis Following laparoscopic removal of unsuspected gallbladder Cancer. *Surg Endosc* 1995; 9: 361.
- Kimura W, Nagai H, Kuroda A, Morioka Y. Clinicopathologic study of asymptomatic gallbladder carcinoma found at autopsy. *Cancer* 1989; 64: 98-103.
- Kim HJ, Roy T. Unsuspected gallbladder cancer with cutaneous seeding after laparoscopic cholecystectomy. *South Med J* 1994; 87: 817-20.
- Fong Y, Brennan MF, Turnbull A, Colt DG, Blumgart LH. Gallbladder cancer discovered during laparoscopic surgery. Potential for iatrogenic tumor dissemination. *Arch Surg* 1993; 128: 1054-6.
- Cotlar AM, Mueller CR, Pettit JW, Schmidt ER, Villar HV. Trocar site seeding of inapparent gallbladder carcinoma during laparoscopic cholecystectomy. *J Laparoendosc Surg* 1996; 6: 35-45.
- Sailer M, Debus S, Fuchs KH, Thiede A. Peritoneal seeding of gallbladder cancer after laparoscopic cholecystectomy. *Surg Endosc* 1995; 9: 1298-300.
- Doudle M, King G, Thomas WM, Hewett P. The movement of mucosal cells of the gallbladder within the peritoneal cavity during laparoscopic cholecystectomy. *Surg Endosc* 1996; 10: 1092-4.
- de Aretxabala X, Roa I, Araya JC, Burgos L, Flores P, Huenchullan I, et al. Operative findings in patients with early forms of gallbladder cancer. *Br J Surg* 1990; 77: 291-3.
- Wade TP, Comitolo JB, Andrus CH, Goodwin MN Jr, Kaminski DL. Laparoscopic cancer surgery. Lessons from gallbladder cancer. *Surg Endosc* 1994; 8: 698-701.

Four port-sites metastasis of gallbladder cancer after laparoscopic cholecystectomy: a case report

Ghafouri A.*
Nasiri Sh.
Karam nejad M.
Farshidfar F.

Department of General Surgery, Dr
Shariati Teaching Hospital, School
of Medicine

Tehran University of Medical
Sciences

Abstract

Background: Port-site metastasis following laparoscopic cholecystectomy with unsuspected gallbladder carcinoma is a serious problem. Gallbladder carcinoma is found in 1% of all biliary tract operations, in most being diagnosed only after histological examination of the gallbladder. The spread of cancer following laparoscopy appears aggressive and widespread, as noticed from re-operation for radical treatment. The pathologic findings of gallbladder were consisting of tumoral and necrotic tissue, indicating of well differentiated adenocarcinoma. Mucosa and submucosa were involved, but no evidence of invasion to muscular layer and gall bladder serosa was found (T1). In this article we present the first of an unusual case of four port site adenocarcinoma metastasis from gallbladder cancer.

Case report: A 63 year old woman underwent laparoscopic cholecystectomy for acute cholecystitis. Thirty months later, she was admitted to the hospital with a complaint of masses at the four trocar sites. A biopsy from the port sites was undertaken and led to the diagnosis of adenocarcinoma metastasis. There is no published report of all four port site metastasis of gallbladder cancer after laparoscopic cholecystectomy.

Keywords: Gallbladder, laparoscopic cholecystectomy, carcinoma.

* Corresponding author: Surgery ward,
Dr. Shariati Hospital, North Kargar St.,
Tehran, IRAN
Tel: +98-21-88638065-7
email: aghafouri@sina.tums.ac.ir