

تغییرات ناخنی در بیماری مایکوزیس فونگویدس: گزارش کوتاه

چکیده

دریافت: ۱۳۹۳/۰۳/۱۶ پذیرش: ۱۳۹۳/۰۶/۳۰ آنلاین: ۱۳۹۳/۰۸/۲۰

زمینه و هدف: بیماری Mycosis Fungoides (MF) نوعی از لنفوم‌های پوستی با درگیری‌های متنوع پوست و ضمایم آن است. هدف از این مطالعه بررسی انواع درگیری ناخنی و شیوع هر یک در بیماران مبتلا بود.

روش بررسی: در یک پژوهش مقطعی، بیماران با تشخیص بالینی MF و تایید آسیب‌شناسی مراجعه‌کننده به درمانگاه‌های پوست، پیگیری، پرتودرمانی و بیماران بستری در بیمارستان رازی در سال ۱۳۹۰ (از فروردین تا اسفند ۱۳۹۰) و پس از دریافت فرم رضایت آگاهانه توسط پژوهشگران مطالعه مورد معاینه دقیق پوست و ناخن قرار گرفتند و انواع تغییرات ناخنی مشاهده شده در پرسشنامه‌های مخصوص ثبت گردید.

یافته‌ها: در کل ۶۰ بیمار مبتلا به MF در بازه زمانی مطالعه مورد بررسی قرار گرفتند. میانگین سنی بیماران 49.7 ± 18.3 بوده است. ۲۸ بیمار (۴۶/۷٪) مرد بودند و ۳۲ مورد (۵۳/۳٪) زن بودند. ۱۸ بیمار (۳۰٪) درگیری ناخنی داشتند که در مردان دو برابر شایع‌تر بود (۱۲ مرد و شش زن بودند). ارتباط معناداری میان وجود درگیری ناخن و سن ($P=0.49$)، جنس ($P=0.62$)، مدت ابتلا به بیماری ($P=0.76$) و نوع درمان انجام شده ($P=0.34$) پیدا نشد.

نتیجه‌گیری: درگیری ناخنی جزو موارد شایع در بیماران مبتلا به MF به شمار می‌رود گرچه ارتباطی با مشخصات دموگرافیک بیماری ندارد.

کلمات کلیدی: مایکوزیس فونگویدس، درگیری ناخن.

امیر هوشنگ احسانی^۱، فاطمه غلامعلی^۱، محبوبه سادات حسینی^۲، مژگان نوری^۳، پدram نورمحمدپور^{۳*}

۱- گروه پوست، مرکز تحقیقات بیماری‌های تاولی، دانشگاه علوم پزشکی و خدمات بهداشتی درمانی تهران، تهران، ایران.
۲- گروه غدد داخلی، دانشگاه علوم پزشکی بقیه‌الله، تهران، ایران.
۳- پزشک عمومی، بیمارستان رازی، دانشگاه علوم پزشکی و خدمات بهداشتی درمانی تهران، تهران، ایران.

* نویسنده مسئول: تهران، بیمارستان رازی، دانشگاه علوم پزشکی تهران

تلفن: ۵۵۶۱۸۹۸-۰۲۱

E-mail: normohamad@razi.tums.ac.ir

مقدمه

علامت بالینی بیماری به صورت ضایعات پوستی خارش‌دار است. سایر تظاهرات پوستی متفاوت هستند و شامل پچ، پلاک، اریترودرمی، ژنرالیزه، پوئی کیلودرما و یا به‌طور نادر پاپول و تومور می‌باشند. درگیری خارج پوستی ناشایع و شامل لنف‌نود منطقه‌ای، ریه، طحال، کبد، دستگاه گوارش و مغز استخوان است. پیش‌آگهی بیماری به نوع و شدت درگیری پوست و وجود درگیری خارج پوستی بستگی دارد.^۳ برخی مطالعات اخیر به معرفی بیماران مایکوزیس فونگویدس که درگیری ناخنی داشتند پرداخته‌اند. تغییرات ناخنی بیان شده شامل: Onycholysis, Yellow nail syndrome, Onychomadesis, Splinter hemorrhage, Hyperkeratosis، دیستروپی تمامی ناخن‌ها، بوده است. همچنین گزارشاتی مبنی بر تاثیر درمان بیماری بر ایجاد

Mycosis Fungoides (MF) شایع‌ترین شکل لنفوم پوستی اولیه است و در حدود ۰.۵٪ تمام موارد لنفوم پوستی را شامل می‌شود. بروز سالانه‌ی آن حدود شش مورد در میلیون می‌باشد که حدود ۰.۴٪ تمامی موارد لنفوم غیر هوچکین را شامل می‌شود.^۱ بیماری در همه‌ی سنین دیده می‌شود ولی در بالغین دهه‌های پنج و شش شایع‌تر است. همچنین شیوع در مردان نسبت به زنان (دو به یک) و در سیاهپوستان نسبت به سفیدپوستان بیشتر است. علت MF نامشخص است. آخرین فرضیه‌ها شامل استعداد ژنتیک زمینه‌ای و عفونت‌های ویروسی مختلف می‌باشند که البته هیچکدام به اثبات نرسیده‌اند.^۲ شایع‌ترین

درمانگاه‌های پوست، پیگیری، پرتودرمانی و بیماران بستری در بخش مردان و زنان بیمارستان رازی در سال ۱۳۹۰ (از فروردین ۱۳۹۰ تا اسفند ۱۳۹۰) انجام گرفت. کلیه بیمارانی که تشخیص MF در آنها بر اساس معاینه بالینی و آسیب‌شناسی تایید شده بود، در صورت داشتن رضایت برای شرکت در مطالعه وارد مطالعه شدند. برای بیماران مراحل جمع‌آوری اطلاعات توضیح داده شد و پس از تکمیل فرم رضایت‌نامه آگاهانه پرسشنامه‌های ویژه مطالعه توسط پژوهشگران طرح برای هر بیمار تکمیل گردید. پرسشنامه تکمیل شده شامل سن، جنس، سابقه سایر بیماری‌های پوستی، سابقه‌ی مصرف سیگار، زمان شروع بیماری، نوع و مدت درمان، مرحله‌ی بیماری و تغییرات ناخنی دست بیمار بر اساس نظر درماتولوژیست بود. برای مرحله‌بندی تومور از سیستم استاندارد مرحله‌بندی MF استفاده گردید (جدول ۱).

تغییرات ناخنی به‌صورت Nail pigmentation، دیستروفی و ریزش ناخن منتشر شده است. اکثر مطالعات انجام شده به‌صورت مطالعه موردی بوده است و مطالعه‌ی مشابهی نیز تاکنون در ایران انجام نشده است. با توجه به اینکه بیماری MF علایم بیماری‌های جلدی دیگر از جمله اگزما را تقلید می‌کند و حتی درگیری ناخن در آن به‌صورت‌های مختلف رخ می‌دهد از این روی این مطالعه با هدف بررسی تغییرات ناخن در بیماران مبتلا به MF و شناسایی سایر تغییرات احتمالی ناخن انجام شد.

روش بررسی

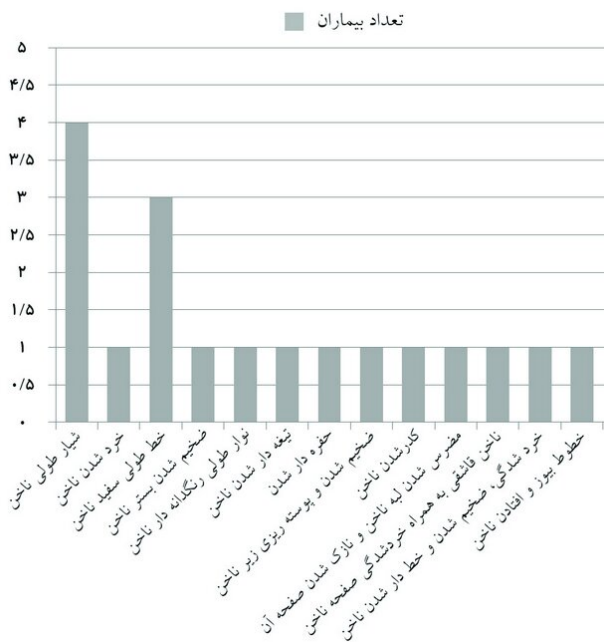
در این مطالعه مقطعی، که بر روی بیماران مراجعه‌کننده به

جدول ۱: الف: مرحله‌بندی Staging بیماری MF

مرحله‌بندی بیماری MF	
T1	درگیری پچ و پلاک کمتر از ۱۰٪ سطح بدن
T2	درگیری پچ و پلاک بیشتر از ۱۰٪ سطح بدن
T3	یک یا بیشتر ضایعه تومورال جلدی
T4	اریترودرمی ژنرالیزه
N0	لنف‌نود عدم درگیر به لحاظ بالینی
N1	لنف‌نود بزرگ شده به لحاظ بالینی اما عدم درگیری آسیب‌شناسی
N2	لنف‌نود عدم درگیر به لحاظ بالینی اما درگیر به لحاظ آسیب‌شناسی
N3	درگیری بالینی و آسیب‌شناسی
M0	عدم وجود درگیری احشایی
M1	وجود درگیری احشایی
B0	عدم درگیری خون محیطی (سلول آنتی‌بیک لنفوسیت در خون محیطی منفی)
B1	درگیری خون محیطی (سلول آنتی‌بیک لنفوسیت در خون محیطی مثبت)

جدول ۱: ب: مرحله‌بندی Staging بیماری MF

مرحله‌بندی بیماری MF بر اساس طبقه‌بندی Tumor Node Metastasis (TNM)				
B	M	N	T	مرحله
.	.	.	۱	IA
.	.	.	۲	IB
.	.	۱-۲	۱-۲	IIA
.	.	۰-۲	۳	IIIB
.	.	۰-۲	۴	IIIA
.	.	۰-۲	۴	IIIB
Any	.	۳	Any	IV-A
Any	۱	Any	Any	IV-B



نمودار ۱: توزیع انواع تغییرات ناخنی در بیماران مبتلا به MF

(۲۷/۸٪) تحت درمان با پرتو و دارو و یک بیمار (۵/۶٪) تحت درمان با پرتو و دارو و شیمی درمانی بودند. میانگین مدت درمان $3/9 \pm 3/6$ سال بود. ۲۱ نفر یک سال و کمتر، ۲۶ نفر دو تا پنج سال، ۹ نفر شش تا ۱۰ سال، چهار نفر ۱۱ سال و بیشتر درمان می شدند. در بیماران دچار تغییرات ناخنی میانگین مدت درمان ۵/۲ سال بود (دست کم یک ماه و بیشینه ۱۶ سال). سه نفر یک سال و کمتر، هشت نفر دو تا پنج سال، پنج نفر شش تا ۱۰ سال و دو نفر ۱۱ سال و بیشتر درمان می شده اند. نمودار ۱ توزیع تغییرات ناخن را در بیماران به نمایش می گذارد.

بحث

میانگین سنی بیماران در مطالعه فوق ۴۹/۷ سال بود و بیماران در دهه های پنج و شش درصد بیشتری را به خود اختصاص می دادند که این با نتایج سایر مطالعات هم خوانی دارد. همچنین شیوع بیماری در هر دو جنس کمابیش یکسان می باشد که این مورد نیز با نتایج

پرسشنامه ها سپس توسط نرم افزار SPSS ویراست ۱۶ و آزمون های آماری χ^2 و Student's t- test مورد تجزیه و تحلیل قرار گرفت. α کمتر از ۰/۰۵ معنادار تلقی گردید.

یافته ها

در کل ۶۰ بیمار مبتلا به MF وارد مطالعه شدند. میانگین سنی بیماران $49/7 \pm 11/3$ سال بود (محدوده سنی بین ۱۰ تا ۸۷ سال بود). ۲۸ بیمار (۴۶/۷٪) مرد بودند و ۳۲ مورد (۵۳/۳٪) زن بودند. ۱۸ بیمار (۳۰٪) تغییرات ناخنی داشتند. بیشتر بیمارانی که تغییر ناخنی داشتند مرد بودند و نسبت مرد به زن دو به یک بود (۱۲ مرد در مقابل شش زن) ($P=0/62$). میانگین سنی در بیماران با تغییر ناخنی $54 \pm 7/4$ سال بود (محدوده سنی در این گروه از بیماران ۴۲ تا ۷۳ سال بود) ($P=0/49$). میانگین مدت بیماری در تمام بیماران $7/4 \pm 3/2$ سال و در بیمارانی که تغییر ناخنی داشتند $7/6 \pm 3/4$ سال بود. تفاوت مشاهده شده معنادار نبود ($P=0/76$). ۳۱ نفر از بیماران (۵۱/۷٪) مراجعه کننده در مرحله IB بیماری به سر می بردند. ۲۱ نفر (۳۵٪) در مرحله I A بودند. چهار نفر (۶/۷٪) در مرحله I b، دو نفر (۳/۴٪) در مرحله I A و یک فرد (۱/۷٪) در مرحله چهار بودند. در بیمارانی که دگرگونی ناخنی داشتند ۱۲ نفر (۶۶/۷٪) در مرحله IB، چهار نفر (۲۲/۲٪) در مرحله I A و یک نفر (۵/۶٪) در هر کدام از مرحله های I B و I A وجود داشتند. باز هم هیچکدام از تغییرات ملاحظه شده معنادار نبودند. متوسط تعداد ناخن های درگیر در این مطالعه $4/5 \pm 2/2$ ناخن برای هر بیمار (دامنه از ۱ تا یک) بوده است. ۱۶/۷٪ از کل بیماران (۱۰ نفر) سیگاری بودند و ۲۲/۲٪ یعنی چهار نفر از بیمارانی که تغییر ناخنی داشتند نیز مصرف سیگار را بیان می کردند ($P=0/43$).

بیشترین درمان مورد استفاده لوکال bath PUVA (نوردرمانی موضعی با اشعه ماورابنفش ردیف A همراه با حمام پسورالن) بود. ۳۷ بیمار (۶۱/۷٪) تحت درمان با فوتوتراپی به تنهایی بودند. سه بیمار (۵٪) تحت درمان دارویی به تنهایی بودند. ۱۵ بیمار (۲۵٪) تحت فوتوتراپی و دارودرمانی با هم و سه نفر (۵٪) نیز تحت درمان با دارو و فوتوتراپی و شیمی درمانی بودند. در بین بیماران دارای تغییرات ناخنی ۱۲ بیمار (۶۶/۷٪) تحت درمان با پرتو به تنهایی، پنج بیمار

همچنین مطالعات IHC مونوکلونال بودن ارتشاح را تایید نمود. در نهایت ناخن‌های بیمار با درمان بیماری زمینه‌ای بهبود یافت.^{۱۰} در یک مورد دیگر هیپرکراتوز آشکار زیر ناخن همراه با اونیکولیز شدید در یک بیمار مبتلا به MF مرحله پیچ و پلاک گزارش شده است که با درمان موضعی با نیتروژن موستارد بهبود قابل توجهی یافته است.^۵ به همین ترتیب تغییرات ناخنی دیگری مانند خونریزی‌های خطی زیر ناخن^{۱۱}، پیگمانتاسیون ناخن^{۱۲} مرتبط با درمان PUVA برای MF گزارش شده است.

شیوع کلی درگیری ناخنی در مطالعه ما در حدود ۳۰٪ بوده است که نسبت به مطالعات مشابه^{۱۱} اندکی بیشتر بوده است. تاکنون راهنمای درمانی مشخصی برای درمان تغییرات ناخنی در زمینه MF تدوین نشده است. مطالعات محدود کنونی از کاربرد استروئید موضعی، فتوتراپی و نیتروژن موستارد سخن به میان آورده‌اند. بیماران با درگیری وسیع بیشتر نیازمند درمان‌هایی چون PUVA تراپی، الکترون پرتوتراپی، اینترفرون یا رتینوئیدهای سیستمیک هستند.^{۱۵،۱۴} ما در مطالعه حاضر تنها به بررسی توصیفی درگیری‌های ناخنی مشاهده شده در بیماران مبتلا به MF پرداختیم. مطالعات کاملتر با بررسی اثر درمان‌های مختلف بر روی درگیری ناخن‌ها در این بیماران با حجم نمونه بالاتر و مدت طولانی‌تر پیگیری توصیه می‌شوند.

سپاسگزاری: این مقاله حاصل پایان‌نامه تحت عنوان "بررسی تغییرات ناخنی در بیماری مایکوزیس فونگوئیدس در بیماران مراجعه کننده به بیمارستان رازی در بهار سال ۱۳۹۰" در مقطع دکترای عمومی در سال ۱۳۹۰ و کد ۲۰۹۲۳ می‌باشد که با حمایت دانشگاه علوم پزشکی تهران اجرا شده است. همچنین محققین مراتب سپاس و قدردانی خود را نسبت به ریاست بیمارستان رازی، سرکار خانم دکتر اسماعیلی ریاست محترم درمانگاه سرکار خانم دکتر عابدینی و سایر همکاران بیمارستان ابراز می‌دارند.

مطالعات پیشین همراهی دارد. مطالعات پراکنده‌ای در خصوص انواع تغییرات ناخنی مختلف در بیماران مبتلا به MF وجود دارند. تغییرات ناخنی در MF می‌تواند به صورت افتادن ناخن‌ها^۴، ضخیم شدن ناخن‌ها^۵ سندرم ناخن زرد^۶ و یا دیستروفی هر ۲۰ ناخن دیده شود.^{۷،۸} همچنانکه نمودار ۱ نشان می‌دهد هیچیک از این تغییرات ناخنی در مطالعه حاضر دیده نشد.

علت این امر می‌تواند مربوط به کم بودن تعداد نمونه و یا کوتاه بودن طول مدت پیگیری در مطالعه ما مربوط باشد. بنا به مطالعات ذکر شده، تغییرات ناخنی در این بیماری بخش عمده‌ای از ناخن‌ها (اگر نه تمام آنها را) درگیر می‌کنند. متوسط درگیری ناخن‌ها در مطالعه ما در حدود ۴/۵ ناخن برای هر بیمار بوده است که کمابیش با این یافته همخوانی دارد. Onychomadesis (افتادن ناخن‌ها به‌طور کامل) بیشتر در کسانی که در زمینه MF مبتلا به اریترودرمی شده‌اند و یا تحت شیمی‌درمانی هستند دیده می‌شود.^۷

سندرم ناخن زرد بیشتر با لنفادم، اختلالات سیستم تنفسی و تغییرات ناخنی مانند رشد آهسته، تشدید خمیدگی و تغییر رنگ، محو شدن Lunula و اونیکولیز خود را نشان می‌دهد.^۸ واریانت خاصی از این سندرم در زمینه لنفوم پوستی سلول‌های T، Cutaneous T-Cell Lymphoma (CTCL) گزارش شده است که با وجود همین تغییرات و بهبودی کامل با درمان MF زمینه‌ای مشخص می‌گردد.^۹ همچنین مورد دیگری از سندرم ناخن زرد در یک بیمار مبتلا به MF (الموپلانتار گزارش گردیده است که با درمان با PUVA (Psoralen) در ترکیب با ultraviolet A) بهبودی قابل توجهی یافته است.^۹ مورد دیگری از درگیری ناخن به صورت موسینوز ناخن ابتدا در انگشت شست و سپس در تمام ۱۰ انگشت دست گزارش شده است. درگیری ناخن در این مورد نیز با بیوپسی از محل ناخن و اثبات ارتشاح سلول‌های بدخیم T-cell و رسوب موسین تایید گردید.

References

1. Criscione VD, Weinstock MA. Incidence of cutaneous T-cell lymphoma in the United States, 1973-2002. *Arch Dermatol* 2007;143(7):854-9.
2. Cho-Vega JH, Tschen JA, Duvic M, Vega F. Early-stage mycosis fungoides variants: case-based review. *Ann Diagn Pathol* 2010;14(5):369-85.
3. Jawed SI, Myskowski PL, Horwitz S, Moskowitz A, Querfeld C. Primary cutaneous T-cell lymphoma (mycosis fungoides and Sézary syndrome): part I. Diagnosis: clinical and histopathologic features and new molecular and biologic markers. *J Am Acad Dermatol* 2014;70(2):205.e1-16; quiz 221-2.
4. Fleming CJ, Hunt MJ, Barnetson RS. Mycosis fungoides with onychomadesis. *Br J Dermatol* 1996;135(6):1012-3.

5. Tomsick RS. Hyperkeratosis in mycosis fungoides. *Cutis* 1982;29(6):621-3.
6. Stosiek N, Peters KP, Hiller D, Riedl B, Hornstein OP. Yellow nail syndrome in a patient with mycosis fungoides. *J Am Acad Dermatol* 1993;28(5 Pt 1):792-4.
7. Singh M, Kaur S. Chemotherapy-induced multiple Beau's lines. *Int J Dermatol* 1986;25(9):590-1.
8. Samman PD, White WF. The "yellow nail" syndrome. *Br J Dermatol* 1964;76:153-7.
9. Toritsugi M, Satoh T, Higuchi T, Yokozeki H, Nishioka K. A vesiculopustular variant of mycosis fungoides palmaris et plantaris masquerading as palmoplantar pustulosis with nail involvement. *J Am Acad Dermatol* 2004;51(1):139-41.
10. Harland E, Dalle S, Balme B, Dumontet C, Thomas L. Un-guetotropic T-cell lymphoma. *Arch Dermatol* 2006;142(8):1071-3.
11. Dalziel KL, Telfer NR, Dawber RP. Nail dystrophy in cutaneous T-cell lymphoma. *Br J Dermatol* 1989;120(4):571-4.
12. Sonnex TS, Dawber RP, Zachary CB, Millard PR, Griffiths AD. The nails in adult type 1 pityriasis rubra pilaris. A comparison with Sézary syndrome and psoriasis. *J Am Acad Dermatol* 1986;15(5 Pt 1):956-60.
13. Trattner A, Ingber A, Sandbank M. Nail pigmentation resulting from PUVA treatment. *Int J Dermatol* 1990;29(4):310.
14. Zackheim HS, Amin S, Kashani-Sabet M, McMillan A. Prognosis in cutaneous T-cell lymphoma by skin stage: long-term survival in 489 patients. *J Am Acad Dermatol* 1999;40(3):418-25.
15. Dummer R, Kempf W, Hess Schmid M, Häffner A, Burg G. Therapy of cutaneous lymphoma: Current practice and future developments. *Onkologie* 2003;26(4):366-72.

Nail involvement in mycosis fungoides: *brief report*

Abstract

Received: 06 Jun. 2014 Accepted: 21 Sep. 2014 Available online: 11 Nov. 2014

Amir Houshang Ehsani M.D.¹
Fatemeh Gholamali M.D.¹
Mahboubeh Sadat Hosseini
M.D.²
Mojgan Nouri M.D.³
Pedram Noormohammadpour
M.D.^{1*}

1- Department of Dermatology and Immunobullous Research Center, Tehran University of Medical Sciences, Razi Hospital, Tehran, Iran.

2- Department of Endocrinology, Baqiyatallah Hospital, Tehran, Iran.

3- General Practitioner, Tehran University of Medical Sciences, Razi Hospital, Tehran, Iran.

* Corresponding author: Hafiz Ave., Vahdat-e-Eslami St., Vahdat-e-Eslami Sq., Razi Hospital, Tehran, Iran.
Tel: +98- 21- 5561898
E-mail: normohamad@razi.tums.ac.ir

Background: Mycosis fungoides (MF) is the commonest T-Cell lymphoma (CTCL) involving skin and its appendages to variable degrees. Nail involvement is one of multiple dermatologic manifestation of this disorder and could have negative impact on psychological status of patients and producing therapeutic challenge to physician. We aimed to evaluate prevalence and subtypes of nail involvement in MF patients attending dermatology clinic, Razi Hospital in Tehran, Iran.

Methods: All patients having MF confirmed via histopathology, visiting Razi Hospital Dermatology, Phototherapy and follow-up on inpatient wards from 2010 to 2011, were included. Patients examined by dermatologist researcher focusing on nail changes and all detected nail changes including onycholysis, longitudinal ridges and 11 more other changes, recorded in appropriated questionnaires. Treatment regimen prescribed to the patients also recorded as well as clinical CTCL staging.

Results: A total of 60 patients, including 28 (46.7%) males and 32 (53.3%) females entered the study. 18 patients (12 males and 6 females) had different nail changes including longitudinal ridging, leukonychia, pitting and nine more morphological changes in decrescendo order. Ten patients had smoking history including four patients with nail changes. The commonest used treatment was local bath Psoralen and UVA light therapy (PUVA). Overall nail involvement in our study was approximately 30%. There was no significant relationship between prevalence of nail changes, demographic and clinical specification of underlying CTCL disorder especially tumor stage. Also, no significant relationship between prevalence and type of nail involvement with prescribed therapeutic regimen was found.

Conclusion: We found about 30% prevalence that is a little higher than previously shown. It seems that nail changes in CTCL have no relationship to CTCL staging or other specifications including demographic specifications.

Keywords: mycosis fungoides, nail diseases.