

بررسی عصاره آبی الکلی گیاه کاکوتی (*Ziziphora tenuior* L.) بر سندرم تخمدان پلی کیستیک در رت ویستار

چکیده

محمد نبیونی^{*۱}

سولماز دوستی خواه^۲

سیده رضوان پناهنده^۲

لطیفه کریم زاده^۳

۱- گروه سلولی و مولکولی، دانشکده علوم زیستی، دانشگاه خوارزمی (تربیت معلم)، تهران، ایران.

۲- گروه علوم جانوری، دانشکده علوم زیستی، دانشگاه خوارزمی (تربیت معلم)، تهران، ایران.

۳- مرکز تکثیر و پرورش حیوانات آزمایشگاهی و آزمایشگاه تحقیقاتی سلولی تکوینی، دانشکده علوم زیستی، دانشگاه خوارزمی (تربیت معلم)، تهران، ایران.

دریافت: ۱۳۹۳/۰۹/۲۴ پذیرش: ۱۳۹۴/۰۲/۳۰ آنلاین: ۱۳۹۴/۰۴/۱۵

زمینه و هدف: سندرم تخمدان پلی کیستیک (PCOS) که با عدم تخمک گذاری مزمن، التهاب سیستمیک و هایپراندرژیسم بروز می یابد، شایعترین اختلال اندوکروینی در زنان سنین باروری است. گیاه کاکوتی به دلیل دارا بودن پولگون (Pulegone)، فلاونوئید و آنتوسیانین دارای فعالیت ضدالتهابی می باشد. در این پژوهش اثرات تعدیل کنندگی عصاره کاکوتی به واسطه خواص ضدالتهابی آن بر پروفایل هورمونی و بهبود علائم بافتی PCOS بررسی گردید.

روش بررسی: در این پژوهش تجربی که در دانشگاه خوارزمی کرج، از مهر ۱۳۹۱ تا آبان ۱۳۹۲ انجام شد، ۱۴۴ سر رت ویستار بالغ به سه گروه کنترل (بدون تزریق)، PCOS (تزریق ۲ mg استرادیول ولرات به هر رت) و تجربی تقسیم شدند. پس از القای سندرم در مدت ۶۰ روز، به گروه های تجربی عصاره ی کاکوتی با مقادیر ۱۰۰، ۱۵۰ و ۲۰۰ mg/kg bw به مدت ۱۰ روز متوالی به صورت درون صفاقی تزریق شد. حیوانات با کلرفرم کشته و تخمدان ها و خون آنها به منظور بررسی های هیستومورفومتریکی، هورمونی و تعیین سطح شاخص التهاب (CRP) برداشت شد. داده ها با استفاده از روش ANOVA یک طرفه آزمون شدند و $P < 0.05$ سطح معنادار در نظر گرفته شد.

یافته ها: بررسی ها نشان از کاهش معنادار ضخامت لایه ی گرانولوزا (۸۲٪)، تعداد جسم زرد (۵۴٪) و همچنین پیدایش کیست (۷۹٪) و افزایش CRP (۶۸٪) در گروه PCOS نسبت به کنترل داشت. در حالی که تغییرات بافتی در تخمدان های تجربی نسبت به کنترل تفاوت معناداری نداشت. کاهش LH، استرادیول، تستوسترون و CRP در گروه های تجربی نسبت به PCOS معنادار بود.

نتیجه گیری: عصاره ی کاکوتی به واسطه اثرات ضد التهابی خود می تواند به واسطه بهبود علائم بافتی PCOS و تعدیل سطح هورمون ها، فرایند اولاسیون را دوباره آغاز کند.

کلمات کلیدی: سندرم تخمدان پلی کیستیک، هایپراندرژیسم، کاکوتی، استرادیول ولرات، جسم زرد.

* نویسنده مسئول: کرج، میدان دانشگاه، دانشگاه

خوارزمی (تربیت معلم)، دانشکده علوم زیستی، گروه

سلولی و مولکولی، کدپستی: ۳۱۹۷۹-۳۷۵۵۱

تلفن: ۰۲۶-۳۴۵۱۰۰۵

E-mail: devbiokharazmi@gmail.com

مقدمه

روند طبیعی تخمک گذاری است که به دنبال آن اختلال در سطح هورمون های جنسی رخ می دهد و میزان هورمون های LH، استرادیول، تستوسترون افزایش و میزان هورمون های FSH و پروژسترون کاهش می یابد. مهمترین تظاهرات این سندرم عبارتند از اختلال در ترشح گونادوتروپین ها، افزایش سطح آندروژن های خون و مقاومت به

سندرم تخمدان پلی کیستیک (Polycystic Ovary Syndrome, PCOS) شایعترین اختلال هورمونی در زنان سنین باروری است و میزان شیوع آن حدود ۱۰-۵٪ می باشد.^۱ مهمترین ویژگی این سندرم اختلال در

سندرم متابولیک، دیابت نوع دو و ایست قلبی حین خواب، افزایش می‌یابد و از سوی دیگر بافت تخمدان در وضعیت عدم تخمک‌گذاری مزمن باقی خواهد ماند.^۶ گیاه کاکوتی با نام علمی *Ziziphora tenuior* L. متعلق به خانواده نعناعیان (Lamiaceae) از گیاهان بومی ایران است که در طب سنتی در درمان دردهای معده‌ای استفاده می‌شود. مهمترین ترکیبات این گیاه و *3-en-8-0l*, *Limonene* and *menth* piperitone, *B-pinenthymol*, *p-cymene*, *carvacrol*, *terpinen-4-0l*, *Linalool*, *Isomenthone*, *menthol*, *menthone* 1,8-cineole می‌باشد. عمده‌ترین ترکیب شیمیایی فعال این گیاه ماده‌ای تحت عنوان پولگون (*Pulegone*) (۷۸٪ وزن خشک) می‌باشد که اثرات ضد درد و ضد التهابی آن به خوبی مشخص شده است. به طوری که در طب سنتی از آن در درمان تب، دردهای قاعدگی و تونوس معده استفاده می‌شود.^{۸،۷}

بررسی‌های مختلف حاکی از کاهش رشد تومورهای بدخیم تا ۳۲/۶٪ و غدد سرطانی تا ۴۷/۵۵٪ در تیمار با این گیاه به وجود پولگون نسبت داده شده است. اثرات ضدباکتریایی این گیاه دو برابر نیستاتین گزارش شده است. اثرات ضد التهابی این گیاه به واسطه‌ی مهار سمیت استیک اسید و پراکسیداسیون لیپیدی، شلات فلزات دخیل در اکسیداسیون و احیا، تضعیف فرایندهای منتهی به تولید ترکیبات فعال اکسیژنه و در نتیجه کاهش استرس اکسیداتیو درون سلولی در رت‌هایی بود که در آنها التهاب القا شده بود. این گیاه علاوه بر کاهش سطح استرس اکسیداتیو به واسطه‌ی کاهش ترشح نوتروفیل‌ها، تنظیم منفی سایتوکین‌های التهابی و کاهش تولید پروستاگلاندین‌ها در مهار پدیده التهاب موثر گزارش شده است.^۹

با تکیه بر اثرات درمانی گیاهان دارویی در درمان طیف وسیعی از بیماری‌های التهابی و نیز با توجه به گزارشاتی مبنی بر نقش نعناعیان در تنظیم منفی مسیرهای سیگنالینگ منتج به التهاب از جمله NF-kB، در این بررسی تلاش شد اثرات کاکوتی کوهی بر سطح هورمون‌های محور هیپوتالاموس-هیپوفیز-تخمدان و تغییرات بافت تخمدان در رت‌های مبتلا به PCOS (که در آنها شواهدی مبنی بر بروز التهاب بافتی و سیستمیک دیده می‌شود) بررسی گردد.

روش بررسی

این پژوهش تجربی از مهر ۱۳۹۱ تا آبان ۱۳۹۲ در دانشگاه خوارزمی

انسولین. این سندرم ناهمگون در یک سر طیف با تظاهرات ناباروری مانند مورفولوژی غیرطبیعی تخمدان پلی‌کیستیک در سونوگرافی لگنی، اختلال سیکل قاعدگی و ناباروری مشخص می‌گردد و در انتهای دیگر طیف با علائم متابولیکی و التهابی همچون چاقی و هیپراندرژیسم بروز می‌نماید.^۲

همبستگی میان اختلالات متابولیکی و PCOS از دو دیدگاه مورد اهمیت است: اختلال عملکرد انسولین و افزایش سطح آن به عنوان یک عارضه متابولیکی، سبب کاهش سنتز دو پروتیین *Insulin-Like Growth Factor Binding Protein-1,2* (IGFBP-1,2) و *Hormone Globulin Binding (SHGB)* می‌شود که اولی به IGF-1,2 دومی به آندروژن‌ها متصل می‌شود.

کاهش این پروتیین‌ها سبب افزایش غلظت لیگاند های آزاد (IGF-1,2) و آندروژن‌ها می‌شود. افزایش میزان هورمون LH که به طور مداوم در زنان مبتلا به PCOS مشاهده می‌شود به دلیل افزایش در میزان و تناوب ترشح IGF-1,2 و آندروژن‌ها است. متقابلاً زمانی که غلظت هورمون LH نسبت به FSH افزایش پیدا کند، تخمدان‌ها به طور ترجیحی سنتز آندروژن‌ها را از سلول‌های غلاف فولیکولی افزایش می‌دهند که منجر به وضعیت هایپراندرژیسم با منشا تخمدانی به عنوان یکی از عمده‌ترین علائم PCOS می‌شود و مسبب اختلالات بافتی تخمدان از جمله افزایش ضخامت لایه‌ی غلاف فولیکولی و ایجاد کیست‌های تخمدانی می‌باشد.^۳

افزایش میزان سایتوکین‌های پیش‌برنده‌ی التهاب مانند C-Reactive Protein (CRP), *Tumor Necrosis Factor-Alpha* (TNF- α) و *Interleukin-6* (IL-6) سبب ایجاد التهاب می‌گردد. شیوع این وضعیت در زنان مبتلا به PCOS نسبت به زنان سالم حدود ۴۰٪ است. CRP اولین بار توسط *Tillet* و *Frances* و همکارانشان شناسایی شد که در بیشتر طناب‌داران مانند موش، رت و انسان یافت می‌شود. افزایش سطح CRP به عنوان شاخص التهاب می‌تواند خطر ابتلا به بیماری عروق کرونر قلب و دیابت نوع دو را پیش‌بینی کند. این فاکتور در زنان PCOS ۳۰٪ بالاتر از زنان سالم است.^{۴،۵}

بنابراین PCOS اثرات منفی قابل توجهی بر فیزیولوژی و متابولیسم بدن مانند مقاومت به انسولین، هایپرانسولینمیا، چاقی شکمی و فشارخون بالا (۴۰-۳۰٪ نسبت به زنان سالم) دارد.^۲ هر چه مدت ابتلا به PCOS طولانی‌تر باشد، خطر بروز هایپرپلازی و سرطان آندومتر،

کنترل (n= ۸) هیچ تزریقی دریافت نکرد و گروه شم (n= ۸) حلال کاکوتی (سالمین) دریافت کرد. القای موفق سندرم در طول مدت هشت هفته با بروز علائمی مانند فاز اسمیر واژینال شاخی پایدار Persistent Vaginal Cornification (PVC) صورت گرفت. وزن رت‌های هر گروه در هر مرحله از بررسی ثبت شد. در پایان مدت ۱۰ روز رت‌های همه گروه‌ها با استنشاق کلرفرم کشته و خون و تخمدان آنها جهت بررسی سرولوژیک و هیستومورفومتریک برداشته شد.

پس از تثبیت نمونه‌های تخمدانی در فیکساتیو بوئن به مدت ۲۲ ساعت، آگیری آنها با محلول‌های الکل با درجات صعودی ۱۰۰-۲۰٪ هر کدام برای مدت دو ساعت انجام شد. پس از شفاف‌سازی با تولوئن (دو ساعت) قالب‌گیری با پارافین انجام شد. قالب‌های پارافینی با میکروتوم به صورت سریالی و با ضخامت ۷ μm برش داده و با همتاکسیلین و ائوزین رنگ‌آمیزی شدند و در نهایت به وسیله میکروسکوپ نوری تعداد فولیکول‌های مراحل مختلف تکوین و ضخامت لایه‌های فولیکولی بررسی شدند.

به منظور عدم شمارش دوباره یک فولیکول بزرگ، از هر ۱۰ برش یک برش شمارش شد تا از دو بار شمارش یک فولیکول آنترال که هسته‌ای به طور تقریبی به قطر ۷۰ میکرون دارد جلوگیری شود. شمارش تعداد کل فولیکول‌های هر دسته فولیکولی به وسیله فرمول پیشنهادی زیر انجام گرفت:

$F=(A \times B/C)D$ (F=تعداد کل فولیکولی، A=تعداد فولیکول‌ها در هر برش، B=فاصله بین برش‌های شمارش شده، C=قطر اووسیت، D=ضخامت برش‌ها). همچنین آنالیزهای مورفومتریک جهت بررسی تغییرات ضخامت لایه‌های سلولی گرانولوزا و غلاف فولیکولی در فولیکول‌های آنترال با استفاده از اکولر مدرج و ابژکتیو ۱۰ و ۴۰ میکروسکوپ نوری انجام گرفت. اندازه‌گیری این لایه گرانولوزا به منظور یکسان نبودن در محیط یک فولیکول بر اساس پیش‌فرض پیشنهادی زیر صورت گرفت: اندازه لایه‌ی گرانولوزا در گروه فولیکولی آنترال (Antral Follicle or Graafian Follicle, AF) فاصله اولین لایه‌ی سلولی گرانولوزا در مجاورت غلاف فولیکولی تا نزدیک‌ترین لایه‌ی به حفره‌ی آنتروم تشکیل‌شده در بخش روبه‌روی کمپلکس اووسیت-کومولوس در نظر گرفته شد. سرم خون محیطی با استفاده از دستگاه سانتریفیوژ به مدت ۱۰ دقیقه با شدت دور ۲۰۰۰ در دقیقه جداسازی گردید و میزان CRP (Millipore's MILLIPLEX® MAP Rat/Mouse) اندازه‌گیری

کرج انجام شد. پروتکل این پژوهش بر اساس قوانین جهانی در مورد حیوانات آزمایشگاهی انجام گردید و در کمیته اخلاق دانشگاه به تصویب رسید. برای عصاره‌گیری گیاه کاکوتی از برگ‌های آن استفاده شد. ابتدا برگ‌های کاکوتی با تهویه مناسب در سایه خشک شده و در آسیاب برقی به صورت پودر درآمد. سپس ۲۰ gf از پودر حاصل درون ارلن درب‌دار ریخته و ۲۰۰ ml الکل اتیلیک ۷۰ درجه به آن اضافه گردید و به مدت ۴۸ ساعت در 37 °C inside Ben Marry machine (Memmert GmbH & Co. KG, Germany) نگهداری شد. همچنین هر ۱۲ ساعت یکبار محتویات داخل ارلن تکان داده شد. پس از ۴۸ ساعت محتویات داخل ظرف به وسیله کاغذ صافی و قیف شیشه‌ای داخل بشر صاف گردید. سپس محلول صاف شده درون بالن ریخته و در (Microtome Rotary MR 2258, Histo Line Laboratories S.r.l., Milano, MI, Italy) در دمای ۷۵ °C با دور متوسط قرار داده شد و پس از خروج حلال مایع غلیظ روی سطح شیشه‌ای پهن گردید تا خشک شود. پودر حاصله که حدود ۰/۵۸/۶٪ مایع عصاره را تشکیل می‌داد جمع‌آوری گردید و از پودر حاصل برای تهیه غلظت‌های ۱۰۰، ۱۵۰ و ۲۰۰ mg/kg bw Z. tenuior L. Extract (ZTE) استفاده شد. برای تعیین غلظت مناسب عصاره‌ی کاکوتی، غلظت‌های مختلفی از عصاره به رت‌ها تزریق شد و غلظت عصاره‌ای که سبب مرگ ۵۰٪ از رت‌ها شد به عنوان LD50 در نظر گرفته شد که در این آزمایش غلظت ۱۰۰۰ mg/kg bw به عنوان غلظت LD50 تعیین شد.^۹

در این بررسی تجربی از ۱۴۴ سر موش آزمایشگاهی بزرگ (رت) نژاد ویستار با وزن تقریبی ۱۷۰±۲۰ استفاده گردید. رت‌ها در قفس‌های مخصوص در شرایط مناسب آزمایشگاهی (دما ۲۴-۲۰ °C و سیکل روشنایی و تاریکی ۱۲ ساعته) با دسترسی آزادانه به غذا و آب در مرکز تکثیر و پرورش حیوانات آزمایشگاهی دانشکده علوم زیستی نگهداری شدند.

رت‌ها به صورت تصادفی به شش گروه کنترل، شاهد، گروه پلی‌کیستیک و گروه پلی‌کیستیک تیمار شده با سه غلظت از عصاره کاکوتی تقسیم شدند و هر گروه شامل هشت سر رت بود و تمامی مراحل بررسی سه بار تکرار گردید. از میان انواع روش‌های القای فنوتیپ سندرم تخمدان پلی‌کیستیک در این بررسی از تزریق تک‌مرحله‌ای و زیر پوستی ۲ mg استرادیول ولرات (Aburaihan Pharmaceutical Co., Tehran, Iran) (n= ۳۲) استفاده شد.^{۱۰} گروه

فولیکول‌های اولیه (Primary Follicles, PF)، فولیکول‌های پیش‌انترال کم‌تر از ۶۰۰ میکرون (Preantral Follicles, PAF)، فولیکول‌های انترال ۶۰۰ تا ۱۰۰۰ میکرون (AF)، فولیکول‌های کیستیک (Cystic Follicles, CF) و اجسام زرد (Corpus Luteum, CL) تقسیم شدند و مورد شمارش و بررسی قرار گرفتند.

در گروه کنترل تخمدان‌ها فاقد کیست و سرشار از جسم زرد بودند. همچنین تعداد زیادی فولیکول در مراحل مختلف تکوین مشاهده شد. در تخمدان‌های تیمار شده با EV، فولیکول‌های بزرگ کیستیک با لایه گرانولوزای نازک در حد یک یا دو لایه سلولی و کاهش تعداد فولیکول‌ها در مراحل مختلف تکوین که از مشخصه‌های PCOS است، در مقایسه با گروه کنترل مشاهده شد. در این گروه جسم زرد که نشانه عدم تخمک‌گذاری طبیعی است، به تعداد کمتری نسبت به گروه کنترل مشاهده شد. بنابراین بر پایه مشاهدات ما، تیمار با EV پس از هشت هفته، منجر به ایجاد کیست و توقف رشد فولیکولی و کاهش میزان تخمک‌گذاری در این گروه نسبت به کنترل شد.

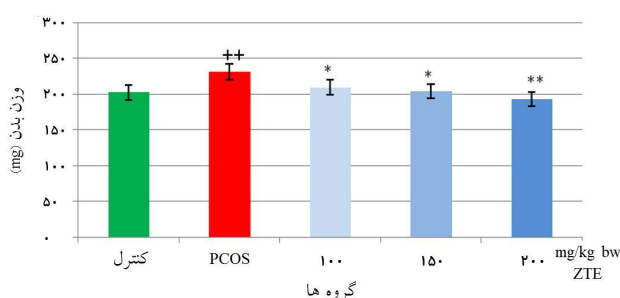
پس از تیمار تخمدان‌های پلی‌کیستیک با غلظت‌های مختلف عصاره کاکوتی، بررسی‌های مورفولوژیکی نشان داد که تعداد کیست‌ها کاهش معناداری نسبت به گروه PCOS یافته است به طوری که در گروه تجربی که با غلظت ۲۰۰ mg/kg bw عصاره کاکوتی دریافت کرده بودند، هیچ کیستی دیده نشد. افزایش معناداری در تعداد گروه‌های مختلف فولیکولی به‌ویژه فولیکول‌های پیش‌انترال که هنوز به مرحله تشکیل انترال کامل نایل نشده بودند بین گروه‌های تجربی در مقایسه با PCOS مشاهده گردید. همچنین تعداد اجسام زرد در گروهی که بیشترین غلظت عصاره کاکوتی را دریافت کرده بود افزایش معناداری یافت که نشانه‌ی بهبود نسبی تخمدان‌های این گروه در مقایسه با گروه PCOS بود. تغییرات تعداد اجسام زرد تشکیل شده در تخمدان‌های تیمار شده با غلظت ۱۰۰ و ۱۵۰ mg/kg bw معنادار نبود (شکل ۱ و نمودار ۲).

ضخامت لایه‌های محصورکننده تخمک که در دو لایه‌ی قابل تشخیص مورد مطالعه و اندازه‌گیری قرار گرفتند در گروه‌های مختلف مورد بررسی تغییرات معناداری را نشان دادند. این تغییرات شامل افزایش معنادار ضخامت لایه غلاف فولیکولی در گروه PCOS نسبت به گروه کنترل بود در حالی که این ضخامت تحت تیمار عصاره کاکوتی در گروه‌های تحت

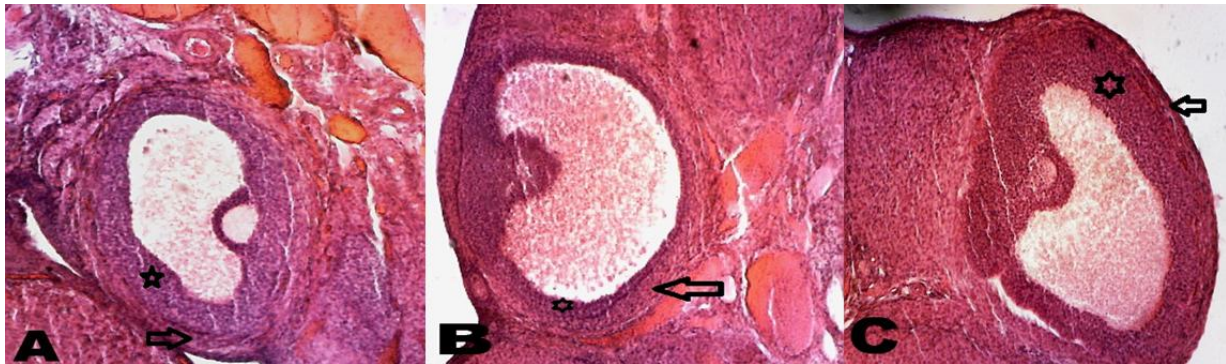هورمون‌های CRP Single Plex, Millipore, Billerica, MA, USA) و (FSH, LH, تستوسترون، پروژسترون و استرادیول (Rat/mouse ELISA Kit, Cosmo Bio Co. Ltd. Japan) با روش الایزا سنجیده شد. برای تجزیه و تحلیل آماری داده‌ها، از InStat, version 3.0 (GraphPad Software, San Diego, California, USA) و One-way ANOVA test استفاده شد. $P < 0/05$ معنادار محسوب شد.

یافته‌ها

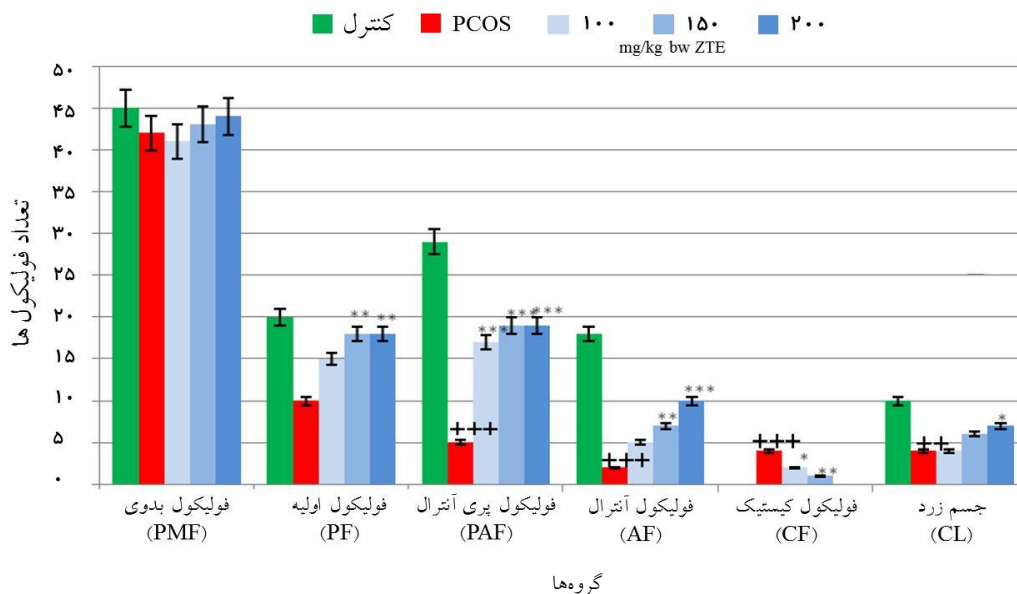
پس از آنالیز آماری به دلیل عدم وجود تفاوت معنادار میان گروه شاهد و گروه کنترل، از داده‌های مربوط به گروه شاهد صرف‌نظر شد. افزایش وزن بدن و میزان چربی‌های ناحیه‌ی شکمی در گروه PCOS نسبت به گروه کنترل به میزان $P < 0/01$ و کاهش آن در گروه رت‌های تیمار شده با عصاره کاکوتی در مقایسه با گروه PCOS معنادار بود؛ به طوری که پس از ۱۰ روز تزریق درون‌صفاقی عصاره‌ی کاکوتی، رت‌ها کشته شده و حجم چربی‌های ناحیه‌ی شکمی آنها مشاهده شد. هم‌راستا با کاهش وزن بدن حیوانات گروه‌های تحت تیمار با عصاره کاکوتی به‌ویژه در غلظت ۲۰۰ mg/kg bw، کاهش قابل‌توجهی نیز در میزان چربی‌های این ناحیه از نظر ظاهری مشاهده شد (نمودار ۱). فولیکول‌ها از نظر مرحله رشد و تکوین و بر اساس ریخت‌شناسی و قطر فولیکول به شش گروه فولیکول‌های بدوی (Primordial Follicles, PMF)،



نمودار ۱: مقایسه میانگین وزن بدن گروه PCOS نسبت به گروه کنترل و همچنین مقایسه وزن بدن گروه PCOS تیمار شده با عصاره‌ی کاکوتی نسبت به گروه PCOS وزن بدن رت‌های PCOS تیمار شده با عصاره کاکوتی به صورت درون‌صفاقی به مدت ده روز در مقایسه با گروه PCOS کاهش معناداری را نشان دادند. (n=8، میانگین ± انحراف معیار) $P < 0/01$ **, $P < 0/05$ *، ZTE: Z. tenuior L. Extract



شکل ۱: فوتومیکروگراف فولیکول‌های آنترال نهایی (گراف) تخمدان در A: گروه کنترل، فولیکول گراف توسط لایه‌ی قطور سلول‌های گرانولوزا و لایه‌ی غلاف فولیکولی با ضخامت طبیعی حدود $250 \mu\text{m}$ محاط شده است. B: گروه PCOS، فولیکول گراف با لایه‌ی سلول‌های گرانولوزای نازک و غلاف فولیکولی ضخیم‌تر نسبت به گروه کنترل احاطه شده است. C: گروه تیمار شده با غلظت 200 mg/kg bw عصاره کاکوتی به مدت ده روز، ضخامت غلاف در اطراف فولیکول گراف ضعیف‌تر نسبت به گروه PCOS داشته و شرایط بهتری را برای آزادی تخمک فراهم کرده است. پیکان‌ها لایه‌ی غلاف فولیکولی و ستاره‌ها لایه‌ی گرانولوزا را نشان می‌دهند. رنگ‌آمیزی H&E (بزرگ‌نمایی $100\times$).

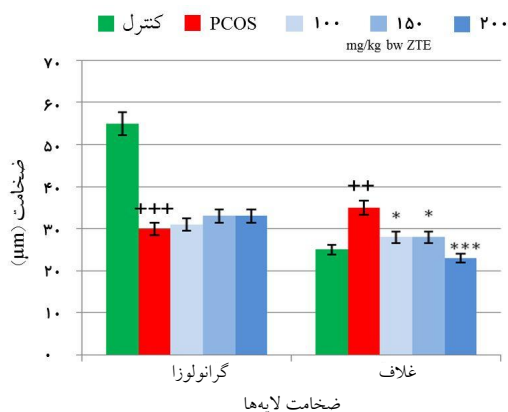


نمودار ۲: مقایسه تعداد گروه‌های مختلف فولیکولی در تخمدان‌های گروه پلی‌کیستیک نسبت به گروه کنترل (با + نشان داده شده است) و همچنین تخمدان‌های گروه مبتلا به سندرم تخمدان پلی‌کیستیک تیمار شده با غلظت‌های مختلف عصاره کاکوتی در مقایسه با گروه PCOS (با * نشان داده شده است) ($n=8$).

در تخمدان گروه‌های پلی‌کیستیک کاهش معناداری در تعداد همه دستجات فولیکولی (به جز گروه فولیکول‌های بدوی) و افزایش معناداری در تعداد کیست‌های تخمدانی نسبت به گروه کنترل مشاهده شد. با مقایسه تعداد گروه‌های مختلف فولیکولی در تخمدان گروه‌های پلی‌کیستیک تیمار شده با عصاره کاکوتی افزایش معناداری در تعداد دستجات فولیکولی و کاهش معناداری در تعداد کیست‌های تخمدانی به‌ویژه در غلظت‌های بالاتری از عصاره کاکوتی نسبت به گروه پلی‌کیستیک مشاهده شد. PMF: فولیکول بدوی، PF: فولیکول اولیه، PAF: فولیکول پری آنترال، AF: فولیکول آنترال، CF: فولیکول کیستیک، CL: جسم زرد، (میانگین \pm انحراف معیار)

$P < 0.001$ ***, $P < 0.01$ **, $P < 0.05$ *, ZTE: Z. tenuior L. Extract

تغییرات بحرانی شده و به این ترتیب افزایش معنادار میزان آندروژن‌ها و در پی آن میزان استروژن‌ها سبب بروز علائم مورفولوژیک مشاهده شده سندرم در این بررسی و تغییرات گزارش شده پیشین در سیستم‌های متابولیک گردید (جدول ۱).



نمودار ۳: مقایسه ضخامت لایه‌ی غلاف و گرانولوزای فولیکولی در تخمدان گروه PCOS نسبت به گروه کنترل و همچنین مقایسه ضخامت این لایه‌ها در گروه PCOS تیمار شده با غلظت‌های مختلف عصاره‌ی کاکوتی نسبت به گروه PCOS (n=8). تغییر ضخامت این لایه‌ها در گروه PCOS نسبت به گروه کنترل به‌طور کامل معنادار بود. کاهش معناداری در ضخامت غلاف فولیکولی در تخمدان‌های تیمار شده با کاکوتی در مقایسه با گروه PCOS مشاهده شد. افزایش ضخامت لایه‌ی گرانولوزا در گروه‌های تیمار شده با عصاره کاکوتی معنادار نبود. (میانگین ± انحراف معیار) $P < 0.001$ *** $P < 0.01$ ** $P < 0.05$ * , ZTE: Z. tenuior L. Extract

تیمار به‌میزان معناداری نسبت به گروه PCOS کاهش یافته بود. کاهش ضخامت این لایه در گروهی که با ۲۰۰ mg/kg bw کاکوتی تیمار شده بودند به‌میزان $P < 0.001$ معنادار بود. ضخامت لایه‌ی گرانولوزا که به‌صورت مستقیم اووسیت را احاطه می‌نماید در گروه PCOS دو الی سه لایه‌ی سلولی بود و کاهش معناداری را نسبت به گروه کنترل نشان داد، درحالی‌که این ضخامت در گروه‌های تجربی در مقایسه با گروه PCOS افزایش نشان داد ولی این افزایش معنادار نبود (نمودار ۳).

پس از نمونه‌گیری خونی به‌صورت مستقیم از قلب حیوانات همه گروه‌ها، سرم خون جمع‌آوری گردید و جهت بررسی‌های هورمونی تا زمان انجام آزمون‌های سرمی در دمای 70°C - نگهداری شد. نتایج حاصل از الیزا نشان داد که میزان تستوسترون و استرادیول در گروه PCOS به‌صورت معناداری ($P < 0.001$) افزایش یافت ولی سطح هورمون پروژسترون به‌همین میزان کاهش نشان داد که این کاهش در مقایسه با گروه کنترل به‌دلیل وجود اجسام زرد و ترشح این هورمون، معنادار بود. میزان هورمون تستوسترون و استرادیول در حیوانات تیمار شده با عصاره‌ی کاکوتی کاهش یافت و در مقایسه با حیوانات گروه PCOS تعدیل گردید. تغییر معناداری نیز در میزان هورمون پروژسترون در گروه تیمار شده با عصاره‌ی کاکوتی نسبت به گروه پلی‌کیستیک مشاهده شد که به‌دلیل پیدایش تعداد معناداری از اجسام زرد در این گروه از تخمدان‌ها بود. این نتایج بیان داشت که در نتیجه‌ی القای سندرم فوق میزان هورمون‌های استرادیول و تستوسترون دچار

جدول ۱: مقایسه سطح سرمی هورمون‌ها و همچنین CRP بین گروه‌های مختلف مورد بررسی. گروه PCOS تفاوت معناداری را نسبت به گروه کنترل در میزان هورمون‌ها و سطح CRP نشان داد. گروه‌های تیمار شده با مقادیر مختلف عصاره‌ی کاکوتی تفاوت معناداری را نسبت به گروه PCOS نشان دادند.

گروه	CRP (ng/ml)	FSH (ng/ml)	LH (ng/ml)	T (ng/ml)	P4 (ng/ml)	E2 (ng/ml)
کنترل	۰/۱۴۵±۰/۰۰۲	۸۵۰±۲۸/۸۶	۲/۸±۰/۱۵	۰/۵±۰/۰۵	۱۱۷±۳	۰/۰۲۹±۰/۰۰۵
PCOS	**۰/۲۷±۰/۰۱۰	**۶۸۷/۸۲±۴۰/۴۴	**۵/۵±۰/۵۶	***۱/۱۲±۰/۰۶	***۵۵±۲/۸	***۰/۰۵۲±۰/۰۰۵
۱۰۰ mg/kg bw ZTE	۰/۲۳±۰/۰۱۷	۶۸۶±۳/۴۸	**۲/۸۶±۰/۱	**۰/۷۴±۰/۰۳	۶۲±۲/۳	*۰/۰۴۰±۰/۰۰۲
۱۵۰ mg/kg bw ZTE	۰/۲±۰/۰۲۸	*۸۱۸±۲۴/۲۴	**۲/۶۸±۰/۰۴	***۰/۶۹±۰/۰۲	*۷۰±۰/۵	*۰/۰۳۹±۰/۰۰۴
۲۰۰ mg/kg bw ZTE	*۰/۱۹±۰/۰۰۵	*۸۳۶±۱۸/۵۵	***۲/۴۶±۰/۰۹	***۰/۶۹±۰/۰۳	**۷۲±۳/۹	*۰/۰۳۷±۰/۰۰۱

LH: Luteinizing Hormone, FSH: Follicle Stimulating Hormone, T: Testosterone, P4: Progesterone, E2: 17β-estradiol, C Reactive Protein

$P < 0.001$ *** $P < 0.01$ ** $P < 0.05$ * , ZTE: Z. tenuior L. Extract

در این لایه می‌باشد.^{۱۴} چنانچه Spaczynski و همکارانش بیان داشتند که انسولین و فاکتورهای شبه‌انسولینی از جمله تنظیم‌کنندگان اتوکراین و پاراکراین این سلول‌ها در انسان و رت هستند و توانایی تحریک تکثیر و فعالیت استروئیدوژنز این سلول‌ها را دارند و بدین ترتیب موجب افزایش ستر اندروژن در سلول‌های تک و سلول‌های گرانولوزا می‌شوند. سلول‌های گرانولوزا، تستوسترون را به شکل استرون از سلول‌های غلاف فولیکولی دریافت کرده و به استرادیول تبدیل می‌کنند و با رشد فولیکول‌ها، استرادیول بیشتری ساخته می‌شود.^{۱۴} از این رو Pasquali بیان کردند که زنان مبتلا به سندرم تخمدان پلی‌کیستیک در مقایسه با زنان سالم غلظت استرادیول بالاتری را نشان می‌دهند.^۲

در این پژوهش علاوه بر افزایش سطح تستوسترون و استرادیول سرمی در رت‌های PCOS سطح سرمی پروژسترون در این گروه نیز به دلیل کاهش تشکیل جسم زرد و افزایش تعداد فولیکول‌هایی که دچار اوولاسیون نشده و کیست‌ها را تشکیل داده‌اند، کاهش معناداری نشان داد که همسو با پژوهش‌های Krattenmacher و Rabe مبنی بر تغییرات سطح سرمی پروژسترون در نمونه‌های PCOS بود.^{۱۵،۱۶} با توجه به اثرات مهاری فلاونوئیدها، تیمول و کارواکرول (مانند ترکیبات مهم موجود در عصاره این خانواده گیاهی) بر آنزیم‌های سیکلواکسیژناز می‌توان گفت به احتمال کاکوتی از طریق مهار تکثیر سلول‌های غلاف فولیکولی در بهبود علائم بافتی تخمدان در رت‌های PCOS که با عصاره هیدروالکلی این گیاه تیمار شده بودند، ایفای نقش می‌نماید.^{۱۷}

تغییر پروفایل هورمونی در بررسی حاضر به ترتیبی که گفته شد علاوه بر اثبات القای سندرم در رت نژاد ویستار، زمینه‌ای را نیز به منظور بررسی اثرات عصاره‌ی کاکوتی فراهم آورد. چنانچه تیمار غلظت‌های مختلف کاکوتی به صورت درون‌صفافی سبب تعدیل سطح هورمون‌های گفته شده (کاهش سطح LH، تستوسترون و استرادیول و همچنین افزایش FSH و پروژسترون) شد. تاثیر این تغییرات هورمونی بر بافت تخمدان با مشاهده علائم هیستولوژیکی مانند پیدایش جسم زرد و کاهش تعداد فولیکول‌های مراحل اولیه تکوین فولیکولی نمایان شد.

آندروژن افزایش یافته با اعمال اثرات تحریکی در آزاد شدن گنادوتروپین‌ها (به ویژه LH) موجب رشد سریع در مراحل اولیه تکوین فولیکولی و افزایش تونیک LH (بدون وجود افزایش فزاینده

سطح سرمی CRP در گروه پلی‌کیستیک نسبت به گروه کنترل به میزان $P < 0/01$ افزایش معناداری نشان داد درحالی‌که در گروه‌های تیمار شده با عصاره کاکوتی میزان CRP نسبت به گروه پلی‌کیستیک دچار کاهش معناداری به میزان $P < 0/05$ در گروه تیمار شده با غلظت 200 mg/kg bw عصاره کاکوتی شد (جدول ۱).

بحث

در پژوهش حاضر تاثیر گیاه کاکوتی کوهی که دارای ترکیبات فلاونوئیدی با خواص ضدالتهابی می‌باشد بر بهبود علائم تخمدان پلی‌کیستیک القا شده با استرادیول ولرات بررسی شد.

Balen و همکارانش بیان کردند که افزایش تعداد فولیکول‌های ثانویه که موجب تحریک افزایش تونیک LH بدون وجود مرحله اوج‌گیری می‌گردد، سبب ایجاد فولیکول‌های آنترال بدون اوولاسیون و در نتیجه تشکیل کیست‌ها در زنان می‌شوند.^{۱۱} Desjardins و همکارانشان پس از القا PCOS در موش‌های صحرایی توسط استرادیول ولرات گزارش کردند کیست‌های فراوانی در تخمدان تشکیل شده است و منشای این کیست‌ها از فولیکول‌های آنترال آترزی شده و دارای ویژگی‌هایی مانند لایه سلول‌های گرانولوزا دژنره شده و لایه غلاف فولیکولی ضخیم نسبت به گروه کنترل هستند.^{۱۲} در این پژوهش نیز القای این مدل حیوانی با استفاده از استرادیول ولرات صورت گرفت که نسبت به دیگر روش‌های القا از نظر ایجاد تغییرات بافتی تخمدان، سطح هورمون و تغییرات متابولیکی شباهت بیشتری به مدل‌های انسانی دارد.

تغییرات بافت تخمدان در گروه PCOS در پژوهش حاضر همسو با نتایج Balen و Desjardins و بیانگر القای موفق این سندرم و ایجاد نقص در روند تکوین دسته‌های فولیکولی در رت‌های بالغ در مقایسه با گروه کنترل بود. براساس بررسی‌های Karimzadeh و همکاران به نظر می‌رسد افزایش عروق خون‌رسان به دلیل آنژیوژنز (افزایش بیان فاکتور رشد اندوتلیال عروقی و ایزوانزیم ۲ سیکلواکسیژناز) در بخش استروما و لایه‌ی غلاف فولیکولی سبب افزایش تولید اندروژن و ضخیم شدن این لایه و پیشرفت استروئیدوژنز شده است؛^{۱۳،۱۴} افزایش ضخامت لایه‌ی غلاف فولیکولی هم وابسته به هایپرتروفی سلول‌های این لایه و هم به دلیل افزایش تعداد سلول‌های تکای بینابینی (Interstitial Theca Cells)

پژوهش Debnath و Konyalioglu نشان داد که ترکیبات کاکوتی توانایی مهار کولیت در موش سوری را دارند. اندازه‌گیری‌های بیوشیمیایی به‌خوبی نشان داد که تجویز عصاره تام کاکوتی فعالیت Myeloperoxidase (MPO) و غلظت Thyrotropin receptor-stimulating antibodies (TRAbs) که اندیکاتورهای مهم استرس اکسیداتیو و مارکرهای کولیت هستند را کاهش می‌دهد. نکته قابل توجه در پژوهش‌های او شباهت اثرات کاکوتی به‌ویژه در غلظت 300 mg/kg bw با پردنیزولون بود که به‌خوبی حیوان را در مقابل کولیت محافظت می‌کند. پردنیزولون آنزیم فسفولیپاز A2 را مهار کرده که باعث کاهش میزان پروستاگلاندین‌ها و لکوترین‌ها می‌گردد. بنابراین احتمال می‌رود کاکوتی دارای اثرات مهاری بر روی سنتز یا آزادسازی این واسطه‌های التهابی شامل IL-1 و IL-6 و IL-10، TNF- α ، NF-KB، NO، iNOS و COX2 باشد.^{۲۲} همان‌طور که در پژوهش‌های Yao نیز نشان داده شد که التهاب پروتیین عدسی چشم به‌طور معناداری به‌وسیله تجویز موضعی و تدریجی ترکیب پولگون گیاه کاکوتی کاهش می‌یابد.^{۲۳}

نتیجه‌گیری: عصاره کاکوتی با اعمال اثرات ضدالتهابی در بافت تخمدان و در سطح هورمون‌های محور هیپوتالاموس-هیپوفیز-تخمدان در رت‌های مبتلا به PCOS به‌واسطه کاهش میزان CRP به‌عنوان شاخص التهاب، باعث کاهش ترشح گنادوتروپین‌ها و هورمون‌های تخمدانی شد. همچنین کاهش تعداد فولیکول‌های کیستی تخمدان و افزایش تعداد جسم زرد به‌عنوان مهمترین نشانه تخمک‌گذاری از علائم تاثیرات حمایت‌کنندگی این فرآورده گیاهی بر روند تکوین طبیعی دستجات مختلف فولیکولی تخمدان و افزایش میزان باروری است. از این رو پیشنهاد می‌گردد اثرات التهابی این گیاه بر بافت‌های دخیل در PCOS مانند کبد و کلیه نیز بررسی شود و مسیرهای درمانی منتهی به بهبود این سندرم از این منظر نیز مورد بررسی قرار گیرد.

سپاسگزاری: این بررسی حاصل بخشی از پایان‌نامه کارشناسی ارشد با عنوان "بررسی اثر عصاره کاکوتی در درمان سندرم تخمدان پلی‌کیستیک از مسیر فاکتور نکروزکننده تومور آلفا (TNF- α) در موش‌های رت ویستار" بوده است که در طی سال‌های ۱۳۹۱ تا ۱۳۹۲ در مرکز تکثیر و پرورش حیوانات آزمایشگاهی دانشگاه خوارزمی انجام گردید و از حمایت دانشکده علوم زیستی این دانشگاه برخوردار بوده است.

در زمان اوولاسیون) می‌گردد. افزایش تونیک LH از دو دیدگاه مورد توجه قرار دارد: Loucks در پژوهش خود به وابستگی هورمون LH با میزان چربی بدن اشاره کرده و کاهش تولید این هورمون را به کاهش حجم چربی و وزن بدن مرتبط دانسته است.^{۱۸} در این پژوهش می‌توان افزایش وزن بدن رت‌های گروه PCOS را بر پایه پژوهش‌های Loucks به افزایش سطح سرمی LH نسبت داد. چراکه در رت‌های تیمار شده با عصاره کاکوتی با کاهش سطح سرمی این هورمون وزن بدن حیوانات کاهش چشمگیری را نسبت به گروه PCOS نشان دادند. منظر دیگری از نتایج افزایش این هورمون، براساس پژوهش‌های Pall و همکارانش کاهش آنزیم‌های مورد نیاز برای شکافته شدن دیواره فولیکولی و اوولاسیون است.^{۱۹} چنانچه در نمونه‌های تیمار شده با عصاره کاکوتی افزایش تعداد جسم زرد در پی کاهش سطح این هورمون مشاهده شد. نتایج حاصل از این بررسی همسو با پژوهش‌های انجام شده توسط Kazerooni و همکاران کاهش معناداری در میانگین LH در تیمار با متفورمین و بهبود علائم بافتی PCOS بود.^{۲۰}

براساس پژوهش‌های Nabiani و همکاران می‌توان افزایش وزن بدن و سطح سرمی CRP در گروه تخمدان پلی‌کیستیک را می‌توان به افزایش میزان التهاب سیستمیک در مدل حیوانی رت نسبت داد.^{۲۱} بافت چربی منبع اصلی تولید سایتوکین‌های پیش‌برنده التهاب از جمله اینترلوکین ۶ است که ترشح CRP را از کبد رت تنظیم می‌کند.^{۲۰} این نتایج در انسان توسط Kelly نشان داده شده بود. وی مشاهده کرد که زنان مبتلا به PCOS میزان CRP بالاتری نسبت به زنان سالم دارند.^۴ از سوی دیگر با استناد به پژوهش Kazerooni و همکاران کاهش CRP با کاهش علائم متابولیکی در نمونه‌های PCOS که با متفورمین درمان شده بودند، همراه بوده است.^{۲۰} همچنین Nabiani و همکاران بیان داشتند کاهش میزان سایتوکین‌های سیستمیک توسط زهر زنبور عسل موجب سیر علائم تخمدانی PCOS به‌سمت تخمدان سالم می‌شود.^{۱۳}

با تکیه بر این پژوهش‌ها و ایجاد ارتباط بین آنها می‌توان استنباط کرد هر دارویی مانند متفورمین و زهر زنبور عسل که سبب کاهش میزان سایتوکین‌های پیش‌برنده التهاب از جمله CRP و IL-6 شود می‌تواند در کاهش علائم PCOS موثر واقع شود. بنابراین می‌توان احتمال داد بهبود علائم از جمله تغییرات بافتی تخمدان پلی‌کیستیک تحت تاثیر کاهش سطح CRP توسط عصاره کاکوتی باشد.

References

- Marx TL, Mehta AE. Polycystic ovary syndrome: pathogenesis and treatment over the short and long term. *Cleve Clin J Med* 2003;70(1):31-3, 36-41, 45.
- Pasquali R, Gambineri A, Pagotto U. The impact of obesity on reproduction in women with polycystic ovary syndrome. *BJOG* 2006;113(10):1148-59.
- Amin AF, Abd el-Aal DE, Darwish AM, Meki AR. Evaluation of the impact of laparoscopic ovarian drilling on Doppler indices of ovarian stromal blood flow, serum vascular endothelial growth factor, and insulin-like growth factor-1 in women with polycystic ovary syndrome. *Fertil Steril* 2003;79(4):938-41.
- Kelly CC, Lyall H, Petrie JR, Gould GW, Connell JM, Sattar N. Low grade chronic inflammation in women with polycystic ovarian syndrome. *J Clin Endocrinol Metab* 2001;86(6):2453-5.
- Sierksma A, van der Gaag MS, Kluit C, Hendriks HF. Moderate alcohol consumption reduces plasma C-reactive protein and fibrinogen levels; a randomized, diet-controlled intervention study. *Eur J Clin Nutr* 2002;56(11):1130-6.
- Nader S, Diamanti-Kandarakis E. Polycystic ovary syndrome, oral contraceptives and metabolic issues: new perspectives and a unifying hypothesis. *Hum Reprod* 2007;22(2):317-22.
- Gozde E, Yavasoglu N, Ulku K, Ozturk B. Antimicrobial activity of endemic *Ziziphora taurica* subsp. *cleonoides* (Boiss) essential oil. *Acta Pharm Sci* 2006;48:55-62.
- de Sousa DP, Junior EV, Oliveira FS, de Almeida RN, Nunes XP, Barbosa-Filho JM. Antinociceptive activity of structural analogues of rotundifolone: structure-activity relationship. *Z Naturforsch C* 2007;62(1-2):39-42.
- Konyalioglu S, Ozturk B, Elgin Meral G. Comparison of chemical compositions and antioxidant activities of the essential oils of two *Ziziphora* taxa from Anatolia. *Pharm Biol* 2006;44(2):121-6.
- Walters KA, Allan CM, Handelsman DJ. Rodent models for human polycystic ovary syndrome. *Biol Reprod* 2012;86(5):149, 1-12.
- Balen AH, Conway GS, Kaltsas G, Techatrasak K, Manning PJ, West C, et al. Polycystic ovary syndrome: the spectrum of the disorder in 1741 patients. *Hum Reprod* 1995;10(8):2107-11.
- Desjardins GC, Beaudent A, Brawer JR. alteration in opioid parameters in the hypothalamus of rat with estradiol-induced polycystic ovarian disease. *Endocrinol Chem Tech Assessment* 2000;127(6):2669-76.
- Karimzadeh L, Nabiuni M1, Kouchesfehiani HM, Adham H, Bagheri A, Sheikholeslami A. Effect of bee venom on IL-6, COX-2 and VEGF levels in polycystic ovarian syndrome induced in Wistar rats by estradiol valerate. *J Venom Anim Toxins Incl Trop Dis* 2013;19(1):32.
- Spaczynski RZ, Arici A, Duleba AJ. Tumor necrosis factor-alpha stimulates proliferation of rat ovarian theca-interstitial cells. *Biol Reprod* 1999;61(4):993-8.
- Krattenmacher R. Drospirenone: pharmacology and pharmacokinetics of a unique progestogen. *Contraception* 2000;62(1):29-38.
- Rabe T, Kowald A, Ortmann J, Rehberger-Schneider S. Inhibition of skin 5 alpha-reductase by oral contraceptive progestins in vitro. *Gynecol Endocrinol* 2000;14(4):223-30.
- Hotta M, Nakata R, Katsukawa M, Hori K, Takahashi S, Inoue H. Carvacrol, a component of thyme oil, activates PPAR α and γ and suppresses COX-2 expression. *J Lipid Res* 2010;51(1):132-9.
- Loucks AB, Thuma JR. Luteinizing hormone pulsatility is disrupted at a threshold of energy availability in regularly menstruating women. *J Clin Endocrinol Metab* 2003;88(1):297-311.
- Pall M, Friden BE, Brannstrom M. Induction of delayed follicular rupture in the human by the selective COX-2 inhibitor rofecoxib: a randomized double-blind study. *Hum Reprod* 2001;16(7):1323-8.
- Kazerooni T, Dehghan-Kooshkghazi M. Effects of metformin therapy on hyperandrogenism in women with polycystic ovarian syndrome. *Gynecol Endocrinol* 2003;17(1):51-6.
- Nabiuni M, Parivar K, Zeynali B, Karimzadeh L, Sheikholeslami A. Changes in the expression of cyclooxygenase-2 in polycystic ovary syndrome in wistar rats. *Tehran Univ Med J (TUMJ)* 2011;69(9):537-46.
- Debnath T, Kim da H, Lim BO. Natural products as a source of anti-inflammatory agents associated with inflammatory bowel disease. *Molecules* 2013;18(6):7253-70.
- Yao QS, Chiou GC. Inhibition of crystallins-induced inflammation in rabbit eyes with five phytochemicals. *Zhongguo Yao Li Xue Bao* 1993;14(1):13-7.

Hydro-alcoholic extract of *Ziziphora tenuior* L. on polycystic ovary syndrome in Wistar rats

Abstract

Received: 15 Dec. 2014 Accepted: 20 May 2015 Available online: 06 Jul 2015

Mohammad Nabiuni Ph.D.^{1*}
Solmaz Doostikhah M.Sc.
Student²
Seyedeh Rezvan Panahandeh
M.Sc. Student²
Latifeh Karimzadeh M.Sc.³

1- Department of Cell and Molecular Biology, Faculty of Biological Sciences, Kharazmi University, Tehran, Iran.

2- Department of Animal Biology, Faculty of Biological Sciences, University of Kharazmi, Tehran, Iran.

3- Laboratories' Animal Center and Cellular And Molecular Research Laboratory, Faculty of Biological Sciences, Kharazmi University, Tehran, Iran.

Background: Polycystic ovary syndrome (PCOS) that occurs with chronic lack of ovulation, systemic inflammation and hyperandrogenism is manifested most common endocrine disorder in women of reproductive age. *Ziziphora tenuior* L. due to possess its Pulegone, flavenoid and anthocyanin has anti-inflammatory and anti-oxidant activity. This study investigates the modulating effects of *Ziziphora tenuior* L. extract by its anti-inflammatory properties on hormonal profile and the improvement of tissue symptoms of estradiol valerate- induced PCOS.

Methods: In this experimental study that established in Laboratory's Animal Center and Cellular And Molecular Research Laboratory, Kharazmi University, Karaj, from October 2012 to November 2013, 144 female adult Wistar rats divided into three groups of control (without injection), estradiol valerate- induced polycystic ovarian syndrome (2 mg/rat estradiol valerate, subcutaneously) and *Ziziphora tenuior* L. extract-treated groups. After induction of the syndrome within 60 days, experimental groups were injected 100, 150 and 200 mg/kg bw *Ziziphora tenuior* L. extract for 10 consecutive days intraperitoneally. The animals were anesthetized by chloroform. Their ovaries and blood serum was harvested to hormonal analysis and histomorphometric studies. Data using of one-way ANOVA test and $P < 0.05$ was considered significant level.

Results: The ovarian sections in PCOS group exhibited a significant reduction in thickness granulosa layer (82%), number of corpus luteums (54%), appearance of some cysts (79%) and increased CRP serum level (68%) compared with the control group, while the histological changes in *Ziziphora tenuior* L. extract-treated ovaries did not have significant difference compared with control ($P = 142$). The decrease of LH, estradiol, and testosterone was significant in *Ziziphora tenuior* L. extract-treated groups compared with the estradiol valerate- induced PCOS.

Conclusion: It seems that *Ziziphora tenuior* L. extract may improve functional and endocrine disturbances of estradiol valerate- induced PCOS and modulate the hormone level by anti-inflammatory effects. *Ziziphora tenuior* L. extract also starts the ovulation process again in polycystic ovary syndrome group.

Keywords: corpus luteum, estradiol valerate, hyperandrogenism, polycystic ovary syndrome, *Ziziphora tenuior* L.

* Corresponding author: Department of Cell and Molecular Biology, Faculty of Biological Sciences, Kharazmi University, Beheshti Ave., Karaj, Iran.
Tel: +98-26-34510005
E-mail: devbiokharazmi@gmail.com