

## گزارش بیمار مبتلا به سل ایزوله‌ی پانکراس: گزارش موردی

## چکیده

رامین ابراهیمیان  
داود تاسا\*

گروه جراحی عمومی، بیمارستان بعثت، دانشکده پزشکی، دانشگاه علوم پزشکی همدان، همدان، ایران.

\* نویسنده مسئول: همدان، بیمارستان بعثت، گروه جراحی عمومی.

تلفن: ۰۸۱-۲۶۴۰۰۲۰  
E-mail: davodtasa@gmail.com

دریافت: ۱۳۹۴/۰۲/۱۹ پذیرش: ۱۳۹۴/۰۳/۲۰ آنلاین: ۱۳۹۴/۰۵/۱۰

**زمینه و هدف:** سل در کشورهای در حال توسعه شایع است ولی درگیری احشای شکمی به وسیله آن اتفاق ناشایعی است. اکثر موارد سل پانکراس در زمینه سل منتشر (Milliary) بوده و ابتلای ایزوله پانکراس بسیار نادر است. **روش بررسی:** بیمار زن ۵۲ ساله‌ای بودند که در زمستان سال ۱۳۹۲ با شکایت درد اپی گاستر، کاهش وزن طی سه ماه مراجعه کردند. در بررسی‌های تصویربرداری توده‌ی ۲×۲ cm در سر پانکراس دیده شد. بیمار تحت لاپاراتومی تشخیصی قرار گرفت.

**نتیجه‌گیری:** توده‌ی نکروزه در سر پانکراس بود. در بررسی فروزن سکشن گرانولوم سل تشخیص داده شد. از این‌رو بیمار تحت درمان دارویی ضد سل قرار گرفت. در بررسی‌های بعد درمان توده‌ی پانکراس از بین رفت. با در نظر داشتن بیماری سل در توده‌های پانکراس و بررسی بیشتر پیش یا حین عمل می‌توان از تحمیل اعمال جراحی پیچیده به بیمار جلوگیری کرد.

**کلمات کلیدی:** توبرکلوزیس، بدخیمی پانکراس، سل خارج ریوی، سل شکمی.

## مقدمه

است. (به طوری که تاکنون فقط چند مورد گزارش شده است).<sup>۱</sup> در ارزیابی‌های بالینی و تصویربرداری در بیشتر موارد، سل پانکراس با بدخیمی‌های پانکراس اشتباه می‌شود، حتی در مواردی پس از انجام جراحی (لاپاراتومی) تشخیص پاتولوژیک آشکار می‌شود. از این‌رو همواره باید سل پانکراس را یکی از تشخیص‌های افتراقی توده‌های پانکراس دانسته و به‌ویژه در مناطق آندمیک به آن توجه کرد.<sup>۱</sup> در بیشتر موارد گزارش شده بیماران دچار ضعف ایمنی مانند بیماری ایدز بوده‌اند.

## معرفی بیمار

بیمار زن ۵۲ ساله و خانه‌دار، اهل و ساکن یکی از روستاهای

سل در کشورهای در حال توسعه شایع بوده ولی درگیری احشای شکمی به وسیله آن اتفاق ناشایعی است.<sup>۱</sup> به طوری که درگیری احشای شکمی با سل از ۱۱ تا ۱۶٪ موارد سل خارج ریوی را به خود اختصاص داده است.<sup>۲</sup> در صورت درگیری احشای شکمی غدد لنفاوی و ناحیه‌ی ایلئوسکال مبتلا می‌شوند. سایر ارگان‌ها مانند پریتون، کبد و طحال به صورت نادرتر درگیر شده و تا حدودی نادرترین آن در پانکراس است.<sup>۱</sup> که به احتمال علت آن اثرات تخریبی آنزیم‌های پانکراسی است.<sup>۲</sup> اکثر موارد سل پانکراس در زمینه سل منتشر (Milliary tuberculosis) بوده و ابتلای ایزوله پانکراس بسیار نادر

جدول ۱: آزمایشات بیمار

واحد	واحد	واحد	واحد	واحد	واحد
FBS	۱۰۰	Mg/dl	Bilirubin D	۰/۳	Mg/dl
Bun	۱۰	Mg/dl	Bilirubin T	۰/۹	Mg/dl
Cr	۱	Mg/dl	Amylase	۳۲	U/L
AST(SGOT)	۲۷	U/L	U/A	NL	
ALT(SGPT)	۲۳	U/L			
ALKP	۳۵۲	U/L			
WBC	۵/۹	X10 <sup>9</sup> /L	Poly	٪۷۰	Lymph ٪۲۵
Hb	۱۴/۴	g/L			
PLT	۲۴۴۰۰۰	X10 <sup>9</sup> /L			

با توجه به شرح حال و گزارش‌های تصویربرداری بیمار با تشخیص احتمالی کانسر سر پانکراس در مرحله‌ی اولیه‌ی بیماری، کاندید لاپاراتومی تشخیصی شد. بر اساس طرح پیش از عمل پیش‌بینی گردید که در صورت تایید کانسر با فروزن سکشن و قابل رزکت بودن عمل جراحی درمانی لازم انجام شود. از این‌رو بیمار با آمادگی کامل به اتاق عمل منتقل شد.

لاپاراتومی با برش خط وسط انجام و به دنبال آن در سر پانکراس ناحیه‌ای نرم با ظاهری نکروزه و یک لنف‌نود ۱×۱ cm مشاهده شد. از توده پانکراس و لنف‌نود بیوپسی تهیه و جهت فروزن سکشن ارسال شد. کل محوطه‌ی شکم اکسپلور شد. کیسه صفرا، مجاری صفراوی، سایر نقاط شکم و رتروپریتون، توده، غده لنفاوی یا نکته‌ی غیر طبیعی نداشت. با بررسی هیستوپاتولوژیک نمونه، نکروز کازیفیه با اجزای گرانولومی سل گزارش شد (شکل ۱ و ۲) در نهایت شکم شستشو و بدون تعبیه درن جدار ترمیم شد.

پس از عمل تست پوستی PPD، کشت و اسمیر خلط از نظر TB، آنالیز ادراری، تست‌های سرولوژی هپاتیت‌های ویروسی و HIV انجام شد که منفی بود. بیمار به مدت شش ماه تحت درمان چهار دارویی ضدسل قرار گرفت.<sup>۵</sup>

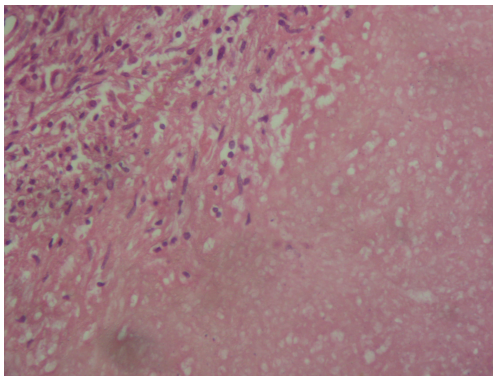
در CT اسکن‌های سریال شکم به عمل آمده بلافاصله پس از قطع داروها، شش و دوازده ماه بعد توده‌ی پانکراس به‌طور کامل محو شده و ضایعه‌ی دیگری مشاهده نشد.

اطراف همدان با شکایت درد اپی‌گاستر از سه ماه پیش به درمانگاه جراحی بیمارستان بعثت همدان ارجاع شدند. بیمار درد خفیف با انتشار به پشت داشت که با غذاخوردن کمی تشدید می‌شد. همراهی درد با تهوع و استفراغ متناوب را بیان می‌کرد که به تدریج از یک هفته پیش از مراجعه، درد و دفعات استفراغ تشدید شده بود. بیمار کاهش اشتها و کاهش وزن ۱۰ kg را طی سه ماه بیان می‌کرد. تب و لرز، تغییر اجابت مزاج، درد عضلانی یا اسکلتی، سرفه و خلط، سابقه‌ی بیماری و بستری بیمارستانی نداشت.

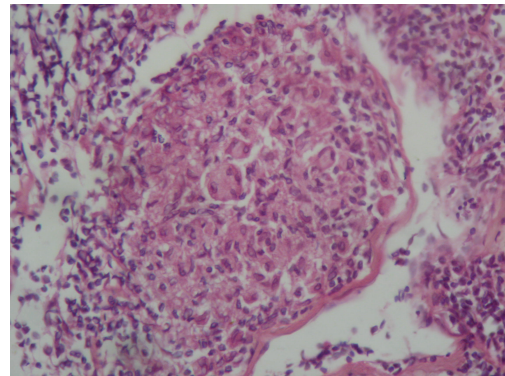
در معاینات انجام شده علائم حیاتی و درجه حرارت بیمار طبیعی بود. آتروفی نواحی تمپورال مشهود بود. معاینه قفسه سینه نرمال و در معاینه شکم تندرست مختصر اپی‌گاستر وجود داشت ولی ارگانومگالی یا نکته‌ی دیگری در لمس به‌دست نیامد. مشاهده، سمع و دق شکم طبیعی بود. لنفادنوپاتی یا نکته‌ی غیرطبیعی در کل بدن دیده نشد.

تست‌های تومور مارکر CA 19-9، CA125، CEA، نرمال بود. گرافی‌های قفسه سینه و شکم نرمال و بدون نکته‌ی پاتولوژیک بود. در سونوگرافی شکم: توده‌ی هاپیواکو با ابعاد ۲/۵×۲ cm در سر پانکراس دیده شد و مجرای صفراوی مشترک حداکثر سایز نرمال را داشت (۸ mm)، مجاری داخل و خارج کبدی طبیعی گزارش شدند.

در CT اسکن شکم و لگن: توده‌ای هاپیودانس در سر پانکراس با ابعاد ۲×۲ cm دیده شد و در بررسی اندوسونوگرافی یافته‌های فوق بدون نکته‌ی اضافی تایید شد.



شکل ۲: نکروز کازئوس پانکراس



شکل ۱: گرانولوم سل در نمونه‌ی لنف نود بیمار

## بحث

به طور خلاصه خصوصیات سل پانکراس شامل: (۱) بیشتر در افراد جوان و به خصوص در زنان دیده می‌شود. (۲) سابقه‌ی پیشین ابتلا به سل وجود داشته یا اینکه در مناطق آندمیک زندگی کرده‌اند.

(۳) غالباً بیمار با درد اپی‌گاستر، تب و کاهش وزن مراجعه می‌کند. (۴) در سونوگرافی و CT اسکن توده‌ی پانکراس یا ندول پره‌پانکراتیک دیده می‌شود و در برخی موارد کلسیفیکاسیون گزارش شده است.<sup>۷</sup>

تست پوستی تورکولین و اندازه‌گیری میزان آزاد شدن اینترفرون گاما در توبرکلوزیس شکمی معمولاً منفی است که ممکن است به علت ضعف تغذیه‌ای و نقص ایمنی زمینه‌ای باشد.

تشخیص سل پانکراس بر اساس تصویربرداری همواره بحث‌برانگیز بوده است، زیرا سل پانکراس می‌تواند به صورت توده‌ی کیستیک یا توپر در تصویربرداری‌ها بروز کند از این رو در این موارد کانسر پانکراس به شدت مطرح می‌شود.<sup>۸</sup>

در برخی موارد توده‌ی مولتی کیستیک با سپتای داخلی دیده شده است، بنابراین افتراقی قطعی بین نئوپلاسم و سل پانکراس بر اساس تصویربرداری ممکن نیست زیرا هر دو سپتا، توده توپر، کیست با اکو داخلی و لنفادنوپاتی مجاور دارند. حاشیه کلسیفیه در جدار کیست و ندول جداری از مشخصه‌های نئوپلاسم پانکراس است که در سل پانکراس هم دیده می‌شود.<sup>۹،۱۰</sup> تشخیص سل پانکراس بدون تأیید پاتولوژی امکان‌پذیر نیست.<sup>۱۱</sup>

تاکنون هیچ روش تصویربرداری، آزمایشگاهی یا کلینیکی توان تشخیص سل پانکراس را نداشته است.<sup>۱۱</sup> FNA تحت هدایت

سل شکمی غالباً مستقل از سل ریوی است به طوری که همزمانی سل شکمی و ریوی در ۵ تا ۳۸٪ موارد دیده شده است.<sup>۱۲</sup> سل شکمی شامل درگیری مسیر گوارش، پریتونن، ارگان‌های توپر مثل کبد، طحال و پانکراس است. در این میان درگیری ایزوله‌ی پانکراس بسیار نادر است. در اکثر موارد درگیری پانکراس در زمینه‌ی سل منتشر و بیشتر در بیماران مبتلا به ضعف ایمنی دیده می‌شود.<sup>۱۳</sup> اولین گزارش درگیری پانکراس با باکتری سل توسط Auerbach در سال ۱۹۴۴ انجام شد که در ۴/۷٪ از ۲۹۷ مورد اتوپسی انجام شده، پانکراس درگیر بود. تمام موارد مبتلا به TB میلیاری بودند و هیچ مورد TB ایزوله‌ی پانکراس دیده نشد.<sup>۶</sup>

درگیری ایزوله پانکراس به ندرت دیده شده، به طوری که طی پنج سال اخیر ۹ مورد گزارش شده است. در این گروه سه مرد و شش زن وجود داشت که میانگین سنی ۳۳/۲ سال بود. تمامی این موارد با تشخیص کانسر پانکراس تحت بررسی قرار گرفتند و تشخیص اولیه هیچکدام از آنها TB نبود که به احتمال به علت نادر بودن این بیماری است.

سه شکایت اصلی این بیماران درد مبهم شکم، ایکتر، کاهش وزن بود. در مواردی که ترومبوز ورید طحالی اتفاق افتاده بود، تب و خونریزی دستگاه گوارش دیده شد. در بیماران درد شدید شکم، کاهش وزن محسوس و آشکار و همچنین ایکتر بروز کرد به همین علت بدخیمی به عنوان تشخیص اولیه مطرح شد.<sup>۲-۶</sup> (جدول ۲).

جدول ۲: مشخصات بیماران مبتلا به سل ایزوله‌ی پانکراس که طی پنج سال اخیر گزارش شده‌اند

Ref.	Age	Sex	Presenting symptoms	Pulmonary Tuberculosis	Location	Lymph nodes	Presumptive diagnosis	Nature of mass	Anti TB with duration	outcome
Ray et al <sup>9</sup>	50	F	Abdominal pain	-	Head	Pos.	Malignancy	Cystic	HRZE 6 MO	Good
Ray et al <sup>9</sup>	15	F	Abdominal pain	-	Head	Pos.	Malignancy	Cystic	HRZE 6 MO	Good
Ray et al <sup>9</sup>	13	F	Abdominal pain & weight loss	-	Head	Pos.	Malignancy	Cystic	HRZE 6 MO	Good
Arota et al <sup>11</sup>	48	M	Abdominal pain & weight loss	-	Head	Neg.	Malignancy	Cystic	HRZE 6 MO	Good
Gupta et al <sup>11</sup>	24	M	Abdominal pain & jaundice	-	Head	Neg.	Malignancy	Cystic	HRZE 8 MO	Good
Rane <sup>11</sup>	40	F	Abdominal pain & jaundice	-	Head & uncinata	Neg.	Malignancy	Cystic	HRZE 2MO&HR 10 MO	Good
Singh et al <sup>10,11</sup>	45	F	Abdominal pain & bilious vomiting	-	Head & body	Pos.	Malignancy	Cystic	HRZE 3MO	Good
Pandita <sup>15</sup>	28	F	Abdominal pain & dyspepsia	-	Head & body	Neg.	Malignancy	Cystic	HRES 1Y	Good
Bhatia <sup>15</sup>	36	M	Epigastric pain	4 yr back	Head & body	Neg.	Intraductal pancreatic mucinous tumors	Cystic	HRZE 8MO.	Good

H: isoniazid, R: rifampicin, E: ethambutol, Z: pyrazinamide, S: streptomycin

مجرای صفراوی مشترک یا خونریزی گوارشی می‌شوند لاپاراتومی اندیکاسیون قطعی دارد.<sup>۱۵،۱۴</sup> در تصاویر MRI، سل پانکراس به صورت توده‌ای با حدود آشکار در سر پانکراس که در تصاویر T1 به صورت Hypo intense بود و در تصاویر T2 ممکن است Hypo یا Hyper intense باشد.<sup>۱۴</sup>

یکی از یافته‌هایی که ممکن است در افتراق سل پانکراس از بدخیمی‌های آن ناحیه کمک‌کننده باشد این است که در سل و آبسه‌های سل که در مرکز سرپانکراس باشند مجرای صفراوی مشترک و مجرای پانکراتیک سایز نرمال دارند. ولی در کانسره‌های پانکراس مجرای پانکراسی دیلاته می‌شود. در Endoscopic retrograde cholangiopancreatography (ERCP) نتیجه‌ی نهایی: در مناطق آندمیک برای بیماران مبتلا به توده‌های پانکراس، همواره سل پانکراس را باید به‌عنوان یک تشخیص افتراقی در نظر داشت. با توجه به نادر بودن بیماری تجربه‌ی تشخیص و درمان استاندارد محدود است.

سونوگرافی یا CT اسکن و تهیه‌ی نمونه برای اسمیر و کشت از توده یک انتخاب تشخیصی است. حال آنکه آسپیراسیون لنف‌نودهای پاراپانکراتیک و همچنین آسپیراسیون پانکراس ممکن است دشوار باشد و در صورت آسپیراسیون صحیح هم تنها در ۴۱-۳۳٪ موارد سل شکمی، باسیل سل در کشت و اسمیر دیده می‌شود.<sup>۱۲،۱۱</sup>

متاسفانه ریسک بالای انتشار تومور طی انجام Fine needle aspiration (FNA) بیشتر اوقات تیم درمانی را از انجام آن باز می‌دارد. در بررسی‌های انجام شده در نئوپلاسم‌های کیستیک، نشت تومورال طی FNA دیده نشده است از این روی FNA در بیماران جوان که با علائم نئوپلاسم کیستیک مراجعه کرده‌اند توصیه می‌شود.<sup>۱۲</sup> بررسی Polymerase chain reaction (PCR) مایع آسیت در برخی از موارد کمک‌کننده بوده است.<sup>۱۳</sup> یک انتخاب تشخیصی دیگر شروع درمان ضد سل و سپس ارزیابی پاسخ توده به درمان است. روش‌های تشخیص غیرجراحی همواره بحث‌برانگیز است و در بسیاری از موارد لاپاراتومی جهت تایید لازم می‌شود. در مواردی که بیماران دچار عوارض ثانویه‌ی سل پانکراس مثل اثر فشاری بر

## References

1. Hulnick DH, Megibow AJ, Naidich DP, Hilton S, Cho KC, Balthazar EJ. Abdominal tuberculosis: CT evaluation. *Radiology* 1985;157(1):199-204.
2. Chen CH, Yang CC, Yeh YH, Yang JC, Chou DA. Pancreatic tuberculosis with obstructive jaundice: a case report. *Am J Gastroenterol* 1999;94(9):2534-6.
3. Blumberg HM, Burman WJ, Chaisson RE, Daley CL, Etkind SC, Friedman LN, et al. American Thoracic Society/Centers for Disease Control and Prevention/Infectious Diseases Society of America: treatment of tuberculosis. *Am J Respir Crit Care Med* 2003;167(4):603-62.
4. Knowles KF, Saltman D, Robson HG, Lalonde R. Tuberculous pancreatitis. *Tubercle* 1990;71(1):65-8.
5. Turan M, Sen M, Koyuncu A, Aydın C, Elaldi N, Arici S. Pancreatic pseudotumor due to peripancreatic tuberculous lymphadenitis. *Pancreatol* 2002;2(6):561-4.
6. Auerbach O. Acute generalized miliary tuberculosis. *Am J Pathol* 1944;20(1):121-36.
7. World Health Organization. Global Tuberculosis Control: Surveillance, Planning, Financing. Geneva: WHO, 2008.
8. Sharma SK, Mohan A. Extrapulmonary tuberculosis. *Indian J Med Res* 2004;120(4):316-53.
9. Ray S, Das K, Mridha AR. Pancreatic and peripancreatic nodal tuberculosis in immunocompetent patients: report of three cases. *JOP* 2012;13(6):667-70.
10. Saluja SS, Ray S, Pal S, Kukeraja M, Srivastava DN, Sahni P, et al. Hepatobiliary and pancreatic tuberculosis: a two decade experience. *BMC Surg* 2007;7:10.
11. Sonthalia N, Ray S, Pal P, Saha A, Talukdar A. Fine needle aspiration diagnosis of isolated pancreatic tuberculosis: A case report. *World J Clin Cases* 2013;1(5):181-6.
12. Koduri VG, Janardhanan R, Hagan P Jr, Brodmerkel GJ Jr. Pancreatic TB: diagnosis by needle aspiration. *Am J Gastroenterol* 1992;87(9):1206-8.
13. Lo SF, Ahchong AK, Tang CN, Yip AW. Pancreatic tuberculosis: case reports and review of the literature. *J R Coll Surg Edinb* 1998;43(1):65-8.
14. Hashimoto M, Koyama H, Noie T, Shibayama K, Kitamura N. Abdominal tuberculoma mimicking a pancreatic neoplasm: report of a case. *Surg Today* 1995;25(4):365-8.
15. Sachdev A, D'Cruz S, Chauhan S, Thakur R, Kapoor V, Handa U. Pancreaticobiliary tuberculosis diagnosed by endoscopic brushings. *JOP* 2006;7(6):665-9.

A patient with isolated pancreatic tuberculosis: *case report*

Ramin Ebrahimi M.D.  
Davod Tasa M.D.\*

Department of General Surgery,  
Beesat Hospital, Faculty of Medicine,  
Hamadan University of Medical Science,  
Hamadan, Iran

\* Corresponding author: Department of  
General Surgery, Beesat Hospital, Faculty  
of Medicine, Hamadan University of  
Medical Science, Hamadan, Iran.  
Tel: +98- 81-2640020  
E-mail: davodtasa@gmail.com

**Abstract**

Received: 09 May. 2015 Accepted: 10 Jun. 2015 Available online: 01 Aug. 2015

**Background:** Although Tuberculosis (TB) is prevalent in developing countries, visceral TB is rare. Most cases of pancreatic tuberculosis are seen in association with disseminated TB (miliary) but isolated pancreatic infection is very rare. Especially when present in immunocompetent hosts. In clinical and radiological evaluation, pancreatic TB may present as a pancreatic abscess, acute or chronic pancreatitis, and cystic or solid pancreatic masses, so can confused with neoplasm in most cases.

**Case presentation:** In winter of 2013, a 52-year-old woman was admitted to this hospital with epigastric pain. She also mentioned a history of weight loss during previous three months. Liver transaminases and total bilirubin were within normal range. Chest X-ray performed was negative for any cardiopulmonary process, and lung fields were noted to be clear. A purified protein derivative (PPD) skin test for tuberculosis yielded an induration of less than 1 centimeter. An abdominal CT- scan with IV and oral contrast was done. A 2×2 cm mass was seen in the pancreatic head. A diagnostic laparotomy was done.

**Conclusion:** During surgery, a completely necrotic mass was in the pancreatic head. samples were sent for frozen section. The tuberculosis granuloma was diagnosed. Four drug anti-tuberculosis medication was started and continued for six months. Repeat imaging of the abdomen performed 6-months after the initiation of anti-TB therapy revealed complete resolution of the pancreatic mass, and antitubercular therapy was discontinued after a 6-month duration. Pancreatic tuberculosis can present with a variable spectrum of imaging findings. Furthermore, TB should be considered as a cause of any suspicious pancreatic lesion, especially in patients from areas where the infection is endemic.

**Keywords:** abdominal tuberculosis, extra pulmonary tuberculosis, pancreatic neoplasm, tuberculosis.