

روش جدید برای آشکارسازی سریع تومور مغز با استفاده از ضریب شباهت Bhattacharyya، تبدیلات رنگ و شبکه عصبی

چکیده

دریافت: ۱۳۹۳/۱۱/۱۱ پذیرش: ۱۳۹۴/۰۴/۱۵ آنلاین: ۱۳۹۴/۰۶/۱۶

زمینه و هدف: تصاویر تشدید مغناطیسی به دلیل قدرت تفکیک پذیری خیلی خوبی که برای بافت‌های نرم و غیرنرم در بدن انسان دارد، در موارد بسیار زیادی برای کمک در تشخیص و درمان تومور مغز مورد استفاده قرار می‌گیرد.

روش بررسی: روش پیشنهادی مبتنی بر یک روش بدون ناظر است که ناحیه تومور را با آنالیز شباهت دو نیمکره کشف می‌کند. این آنالیز، تصویر یک تابع هدف که مبتنی بر ضریب Bhattacharyya است را محاسبه می‌کند که در مرحله بعد برای کشف ناحیه تومور یا بخشی از آن مورد استفاده قرار می‌گیرد. در این مرحله برای کم کردن تنوع رنگ، تصویر خاکستری مغز سگمنت شده را رنگی کرده و دوباره تبدیل به خاکستری می‌کنیم. سپس با استفاده از شبکه عصبی Self-organizing map (SOM) تصویر مغز سگمنت شده را رنگ‌آمیزی کرده و در نهایت با تطابق ناحیه کشف‌شده و تصویر رنگی، تومور آشکار می‌شود. این روش به‌عنوان یک روش پیشنهادی برای آنالیز تصاویر و کشف تومور مغزی، در دانشگاه بوعلی‌سینا همدان در بهمن ماه سال ۱۳۹۲ ارائه شد.

یافته‌ها: نتایج حاصل از این روش برای ۳۰ بیمار که به‌صورت تصادفی از بانک داده‌های مرکز تصویربرداری MRI همدان انتخاب گردیده و با تقسیم‌بندی دستی که توسط متخصصین انجام گردید، مقایسه شده است. روش پیشنهادی در معیار جاکارد (Jaccard Similarity Inde, JSI) دقتی در حدود ۹۵٪ را از خود نشان داد.

نتیجه‌گیری: نتایج آزمایش‌ها نشان داد که استفاده از آشکارسازی سریع تومور مغز با استفاده از ضریب شباهت Bhattacharyya برای پردازش تصاویر تشدید مغناطیسی می‌تواند نتایج پذیرفتنی را برای جداسازی خودکار تومور از بافت‌های طبیعی مغز ارائه دهد، در حدی که می‌توان به عملکرد این روش در کاربرد عملی با اطمینان زیادی اتکا کرد.

کلمات کلیدی: ضریب شباهت بهاچاریا، تومور مغز، تصاویر تشدید مغناطیسی، شبکه عصبی.

بهمن منصوری^۱

عبدالحمید پیلهور^{*۱}

بابک آزادنی^۲

۱- آزمایشگاه پزشکی هوشمند، گروه مهندسی کامپیوتر، دانشگاه بوعلی‌سینا، همدان، ایران.

۲- بخش نورولوژی، دانشگاه علوم پزشکی همدان، همدان، ایران.

* نویسنده مسئول: همدان، بلوار شهید فهمیده، دانشگاه بوعلی‌سینا، دانشکده مهندسی، گروه کامپیوتر، آزمایشگاه پزشکی هوشمند. تلفن: ۰۸۱-۳۸۲۲۶۳۱۳
E-mail: pilevar@basu.ac.ir

مقدمه

تشخیص تومور مغزی و تقسیم‌بندی تصاویر تشدید مغناطیسی در تشخیص پزشکی بسیار مهم است زیرا داده‌های مربوط به ساختارهای آناتومیک و همچنین بافت غیرطبیعی بالقوه که برای برنامه‌ریزی درمان و پیگیری بیماری بسیار مفید هستند را فراهم

می‌آورد. تقسیم‌بندی برش‌های تومور مغز نیز به‌طور کلی برای مدل‌سازی آسیب‌شناختی و ساختاری مغز بسیار مفید است.^۱ با وجود تلاش‌های فراوان و نتایج امیدوارکننده‌ای کارهای انجام‌شده در جامعه تصویربرداری پزشکی، تقسیم‌بندی دقیق و تجدیدپذیر با توجه به ویژگی‌های متغیر عارضه‌ها، هنوز دشوار و چالش‌برانگیز است، چرا که تصاویر تومورهای مختلف دارای اشکال، مکان و شدت روشنایی

متفاوتی نسبت به یکدیگر هستند.

هدف از این پژوهش کمک به این دامنه، با ارایه یک روش کاربردی که به اندازه کافی برای رسیدگی به کلاس بزرگی از انواع تومورها عمومیت داشته باشد، است. تقسیم‌بندی ناحیه تومور به ما برای اندازه‌گیری حجم توده و واکنش آن به درمان اجازه می‌دهد؛ اما به‌طور معمول به‌صورت دستی انجام می‌شود، با وجود حجم بسیار زیاد داده‌ها در این زمینه و توجه به این نکته که در هر دوره درمان تصاویر زیادی برای آگاه شدن از واکنش تومور به درمان و وضعیت تومور در مواقع مختلف گرفته می‌شود، تقسیم‌بندی این حجم گسترده داده به‌صورت دستی کار بسیار وقت‌گیر و طاقت‌فرسا است. در این مطالعه یک روش تقسیم‌بندی تومور مغز برای آشکارسازی بخش توده تومور در تصاویر تشدید مغناطیسی با نتایج تکرارپذیر پیشنهاد شده است. بسیاری از روش‌های آشکارسازی تومور موجود در مقالات، به‌طور کامل خودکار نیستند، برای مثال آنها نیاز به تعامل با کاربر برای تعیین جزئی در داخل تومور و یا منطقه تورم دارند^{۳۲} که به‌صورت خودکار ناحیه‌ی تومور را تعیین می‌کند.

شبکه عصبی هاپفیلد (Hopfield Neural Network, HNN) برای تقسیم بافت طبیعی مغز و سایر تصاویر پزشکی که به بخش‌های آناتومیک مربوط می‌باشند، استفاده شده است.^۴ آنها یک نسخه اصلاح‌شده از آن را با انتخاب برنده از میان کل، در پروسه یادگیری با نام شبکه‌های عصبی هاپفیلدی رقابتی (Competitive Hopfield Neural Network, CHNN) استفاده کردند. شبکه پیشنهاد در این مطالعه از عمل طاقت‌فرسا تعیین مقدار برای وزن شبکه در تابع انرژی جلوگیری می‌کند.

روشی بر اساس خوشه‌بندی Fuzzy c-means (FCM) برای تقسیم‌بندی تومور مغزی پیشنهاد شده است.^۵ این روش با استفاده از خروجی کلاس تومور خوشه‌بندی فازی برای مقداردهی اولیه یک الگوریتم مبتنی بر ناحیه رویش استفاده می‌کند. روش‌های مبتنی بر مدل تنها برای تومورهای با شدت روشنایی بالا کار می‌کنند و عملکرد ضعیفی در تشخیص تومورهای غیر افزایش‌یافته از خود نشان می‌دهد. بسیاری از پژوهشگران دیگر ایده استفاده از تقارن چپ و راست ذاتی مغز انسان برای کاربردهای مختلف را مورد مطالعه قرار داده‌اند.^{۷،۶} پژوهش‌ها نشان می‌دهد که تشخیص تومور یا تورم با استفاده از تقارن باعث سرعت بخشیدن به روند تشخیص تومور

می‌شود و این یک تشخیص قوی خواهد بود.^۷

روش پیشنهادی به‌طور سریع بخشی از تومور را کشف می‌کند و آن را به‌عنوان ناحیه هدف قرار می‌دهد. در این مرحله با محاسبه ویژگی‌های آن ناحیه بررسی می‌کند که آیا ناحیه هدف بخشی از یک تومور است یا نه؟ در صورت مثبت بودن جواب، ابتدا تصویر خاکستری را تبدیل به تصویر نمایه‌ای کرده و سپس آن را به تصویر Red-Green-Blue (RGB) تبدیل و دوباره تبدیل به تصویر خاکستری می‌کند. این عمل اجازه استفاده از یک شبکه کوچک‌تر را به ما می‌دهد. سپس با استفاده از شبکه عصبی Self-organizing map (SOM) اقدام به رنگ‌آمیزی بخش‌های مختلف مغز می‌کند. سپس با تطابق ناحیه کشف‌شده در مرحله پیشین و تصویر رنگ‌آمیزی‌شده، رنگ تومور را کشف می‌کند و اجزای مستقلی که از آن این رنگ می‌تواند تشکیل شود را جدا می‌کند و در نهایت با تطابق ناحیه کشف‌شده این اجزا را آشکار می‌کند. هدف از این پژوهش، ارایه یک روش کارآمد و ریزبینانه برای کشف تومور در تصاویر تشدید مغناطیسی مغز است، به‌طوری که بتوان با استفاده از آن هم از خطای انسانی در شناسایی تومور جلوگیری کرد و هم با مجزاسازی آن از این تصاویر، کار را برای اندازه‌گیری میزان واکنش تومور نسبت به داروهای مختلف را آسان‌تر نمود.

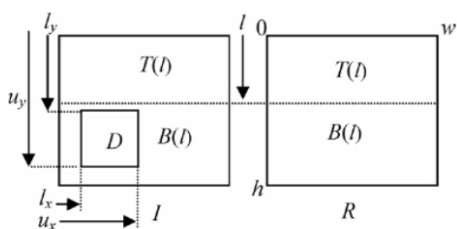
روش بررسی

روش ارایه‌شده در این مقاله از پنج مرحله تشکیل شده است: پیش‌پردازش، کشف ناحیه مشکوک به تومور و محاسبه ویژگی، تبدیل تصویر خاکستری به رنگی و برعکس، تقسیم‌بندی با استفاده از شبکه عصبی و استخراج تومور. در این روش از تصاویر تشدید مغناطیسی وزن داده‌شده با T2 (T2-weighted images) استفاده شده است. در این نوع تصاویر تومور مغزی به‌صورت روشن ظاهر می‌شود و شدت روشنایی تورم مربوطه نسبت به تومور کمتر است. البته با تغییر ویژگی‌ها می‌توان این روش را برای انواع دیگر تصاویر تشدید مغناطیسی هم به‌کار برد.

پیش‌پردازش: دو نیمکره مغز انسان در حالت عادی دارای درجه‌ی بالایی از تقارن دوطرفه است، هرچند که به‌طور کامل متقارن نیست. سطح تقارن مغز نسبت به صفحه (سطحی دویعدی) فرضی که تمام

دو ویژگی در مرحله بررسی ناحیه‌های مشکوک به تومور استفاده می‌کنیم. در این روش ابتدا نواحی محتمل به تومور را در مرحله کشف ناحیه مشکوک به تومور پیدا می‌کنیم که ممکن است این نواحی مربوط به تومور یا بخش‌های غیرمشابه در ساختار طبیعی مغز انسان باشند. سپس این نواحی را با ویژگی‌های تومور در این‌گونه تصاویر می‌سنجیم، اگر ناحیه‌ای هم‌خوانی داشت آنرا به‌عنوان بخشی از تومور در نظر می‌گیریم. چون ممکن است تومور در طرف دیگر هم رشد کرده باشد یا بخشی از آن به هر دلیلی کشف نشده باشد. برای اسکن مغز و کشف ناحیه مشکوک به تومور ما نیاز به یک سری تقسیم‌بندی‌ها بر روی تصویر و تعریف یک سری پارامتر داریم که می‌توانید آنها را در شکل ۱ مشاهده کنید.

در ابتدا الگوریتم پیشنهادی، مستطیل D را پیدا و سپس بررسی می‌کند که آیا این ناحیه کشف‌شده تومور است یا خیر؟ یعنی چهار پارامتر مجهول Lx, Ux, Ly, Uy را در دو اسکن خطی تصویر پیدا می‌کند. ابتدا مقادیری که می‌توانند Ly و Uy باشند را در یک حرکت عمودی پیدا و سپس برای دو مقدار اول، مقادیر Lx و Ux را در یک حرکتی افقی در بازه‌ی Ly و Uy در دو تصویر I و R پیدا می‌کند. بدین ترتیب ما یک یا چند ناحیه‌ی $CH-R$ را برای دو مقدار اول Ly و Uy به دست می‌آوریم. در مرحله بعد ویژگی‌های هر ناحیه را محاسبه می‌کند و بررسی می‌کند که آیا این نواحی تومور هستند یا خیر؟ اگر نبودند، نواحی تغییر را برای مقادیر بعدی Ly و Uy به دست می‌آوریم. این روند تا زمانی که تومور کشف می‌شود یا زمانی که تمام مقادیر Ly و Uy بررسی می‌شود، ادامه می‌یابد. در این اسکن‌های خطی، الگوریتم پیشنهادی دو تابع هدف عمودی و افقی را محاسبه



شکل ۱: تقسیم‌بندی‌های انجام‌شده روی تصویر ورودی

مقادیر I و R نشان‌دهنده دو نیمکره چپ و راست مغز است که دارای ارتفاع یکسان h و عرض یکسان w هستند. ناحیه مستطیلی D نشان‌دهنده ناحیه مشکوک به تومور است.

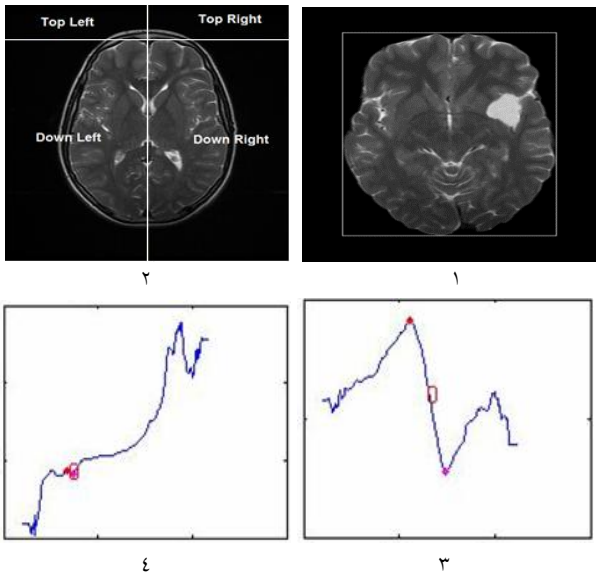
بدن را در تمام محور طولی به دو نیمه تقسیم می‌کند و به‌عنوان صفحه‌ای که جداکننده به نسبت مقبولی برای دو نیمکره است، شناخته می‌شود. محاسبه این صفحه تقارن کار مشکل و وقت‌گیر است.^۷ در روش پیشنهادی ما محور هندسی به دست آمده برای تقارن جمجمه، در مکان‌یابی تومور مغزی دقت کافی را دارد. با عنایت به این موضوع که یافتن محور هندسی جمجمه نسبت به یافتن محور واقعی تقارن جمجمه، آسان‌تر و سریع‌تر است. در این روش ابتدا با استفاده از دستورات مورفولوژی (Morphology) بزرگ‌ترین حفره تصویر را پیدا کرده و آنرا به‌عنوان ماسک جمجمه در نظر می‌گیریم، پس از آن محور هندسی جمجمه را به دست آورده و توسط آن، جمجمه را در حالت متقارن قرار می‌دهیم. این عمل افزون بر قرار دادن جمجمه در حالت متقارن باعث حذف نویزهای اضافی اطراف جمجمه در تصاویر تشدید مغناطیسی و مشخص شدن محدوده آن می‌شود. سپس، جمجمه را در وسط تصویر قرار داده تا برای مرحله پس از آن که کشف ناحیه مشکوک به تومور است، از این تصویر استفاده کنیم.

یکی دیگر از کارهای انجام‌شده در مرحله پیش‌پردازش، استخراج مغز از درون جمجمه است که به‌عنوان ورودی به شبکه عصبی داده می‌شود. در این مرحله با استفاده از دستور مورفولوژی، تصویر جمجمه را می‌ساییم، سپس با استفاده از روش آستانه‌گیری عمومی اتسو (Otsu's) از تصویر آستانه می‌گیریم و بزرگ‌ترین جز به هم پیوسته‌ی تصویر را که همان مغز سگمنت شده است، پیدا کرده و آنرا از سایر اجزا جدا می‌کنیم. سپس با استفاده از دستور بزرگ کردن تصویر، پیکسل‌های مرزی از دست‌رفته را دوباره بازیابی می‌کنیم.

کشف ناحیه مشکوک به تومور و محاسبه ویژگی: در این مرحله ابتدا نقاط مشکوک به تومور در مغز را پیدا می‌کنیم، سپس با توجه به ویژگی‌های تومور در تصاویر تشدید مغناطیسی وزن داده‌شده با T_2 ، تومور بودن یا نبودن این نواحی را بررسی می‌کنیم. بدیهی است که اگر نتیجه تمام نواحی مشکوک به تومور در مغز در بررسی‌های انجام‌شده این باشد که این نواحی نمی‌توانند تومور باشند، می‌توان نتیجه گرفت که تصویر ورودی دارای تومور نمی‌باشد. ناحیه تومور در تصاویر وزن داده‌شده با T_2 جز پیکسل‌های روشن در تصویر است و تورم مربوطه در صورت وجود با مقادیر کمتر روشن‌تر نسبت به تومور نشان داده می‌شود و میانگین پیکسل‌های آن نسبت به همان ناحیه در نیمکره دیگر باید دارای یک اختلاف معنادار باشد. ما از این

شناسایی شوند، به همین نحو مرز چپ و راست D، به ترتیب Lx و Ux می‌تواند از نمودار تابع هدف افقی شناسایی شود. ماهیت این افزایش- کاهش- افزایش به این دلیل است که این تابع هدف برای تصاویر بدون تومور یک تابع در کل صعودی است. وجود تومور باعث می‌شود که مقدار تابع رو به کاهش بگذارد و پس از گذر از تومور باز هم به روند در کل صعودی خود برگردد.

برای به دست آوردن تابع شباهت عمودی باید مغز را به صورت عمودی اسکن کنیم. بدین منظور هر نیمکره را در دو سمت، به وسیله خط مشترک L به دو قسمت تقسیم می‌کنیم (مانند شکل ۲-۲) و از اولین سطر شروع مغز که با استفاده از محاسبه جعبه‌ی مرزی مغز سگمنت شده که در شکل ۱-۲ نشان داده شده است، به دست می‌آید، اسکن مغز را شروع می‌کنیم. پس از محاسبه اختلاف ضرایب شباهت خط L را یک سطر به سمت پایین شیف‌ت می‌دهیم و دوباره اختلاف ضرایب شباهت را برای این چهار تصویر جدید به دست می‌آوریم. این شیف‌ت دادن خط L را تا آخرین سطر مغز که آن هم توسط جعبه مرزی مغز سگمنت شده، مشخص می‌شود، ادامه می‌دهیم تا کل مغز اسکن شود و تابع هدف برای کل مغز محاسبه شود.



شکل ۲: (۱) نمایش جعبه مرزی مغز سگمنت شده، (۲) تقسیم‌بندی نواحی مغز، (۳) نمودار تابع هدف یک تصویر توموردار، (۴) نمودار تابع هدف یک تصویر فاقد تومور

می‌کند. محاسبه این دو تابع به طور کلی شبیه به هم است. تابع هدف افقی مانند تابع هدف عمودی است و برای ترانواده تصویرها به کار برده می‌شود؛ بنابراین اینجا تنها تابع هدف عمودی را توضیح می‌دهیم.

T(I) و B(I) در شکل ۱ دو ناحیه هستند که به ترتیب حاکی از مستطیل‌های بالا و پایین خط نقطه‌چین کشیده شده در این شکل هستند که در فاصله‌ی L از بالای تصویر است.

$$T(I) = [0, w] \times [0, l] \text{ and } B(I) = [0, w] \times [l, h]$$

ما از ضریب شباهت Bhattacharyya برای تابع هدف استفاده می‌کنیم، این تابع هدف به صورت زیر تعریف می‌شود:

$$E(I) = BC(P_I^{T(I)}, P_R^{T(I)}) - BC(P_I^{B(I)}, P_R^{B(I)}), \quad (1)$$

اینجا $P_I^{B(I)}$ و $P_I^{T(I)}$ مشخص‌کننده‌ی هیستوگرام شدت روشنایی تصویر I در داخل ناحیه B(I) و T(I) است. $P_R^{B(I)}$ و $P_R^{T(I)}$ نیز مشخص‌کننده‌ی هیستوگرام شدت روشنایی تصویر R در داخل ناحیه B(I) و T(I) است.

$$BC(a, b) = \sum_i \sqrt{a(i)b(i)} \quad a(i) \in [0, 1] \quad (2)$$

BC مشخص‌کننده ضریب Bhattacharyya بین دو هیستوگرام نرمال شده $a(i)$ و $b(i)$ با i تعیین‌کننده‌ی بن هیستوگرام است. پارامتر BC شباهت بین دو هیستوگرام شدت روشنایی نرمال شده را اندازه می‌گیرد. حال با جایگزینی معادله (۲) در معادله (۱) داریم:

$$BC(P_I^{T(I)}, P_R^{T(I)}) = \sum_i \sqrt{(P_I^{T(I)}(i))(P_R^{T(I)}(i))}, \quad (3)$$

$$\text{and } BC(P_I^{B(I)}, P_R^{B(I)}) = \sum_i \sqrt{(P_I^{B(I)}(i))(P_R^{B(I)}(i))}.$$

وقتی دو هیستوگرام نرمال شده یکسان باشند، BC بین آنها یک است. وقتی دو هیستوگرام نرمال شده به طور کامل بی شباهت باشند (با فرض گسستگی برای هیستوگرام‌ها)، مقدار BC به صفر متمایل می‌شود؛ بنابراین مقدار تابع هدف E(L) (از روی معادله ۱) بزرگ است، وقتی که ناحیه‌های بالای T(L) در دو تصویر شبیه باشند و ناحیه پایین B(L) غیر شبیه باشند.

هر کجا مشاهده کنیم، تابع امتیاز هنگام افزایش L از صفر به h در ابتدا افزایش، سپس کاهش و دوباره افزایش قابل توجه‌ای یابد. افزایش و کاهش بخش ملاقات شده در Ly و Uy، به ترتیب مرز پایینی و بالایی ناحیه D است که آن را ناحیه مشکوک به تومور می‌نامیم. مرز پایینی و بالای D می‌تواند از نمودار تابع هدف به صورت خیلی سریع

یادگیری شبکه عصبی بیشترین زمان صرف شده در روش پیشنهادی است با اعمال این مرحله توانستیم این زمان را با کوچک کردن تعداد نورون‌های شبکه عصبی، کم کنیم. برای کم کردن تنوع رنگ از یک دور تبدیل تصویر تشدید مغناطیسی خاکستری به رنگی و بالعکس استفاده کردیم. در این مرحله روش پیشنهادی ابتدا تصویر خاکستری مغز سگمنت شده را به تصویر نمایه‌ای تبدیل می‌کند و سپس این تصویر نمایه‌ای را به تصویر RGB تبدیل می‌کند و در نهایت دوباره آنرا به تصویر خاکستری تبدیل می‌کند این عمل باعث کم شدن تنوع رنگی و یکی شدن مقدار پیکسل‌هایی که از نظر مقدار خیلی به هم نزدیک هستند، می‌شود.

شبکه عصبی خود سازمانده (SOM): شبکه عصبی مصنوعی ابزاری جهت پردازش موازی و غیر الگوریتمیک است که با الگوبرداری شبکه عصبی مغز انسان عمل می‌کند. این شبکه‌ها در امور تشخیصی بسیار خوب عمل کرده و یکی از این اعمال تشخیصی شناسایی رنگ‌های نزدیک به هم در پیکسل‌های تصاویر مغز و رنگ‌آمیزی آنها می‌باشد. مدل SOM یکی از محبوب‌ترین شبکه‌های عصبی است که به دسته شبکه‌های عصبی یادگیری رقابتی وابستگی دارد. روش SOM مبتنی بر آموزش بدون نظارت است که بدین معنی است که بدون دخالت انسان

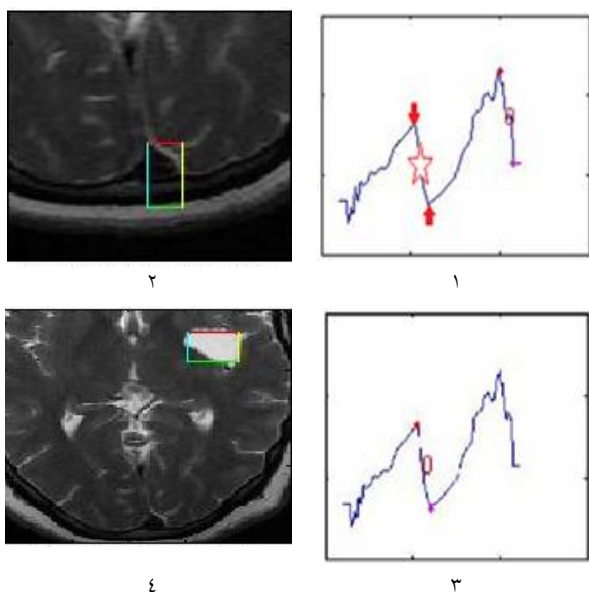
روند کلی این تابع هدف در تصاویری که فاقد تومور است و ساختار به‌طور تقریبی متقارنی دارد یک روند در کل صعودی است. شکل ۲-۴ مقدار تابع هدف را در قالب نمودار برای یک تصویر فاقد تومور نشان می‌دهد و شکل ۲-۳ مقدار این تابع را برای یک تصویر توموردار نشان می‌دهد. در مرحله بعد، از روی نمودار تابع هدف به‌دست آمده می‌توان محدوده بالایی و پایینی نواحی مشکوک به تومور را مشخص کرد.

در شکل ۲-۳ ناحیه تومور با یک دایره نشان داده شده است و نقاط ابتدایی و انتهایی با دو نقطه قرمز نشانه‌گذاری شده است. برای به‌دست آوردن محدوده چپ و راست تومور باید اسکن افقی انجام شود. بخش‌های محاسباتی و روند انجام اسکن افقی به‌طور کامل شبیه به اسکن عمودی است، به‌همین دلیل از توضیح دادن آن صرف‌نظر می‌کنیم. قلعه‌های ریز و درشت در این نمودار در اثر تفاوت‌های ساختاری در دو نیمکره به‌وجود آمده است. برای همین ما همه نقاط مشکوک به تومور را پیدا کرده و با بررسی ویژگی تومور در تصاویر تشدید مغناطیسی وزن داده شده با T2 به‌دنبال ناحیه تومور می‌گردیم و در صورت وجود آن را پیدا می‌کنیم. بدین‌صورت می‌توان تصاویر حاوی تومور و تصاویر فاقد تومور را از هم جدا کرد.

در شکل ۳-۱ یک اسکن عمودی نشان داده شده است. یکی از نقاط مشکوک به تومور که روش تا پیش از بررسی ویژگی‌ها آنها را نواحی احتمالی مشکوک به تومور در نظر گرفته است با دایره و یکی دیگر با ستاره مشخص شده است، ولی چون میزان تغییرات ناحیه‌ای که متعلق به ساختار طبیعی مغز است، نسبت به ناحیه تومور بیشتر است، روش ابتدا این ناحیه را به‌عنوان ناحیه مشکوک به تومور تعیین کرده است که در این شکل با دایره مشخص شده است.

ناحیه مشکوک مربوطه در شکل ۳-۲ نمایش داده شده است. در حالی که ناحیه تومور ناحیه‌ای است که با ستاره و فلش در شکل ۳-۱ مشخص شده است. روش پیشنهادی در مرحله بررسی ویژگی‌ها این خطا را اصلاح کرده و تومور را کشف می‌کند که نمودار آن در شکل ۳-۳ و ناحیه مربوطه در شکل ۳-۴ نمایش داده شده است.

تبدیل تصویر خاکستری به رنگی و بالعکس: پس از بررسی‌های انجام‌شده در تصاویر تشدید مغناطیسی متوجه شدیم کمتر کردن تنوع رنگی در این تصاویر امکان استفاده از یک شبکه عصبی کوچک‌تر را برای رنگ‌آمیزی آنها می‌دهد و چون زمان صرف‌شده در مرحله



شکل ۳: نمایش نمودار نواحی مشکوک به تومور و نواحی مربوطه

ارایه شده مغز و تومور جدا شده به صورت دستی توسط متخصص را Gt و مغز و تومور به دست آمده از روش ارایه شده را Om قرار دادیم و آنها را با هم مقایسه می‌کنیم. نتیجه این مقایسه در مقابل می‌تواند چهار نتیجه ممکن داشته باشد.

مثبت درست (Tp): جایی که هم Om و هم Gt به عنوان مغز و یا تومور به درستی دسته بندی شدند. منفی درست (Tn): جایی که هم Om و هم Gt به عنوان غیر مغز یا غیر تومور به درستی دسته بندی شدند. منفی نادرست (Fn): جایی که Gt به عنوان مغز یا تومور دسته بندی شد ولی Om به عنوان غیر مغز و یا غیر تومور دسته بندی شد. نادرست مثبت (Fp): جایی که هم Om به عنوان مغز یا تومور دسته بندی شد ولی Gt به عنوان غیر مغز و غیر تومور دسته بندی شد. بر اساس این نتایج شاخص تشابه جاکارد و نمره شباهت دایس به صورت زیر تعریف می‌شوند:

$$JSI = \frac{|G_T \cap O_M|}{|G_T \cup O_M|} = \frac{T_P}{(T_P + F_P + F_N)}$$

$$DSS = \frac{|G_T \cap O_M|}{\frac{1}{2}(|G_T| + |O_M|)} = \frac{T_P}{\frac{1}{2}(2T_P + F_N + F_P)}$$

مقدار شاخص تشابه جاکارد ۱، وجود یک تشابه کامل بین دو مجموعه را نشان داد و مقدار ۰ نشان داد که هیچ تشابهی بین مجموعه‌ها وجود نداشت. دو معیار شاخص تشابه جاکارد و نمره شباهت دایس هر دو درجه هم پوشانی بین Gt و Om را نشان دادند. اندازه گیری حساسیت کسری از مثبت درست است که به درستی تشخیص داده شده است و اندازه گیری ویژگی کسری از منفی درست است که به درستی شناسایی شده است. این دو معیار هم به صورت زیر تعریف می‌شوند:

$$Sensitivity = \frac{T_P}{(T_P + F_N)}$$

$$Specificity = \frac{T_N}{(T_N + F_P)}$$

با بررسی نتایج حاصل از چهار معیار اعتبارسنجی، می‌توان میزان کارآمدی روش ارایه شده در مرحله پاک کردن جمجمه و تشخیص تومور مغز را با مقایسه با روش دستی به دست آورد. جدول ۱ نتایج به دست آمده برای این چهار معیار را نشان می‌دهد. در شکل ۴ چند تصویر سگمنت توسط روش پیشنهادی نمایش داده شده است.

در طول یادگیری عمل می‌کند و نیاز به دانش کمی در مورد ویژگی‌های داده‌های ورودی دارد. شبکه‌های عصبی SOM در سال ۱۹۹۵ به وسیله Kohonen طراحی شد.^۹ این شبکه در کاربردهای مختلفی مفید بوده است. این شبکه دارای خاصیت حفظ توپولوژی است بدان معنی که نگاشت فاصله نسبی بین نقاط را حفظ می‌کند. نقاطی که در فضای ورودی در نزدیکی یکدیگر هستند در SOM به واحدهای نقشه که در نزدیکی هم هستند، نگاشت می‌شوند.

شبکه SOM که ما برای تقسیم بندی مغز طراحی کرده ایم یک شبکه عصبی ۳×۲ است. شبکه اولیه روش پیشنهادی ۳×۳ بود ولی برای کاهش زمان یادگیری با اضافه کردن مرحله تبدیلات خاکستری-رنگی توانستیم این شبکه را کوچک کنیم. در این شبکه هر کدام از این نورون‌های عصبی یک رنگ اختصاص داده می‌شود و پیکسل‌ها از نظر مقدار به هر کدام از نورون‌ها نزدیک باشند رنگ آن نورون به آنها داده می‌شود. ورودی شبکه تصویر مغز سگمنت شده است که در مرحله پیش پردازش آماده شد و خروجی یک تصویر مغز رنگ آمیزی شده است که در آن پیکسل که از نظر مقدار شدت روشنایی نزدیک به هم هستند در یک دسته قرار دارند.

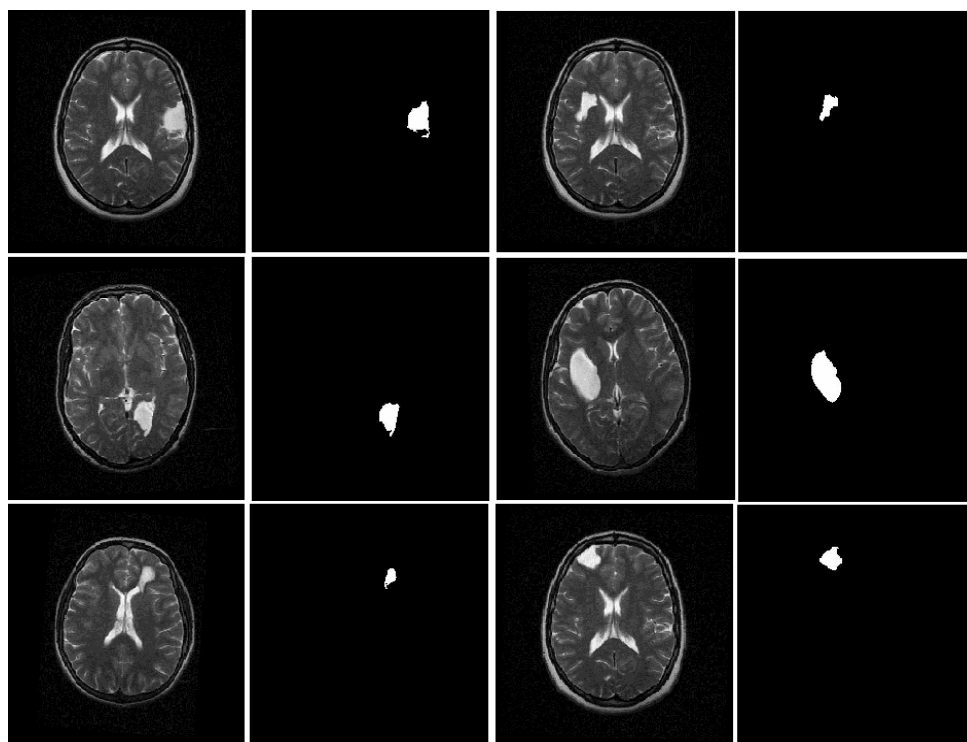
استخراج تومور: در این مرحله با تطابق ناحیه کشف شده از تومور در مرحله کشف نواحی مشکوک به تومور با تصویر مغز رنگ آمیزی شده توسط شبکه عصبی رنگ ناحیه مورد نظر را پیدا می‌کنیم. سپس این رنگ را از تصویر جدا کرده و همه اجزای مستقلی که با این رنگ می‌توانند به وجود آیند را پیدا می‌کنیم. سپس جزیی که با ناحیه کشف شده از تومور مطابقت دارد را پیدا کرده و آنرا به عنوان ناحیه تومور از سایر نواحی جدا می‌کنیم.

یافته‌ها

اعتبار عملکرد پاک کردن جمجمه و روش تقسیم بندی تومور با استفاده از معیارهای اعتبارسنجی که بیشتر در مقالات استفاده می‌شود^{۱۱} که شامل: شاخص تشابه جاکارد (Jaccard Similarity Index, JSI)،^{۱۲} نمره شباهت دایس (Dice Similarity Score, DSS)،^{۱۳} ویژگی و حساسیت^{۱۴} به دست آوردیم. اعتبارسنجی به روش مقایسه خروجی ارایه شده و تقسیم بندی دستی به تولید شده توسط متخصصین مربوطه، انجام شد. برای ارزیابی اعتبار روش‌های

جدول ۱: نتایج ارزیابی معیارها برای روش پیشنهادی

ویژگی	حساسیت	DSS	JSI	شماره بیمار
۰/۹۹۹۱	۰/۹۹۶۱	۰/۹۷۳۵	۰/۹۴۸۵	۱
۰/۹۹۹۳	۰/۹۴۵۸	۰/۹۵۶۲	۰/۹۱۶۰	۲
۰/۹۹۹۵	۰/۹۸۱۷	۰/۹۸۶۱	۰/۹۵۶۱	۳
۰/۹۹۹۸	۰/۹۷۴۹	۰/۹۸۵۸	۰/۹۷۲۰	۴
۰/۹۹۹۸	۰/۹۵۷۹	۰/۹۶۴۲	۰/۹۳۰۹	۵
۰/۹۹۹۸	۰/۹۶۹۹	۰/۹۷۰۵	۰/۹۴۲۷	۶
۰/۹۹۹۸	۰/۹۶۵۳	۰/۹۵۸۴	۰/۹۲۰۲	۷
۰/۹۹۹۴	۰/۹۹۵۶	۰/۹۸۰۳	۰/۹۶۱۴	۸
۰/۹۹۹۲	۰/۹۹۸۲	۰/۹۷۰۳	۰/۹۴۲۳	۹
۰/۹۹۹۷	۰/۹۷۵۵	۰/۹۷۲۶	۰/۹۴۶۶	۱۰
۰/۹۹۹۷	۰/۹۹۲۱	۰/۹۷۸۳	۰/۹۵۷۵	۱۱
۰/۹۹۹۷	۰/۹۶۷۷	۰/۹۶۷۲	۰/۹۳۶۶	۱۲
۰/۹۹۹۹	۰/۹۶۴۲	۰/۹۶۶۵	۰/۹۳۲۳	۱۳
۰/۹۹۹۳	۰/۹۷۴۹	۰/۹۸۲۹	۰/۹۶۶۴	۱۴
۰/۹۹۹۴	۰/۹۶۸۲	۰/۹۸۰۳	۰/۹۶۱۴	۱۵
۰/۹۹۹۶	۰/۹۷۵۲	۰/۹۷۲۹	۰/۹۴۶۰	میانگین



شکل ۴: چند تومور سگمنت شده توسط روش پیشنهادی

بحث

همان‌طور که گفته شد معیارهای جاکارد و دایس هر دو میزان همپوشانی را نشان داد. همچنین معیار ویژگی مربوط به توانایی روش برای شناسایی نتایج منفی است و معیار حساسیت مربوط به توانایی روش پیشنهادی برای شناسایی نتایج مثبت است. نتایج به‌دست‌آمده نشان داد که روش پیشنهادی در این معیارها نتایج پذیرفتنی دارد و با توجه به ارزیابی نتایج آن می‌توان نتیجه گرفت که این سیستم برای کاربردهای عملی هم تا حدود زیادی قابل اطمینان است.

برای مقایسه نتایج به‌دست‌آمده از این روش با روش‌های دیگر، نتایج حاصل از روش با روش‌هایی چون Li، Wang و همکارانشان مقایسه شد.^{۳۲} این مقایسه با پیاده‌سازی این روش‌ها و اعمال آنها بر روی داده‌های مشترک انجام شده است که نتایج آن‌را می‌توان در جدول ۲ مشاهده کرد. این مقایسه با استفاده از تصاویر تشدید مغناطیسی ۳۰ بیماری که در اختیار داشتیم انجام شد. با محاسبه میانگین زمان لازم برای کشف تومور، مشاهده شد که روش پیشنهادی زمانی در حدود ۲۱ ثانیه برای کشف و تقسیم‌بندی تومور نیاز دارد. البته این زمان در زمانی که شبکه عصبی به‌کار رفته ۳×۳ بود، ۳۵ ثانیه بود. زمان لازم برای تقسیم‌بندی تومور توسط چون Li و همکاران نزدیک به ۱۵ دقیقه و برای Wang و همکاران حدود ۱۰ دقیقه بود.^{۳۳} دلیل این اختلاف زمانی در این است که این روش‌ها مبتنی بر روش‌های ناحیه‌رویشی هستند که دارای مشکل پیچیدگی زمانی هستند.

در روش ما از شبکه عصبی که بسیار سریع‌تر است استفاده شده است که بسیار سریع‌تر از روش مبتنی بر ناحیه‌رویش است. البته یک تفاوت عمده بین روش پیشنهادی و روش ارائه‌شده توسط آنها این بود که روش پیشنهادی به‌طور کامل خودکار بود ولی روش‌های آنها نیاز به انتخاب ناحیه شروع توسط کاربر داشت. میانگین عملکرد روش

جدول ۲: مقایسه مرحله تقسیم‌بندی تومور

	ویژگی	حساسیت	DSS	JSI	
Li Wang و همکاران	٪۹۸	٪۸۹	٪۹۲	٪۸۸	
Li chung و همکاران	٪۹۸	٪۹۵	٪۹۵	٪۹۲	
روش پیشنهادی	٪۹۹	٪۹۷	٪۹۷	٪۹۵	

پیشنهادی در مرحله پاک کردن مجسمه در شاخص تشابه جاکارد برابر ۹۵/۴۵٪ و در نمره شباهت دایس برابر ۹۷/۹۴٪ بود. همچنین برای معیار حساسیت ۹۸٪ و برای معیار ویژگی ۹۹٪ بود که می‌توان از آنها قابلیت بالای مرحله پیش‌پردازش برای سگمنت کردن مغز و تولید یک خروجی مناسب برای مراحل بعد را نتیجه گرفت. تصاویری که در آزمایش‌های روش پیشنهادی استفاده شده است، ۵۰٪ حاوی تومور با تورم کم، ۳۰٪ حاوی تومور با تورم متوسط و ۲۰٪ حاوی تومور با تورم زیاد بود و همچنین این روش در مرحله کشف تومور با روش Saha و همکاران که با استفاده از تقارن مغز اقدام به کشف تومور می‌کند، با استفاده از تصاویری که در اختیار داشتیم مقایسه شد. نتایج این مقایسه نشان داد که روش پیشنهادی ما در مرحله کشف تومور ۹۵٪ موفقیت از خودش نشان داد و روش Saha و همکاران ۸۷٪ از خود نشان داد.^۶

یکی از مهم‌ترین دلایل این میزان بهبود نتایج در مرحله کشف تومور در روش پیشنهادی استفاده از ضریب شباهت هلینگر (Hellinger) نسبت به ضریب شباهت Bhattacharyya است. چرا که ضریب شباهت Bhattacharyya نسبت به کوچک‌ترین تغییری از خود حساسیت نشان می‌دهد.

در این مقاله اقدام به طراحی سیستمی برای آشکارسازی و تقسیم‌بندی تومور مغز در تصاویر MRI شد. نتایج به‌دست‌آمده نشان می‌دهد که استفاده از شبکه عصبی SOM برای تقسیم‌بندی تصاویر MRI مغز بسیار مفید بوده و عملکرد خوبی از خود نشان می‌دهد. همچنین در بخش کشف تومور در این تصاویر، بررسی شباهت دو نیمکره توسط ضریب شباهت هلینگر به‌طور کامل مناسب می‌باشد و دلیل آن واکنش کم این ضریب به اختلافات ذاتی بافت‌های طبیعی مغز و واکنش زیاد آن به‌وقوع تومور در مغز می‌باشد.

سپاسگزاری: این مقاله حاصل بخشی از پایان‌نامه تحت عنوان "ارایه یک مکانیسم کارا برای تقسیم‌بندی تومور مغزی در تصاویر تشدید مغناطیسی با استفاده از تکنیک‌های هوشمند پردازش تصویر" در مقطع کارشناسی ارشد در سال ۱۳۹۲ و کد ۱۱۲۷۳۸۲ می‌باشد که با حمایت دانشگاه بوعلی‌سینا همدان اجرا شده است. با تشکر از آقای دکتر صدیقی متخصص انکولوژی از مرکز MRI همدان که در راستای جمع‌آوری تصاویر تشدید مغناطیسی توموردار و روش پیشنهادی کمک فراوان کردند.

References

1. Jaffar MA, Ain Q, Choi TS. Tumor detection from enhanced magnetic resonance imaging using fuzzy curvelet. *Microsc Res Tech* 2012;75(4):499-504.
2. Wang L, He L, Mishra A. Active contours driven by local Gaussian distribution fitting energy. *Signal Proc* 2009;89(12):2435-47.
3. Li C, Xu C, Gui C, Fox MD. Distance regularized level set evolution and its application to image segmentation. *IEEE Trans Image Proc* 2010;19(12):3243-54.
4. Cheng KS, Lin JS, Mao CW. The application of competitive Hopfield neural network to medical image segmentation. *IEEE Trans Med Imaging* 1996;15(4):560-7.
5. Rajendran A, Dhanasekaran R. A hybrid method based on fuzzy clustering and active contour using GGVF for brain tumor segmentation on MRI images. *European J Sci Res* 2011;61(2):305-13.
6. Saha BN, Ray N, Greiner R, Murtha A, Zhang H. Quick detection of brain tumors and edemas: a bounding box method using symmetry. *Comput Med Imaging Graph* 2012;36(2):95-107.
7. Khotanlou H, Colliot O, Bloch I. Automatic Brain Tumor Segmentation Using Symmetry Analysis And Deformable Models. International Conference on Advances in Pattern Recognition (ICAPR). Kolkata, India, 2007.
8. Comaniciu D, Ramesh V, Meer P. Real-time tracking of non-rigid objects using mean shift. In: Proceedings IEEE Conference on Computer Vision and Pattern Recognition, 2000.
9. Kohonen T. Self-organized formation of topologically correct feature maps. *Biological Cybernetics* 1982;43:59-69.
10. Reddy KK, Berkan S, Yan P, Avgeropoulos NG, Rippe DJ, Shah M. Confidence Guided Enhancing Brain Tumor Segmentation. In: Multi-Parametric MRI 9th IEEE International Symposium on Biomedical Imaging, 2012.
11. Zhang H, Liu J, Zhu Z, Li H. An automated and simple method for brain MR image extraction. *Biomed Eng Online* 2011;10:81.
12. Jaccard P. The distribution of the flora in the Alpine zone. *New Phytologist* 1912;11(2):37-50.
13. Dice LR. Measures of the amount of ecological association between species. *Ecology* 1945;26(3):297-302.
14. Coughlin SS, Pickle LW. Sensitivity and specificity-like measures of the validity of a diagnostic test that are corrected for chance agreement. *Epidemiology* 1992;3(2):178-81.

A new method for brain tumor detection using the Bhattacharyya similarity coefficient, color conversions and neural network

Bahman Mansori M.E.¹
Abdol Hamid Pilevar Ph.D.^{1*}
Babak Azadnia Ph.D.²

1- Medical Intelligence Lab.,
Department of Computer Engineering,
Bu Ali Sina University,
Hamedan, Iran.

2- Department of Neurology,
University of Medical Science,
Hamedan, Iran.

Abstract

Received: 31 Jan. 2015 Accepted: 06 Jul. 2015 Available online: 07 Sep. 2015

Background: Magnetic resonance imaging (MRI) is widely applied for examination and diagnosis of brain tumors based on its advantages of high resolution in detecting the soft tissues and especially of its harmless radiation damages to human bodies. The goal of the processing of images is automatic segmentation of brain edema and tumors, in different dimensions of the magnetic resonance images.

Methods: The proposed method is based on the unsupervised method which discovers the tumor region, if there is any, by analyzing the similarities between two hemispheres and computes the image size of the goal function based on Bhattacharyya coefficient which is used in the next stage to detect the tumor region or some part of it. In this stage, for reducing the color variation, the gray brain image is segmented, then it is turned to gray again. The self-organizing map (SOM) neural network is used the segmented brain image is colored and finally the tumor is detected by matching the detected region and the colored image. This method is proposed to analyze MRI images for discovering brain tumors, and done in Bu Ali Sina University, Hamedan, Iran, in 2014.

Results: The results for 30 randomly selected images from data bank of MRI center in Hamedan was compared with manually segmentation of experts. The results showed that, our proposed method had the accuracy of more than 94% at Jaccard similarity index (JSI), 97% at Dice similarity score (DSS), and 98% and 99% at two measures of specificity and sensitivity.

Conclusion: The experimental results showed that it was satisfactory and can be used in automatic separation of tumor from normal brain tissues and therefore it can be used in practical applications. The results showed that the use of SOM neural network to classify useful magnetic resonance imaging of the brain and demonstrated a good performance.

Keywords: Bhattacharyya similarity coefficient, brain neoplasm, magnetic resonance imaging, neural network.

* Corresponding author: Shahid Fahmideh Blvd., Bu Ali Sina University, Hamedan, Iran.
Tel: +98-81-38226313
E-mail: pilevar@basu.ac.ir