

بررسی هیستولوژیکی ترمیم‌پذیری زخم باز پوستی پس از مصرف موضعی ژل آلوئه‌ورا

چکیده

دریافت: ۱۳۹۴/۰۳/۲۳ پذیرش: ۱۳۹۴/۰۶/۱۱ آنلاین: ۱۳۹۴/۰۸/۲۲

زمینه و هدف: یکی از مهم‌ترین مسایل علم پزشکی، ترمیم زخم‌ها است. آلوئه‌ورا از گذشته‌های دور در درمان ناراحتی‌های پوستی استفاده شده است. در این پژوهش آثار کاربرد ژل آلوئه‌ورا بر روند التیام زخم به‌روش دقیق میکروسکوپی و شمارش سلولی بررسی گردید.

روش بررسی: این مطالعه به‌صورت تجربی از مهر تا اسفند ۱۳۹۳ در آزمایشگاه فارماکولوژی انجام پذیرفت. ۶۰ سر رت در روز جراحی بیهوش و در پشت گردن زخمی به ابعاد ۱/۵×۱/۵ mm ایجاد گردید. سپس رت‌ها به‌طور تصادفی در گروه‌های شاهد، تجربی و گروه کنترل مثبت تقسیم شدند. هر گروه به سه دسته کوچک‌تر با دوره‌های ۴، ۷ و ۱۴ روزه تقسیم گردیدند. از روز صفر به بعد سطح زخم‌ها در گروه تجربی یک روزانه دو بار و گروه تجربی دو روزانه یک بار از ژل آلوئه‌ورا و در گروه کنترل مثبت، کرم فنی‌توین مصرف گردید. سطح زخم و بهبود آن در روزهای تعیین شده سنجیده شد، در انتهای هر دوره، موش‌ها با روش استنشاق اتر بیهوش و یک نمونه از بستر زخم تهیه شد و با رنگ‌آمیزی هماتوکسیلین-اوتوزین (H&E stain) و تری‌کروم‌ماسون (Masson's trichrome stain) مورد بررسی قرار گرفتند.

یافته‌ها: نتایج مطالعه ماکروسکوپی سطح زخم‌ها و مطالعه میکروسکوپی بستر زخم و تعداد فیبروبلاست‌های هر دو گروه تجربی نسبت به گروه شاهد از نظر آماری افزایش معنادار داشت (P=۰/۰۰۱۱) و سبب تسریع التیام زخم شد (آزمون به‌روش MANOVA انجام شد).

نتیجه‌گیری: نتایج نشان داد که کاربرد موضعی دو بار ژل آلوئه‌ورا سبب تسریع روند التیام زخم از دیدگاه بررسی هیستولوژیکی و شمارش سلولی در رت می‌گردد.

کلمات کلیدی: ترمیم زخم، ژل آلوئه‌ورا، رت.

نسرین تک زارع^۱، غلامرضا حسن‌زاده^۲
محمدرضا روئینی^۳، عباسعلی کشتکار^۴
آزاده منایی^۵، عباس حاجی‌آخوندی^{۶*}

- ۱- گروه آناتومی و مرکز تحقیقات گیاهان دارویی، دانشکده داروسازی، دانشگاه علوم پزشکی تهران، تهران، ایران.
- ۲- گروه آناتومی، دانشکده پزشکی، دانشگاه علوم پزشکی تهران، تهران، ایران.
- ۳- گروه فارماسیوتیکس، دانشکده داروسازی، دانشگاه علوم پزشکی تهران، تهران، ایران.
- ۴- گروه اپیدمیولوژی، دانشکده بهداشت، دانشگاه علوم پزشکی تهران، تهران، ایران.
- ۵- مرکز تحقیقات گیاهان دارویی، دانشکده داروسازی، دانشگاه علوم پزشکی تهران، تهران، ایران.
- ۶- گروه فارماکولوژی، دانشکده داروسازی، دانشگاه علوم پزشکی تهران، تهران، ایران.

* نویسنده مسئول: تهران، خیابان پورسینا، دانشگاه علوم پزشکی تهران، دانشکده داروسازی، گروه فارماکولوژی
تلفن: ۰۲۱-۶۴۱۲۳۳۱۴
E-mail: haajiakhondi@tums.ac.ir

مقدمه

مانند هیدروکورتیزون، ویتامین‌ها، پماد فنی‌توین، سرم نمکی و فاکتورهای رشد اشاره کرد.^{۱،۹} طی سالیان متمادی داروهای طبیعی به‌خصوص گیاهان دارویی اساس و حتی در برخی موارد تنها راه درمان محسوب می‌شدند و در همین حال مواد اولیه موجود در آنها در صنعت داروسازی مورد استفاده قرار می‌گرفت.^{۱۱} امروزه به‌علت کم بودن عوارض گیاهان دارویی و گوناگونی ترکیبات مؤثر موجود در گیاهان، گرایش دوباره به مصرف گیاهان دارویی به‌وجود آمده است. ترمیم بافت‌های آسیب‌دیده در بدن از پیچیده‌ترین فعالیت‌های هموستاتیک

یکی از مهم‌ترین مسایلی که علم پزشکی با آن روبه‌رو می‌باشد، مسئله تسریع ترمیم زخم‌ها است. از گذشته‌های دور پزشکان با توسعه روش‌های مؤثر در پی درمان زخم، در کوتاه‌ترین مدت با کمترین عارضه بوده‌اند.^۱ از پژوهش‌های مؤثر در ترمیم زخم می‌توان به اثرات یون‌های کلسیم، مس، روی،^{۲-۵} عوامل فیزیکی مانند اشعه ماوراء بنفش، تحریکات الکتریکی، امواج لیزر^{۶-۸} و اثر مواد شیمیایی

در دفع بافت مرده می‌شود.^{۲۵،۲۴} اسیدهای آمینه موجود در ژل گیاه در ساخت پروتئین استفاده و موجب رشد، ترمیم بافت و سلول‌های آسیب‌دیده می‌شود.^{۲۶} ویتامین‌های موجود، شامل بتاکاروتن، ویتامین E، ویتامین C و ویتامین‌های B هستند که در واکنش‌های سلولی، استفاده و به‌عنوان آنتی‌اکسیدان در تقویت سیستم ایمنی بدن مورد استفاده قرار می‌گیرند.^{۲۷،۲۸}

آنتراکینون‌های موجود در شیر گیاه با خواص ضد میکروب، ویروس، قارچ، ضد التهاب و وجود ساپونین‌ها با خواص آنتی‌سپتیک، در پیشگیری از عفونت‌های بستر زخم مؤثر می‌باشند.^{۲۳} پژوهش کنونی با هدف بررسی، اثر ژل آلوئه‌ورا و تاثیر دفعات استفاده آن بر ترمیم زخم باز پوستی انجام گردید.

روش بررسی

این مطالعه با روش تجربی در ۶۰ سر رت (Rat) بالغ نر سالم نژاد ویستار با محدوده وزنی ۲۵۰-۳۰۰ g و محدوده سنی ۴-۳ ماه استفاده شد. رت‌ها در آزمایشگاه پژوهشی گروه فارماکولوژی طی دوره آزمایش، ۱۲ ساعت در تاریکی و ۱۲ ساعت در روشنایی قرار گرفتند. به آب و غذای آماده موش دسترسی آزاد داشتند. رت‌ها در قفس‌های استاندارد به‌صورت مجزا نگهداری می‌شدند. شرایط حیوان‌خانه در حد استاندارد با محدوده دمای ۲۵-۳۰ °C بود. در روز جراحی، ابتدا موش‌ها بیهوش شدند.

برای بیهوش کردن رت‌ها، کتامین هیدروکلراید کالیپسول (Ketalar, Gedeon Richter, Budapest, Hungary) به‌میزان ۵ mg به‌ازای هر صد گرم وزن بدن به‌عنوان داروی بیهوشی اصلی و دیازپام (Valium, Chemidarou, Iran) به‌میزان ۰/۴۵ mg به‌ازای هر صد گرم وزن بدن به‌منظور شل کردن عضلات و پنتازوسین (Pentazocine, Toliddaru, Iran) برای پیش‌بیهوشی با مقدار ۰/۰۴ mg به‌ازای هر صد گرم وزن بدن به‌کار رفت.^{۹۵}

داروهای بیهوشی به‌صورت داخل عضلانی به حیوان تزریق شد. تحت بیهوشی عمومی موهای ناحیه پشت گردن حیوان تراشیده شده و با پویدین-آیودین (Betadine, Chemidarou, Iran) ضد عفونی شدند. تحت شرایط استریل زخمی مربع به ابعاد ۱/۵×۱/۵ mm با ضخامت کامل پوست ایجاد شد. روز جراحی روز صفر محسوب

می‌باشد و شامل یک سری روند پیچیده و منظم است. سرعت بهبودی زخم تحت تاثیر عوامل مختلفی مانند تغذیه، ویتامین‌ها، هورمون‌های استروئیدی، اکسیژن و عوامل محیطی قرار دارد.^{۱۳،۱۲} التیام زخم یک پاسخ دینامیک به آسیب بوده و نیازمند تعامل بین انواع مختلف سلول‌ها، پروتئین‌های ساختمانی و فاکتورهای رشد می‌باشد. سلول‌های ماکروفاژ، نوتروفیل و فیبروبلاست نقش مهمی در ترمیم زخم دارند. از فیبروبلاست‌های تازه تکثیرشده، رشته کلاژن و پروتئوگلیکان بافت همبند ترشح می‌شود که لبه‌های زخم را به‌هم نزدیک کرده و سبب ترمیم می‌گردد.

پس از ایجاد زخم، در محل زخم سیستم عروقی آسیب می‌بیند و به‌دنبال هیپوکسی و افزایش لاکتات، پیام‌هایی از سلول‌های آن ناحیه ارسال می‌شود که سبب رگ‌زایی (Angiogenesis) شده و با افزایش فیبروبلاست‌ها و بافت همبندی بافت گرانوله ایجاد می‌شود.^{۱۴} رگ‌زایی، اساس ترمیم می‌باشد. با اضافه کردن مواد کموتاکتیک به سلول‌های آندوتلیال، عمل رگ‌زایی قابل القا می‌باشد.^{۱۵}

گیاه صبر زرد یا آلوئه‌ورا (Aloe vera) از گیاهان دارویی خانواده لیلیاسه است. از گذشته‌های دور در جهان برای درمان بسیاری از امراض مانند رفع عفونت‌ها و ناراحتی‌های پوستی از آلوئه‌ورا استفاده می‌کردند.^{۱۷،۱۶} گیاه آلوئه‌ورا، برگ‌های ضخیم گوشتی و دراز با کناره‌های پیچ و خم‌دار منتهی به تیغ دارد. ماده‌ی داخل برگ، ژلی است که از ۹۹٪ آب تشکیل شده و باقیمانده آن یک پلی‌ساکارید با زنجیره بلند و سایر کربوهیدرات‌ها به‌مقدار جزئی است. به‌علاوه ژل آلوئه‌ورا دارای مقداری اسید آمینه، اسید سالیسیلیک، اسید آسکوربیک، ویتامین A و ویتامین E با خاصیت آنتی‌اکسیدانی می‌باشد.^{۱۸-۲۱}

ژل آلوئه‌ورا به‌دلیل داشتن آب فراوان و ترکیبات موجود از خشک شدن پوست جلوگیری می‌کند. این خاصیت، مشابه روش باند پلی‌ساکارید هیدروژل و هیدروکلویید جدید در ترمیم زخم می‌باشد.^{۱۸} وجود درصد بالای قند در ژل و خاصیت اسمزی بالا، رشد باکتری‌ها را مهار می‌کند. وجود آنزیم هیدرولیزکننده برادی‌کینین و پروستاگلندین، در ژل آلوئه‌ورا سبب کاهش درد و التهاب می‌شود.^{۲۳،۲۲} آنزیم آمیلاز موجود در آلوئه‌ورا موجب نابودی بافت نکروز می‌شود. وجود ماده‌ای به‌نام Aloctin-A که اثر میتوزو تقسیم سلولی دارد، موجب تسریع در ترمیم و همچنین تحریک ماکروفاژها

هموژنایزر مخلوط گردید و جهت استفاده در فرمولاسیون فیلتر شد. پس از طی مراحل تهیه و تغلیظ، ژلی با غلظت ۹۵٪ به دست آمد.^{۳۰} دوره‌های آزمایشی: در هر یک از روزهای ۳، ۵، ۷، ۹، ۱۱ و ۱۳ پس از انجام دادن تیمار زخم‌ها در گروه‌های تجربی و اندازه‌گیری دقیق ماکروسکوپی زخم‌ها، رت‌ها در پایان دوره آزمایش مربوطه با روش استنشاق اتر در فضای بسته بیهوش شدند. سپس یک نمونه از بستر زخم و پوست سالم مجاور تهیه شد و پس از پردازش بافتی، نمونه‌ها برای بررسی میکروسکوپی آماده گردیدند. تمام نمونه‌ها با رنگ‌آمیزی هماتوکسیلین-اوترین (H&E stain) و تری کروم ماسون (Masson's trichrome stain) رنگ شدند. با کاربرد قطعه چشمی میکروسکوپ نوری (CX31 (Olympus, Tokyo, Japan) با بزرگ‌نمایی $\times 40$ ، ده ناحیه واقع در بستر زخم بررسی گردید. در این بررسی‌های میکروسکوپی سلول‌های فیروبلاست، ماکروفاژ، نوتروفیل و عروق با کمک version: 1.45 k (imagej.nih.gov/ij/UK) ImageJ software شمارش شدند.

پس از جمع‌آوری نتایج، تحلیل آماری با نرم‌افزار SPSS software version 21 (SPSS, Inc., Chicago, IL, USA) و داده‌های گروه‌ها به روش Multivariate Analysis of Variance (MANOVA) تجزیه و تحلیل شده و $P < 0/05$ معنادار در نظر گرفته شد.

یافته‌ها

نتایج بررسی میکروسکوپی پارامترهای هیستولوژیکی بستر زخم (میانگین تعداد فیروبلاست، عروق، نوتروفیل و ماکروفاژ) در گروه‌های مورد مطالعه در روزهای چهار، هفت و چهاردهم در جدول ۱ وارد گردید. نتایج نشان می‌دهد که تعداد سلول‌های نوتروفیل، ماکروفاژ، فیروبلاست و سطح زخم در گروه‌های آزمایشی با گروه کنترل اختلاف معنادار آماری دارند (آزمون به روش MANOVA).

ارزیابی سطح زخم (cm^2) در گروه‌های مطالعه در روزهای ۳، ۵، ۷، ۹، ۱۱ و ۱۳ و مقایسه آن با گروه کنترل در نمودار ۱ وارد شده است. در بررسی میانگین سطح زخم بین گروه شاهد ($0/48 \pm 0/01$) و تجربی ($1/05 \pm 0/01$) اختلاف معناداری مشاهده شد. ارزیابی درصد بهبودی زخم در گروه‌های مطالعه در روزهای ۳، ۵، ۷، ۹، ۱۱ و ۱۳ و مقایسه آن با گروه کنترل در نمودار ۲ وارد شده است.

شده، سپس رت‌ها به‌طور تصادفی در گروه‌های شاهد، تجربی یک، تجربی دو و گروه کنترل مثبت، تقسیم شدند. هر گروه به سه دسته کوچک‌تر با دوره‌های بررسی چهار، هفت و ۱۴ روزه تقسیم گردیدند. پس از روز صفر سطح زخم‌ها در گروه تجربی یک روزانه دو بار و گروه تجربی دو روزانه یک بار از ژل آلوئه‌ورا و در گروه کنترل مثبت روزانه یک بار از کرم فنی‌توین ۱٪، استفاده گردید. بر روی زخم‌های گروه شاهد هیچ‌گونه تیماری انجام نمی‌گرفت.

سطح زخم و میزان بهبودی آن در روزهای ۳، ۵، ۷، ۹، ۱۱ و ۱۳ سنجیده شد. در انتهای هر دوره، موش‌ها با روش استنشاق اتر کشته شده و یک نمونه از بستر زخم تهیه شد و با رنگ‌آمیزی هماتوکسیلین و ائوزین و تری کروم ماسون مورد بررسی میکروسکوپی قرار گرفتند. روش سنجش بهبودی زخم: بهبودی زخم از طریق اندازه‌گیری سطح زخم، درصد بهبودی زخم و مدت زمان لازم جهت بسته شدن و ترمیم کامل زخم ارزیابی شد. سطح زخم در روزهای ۳، ۵، ۷، ۹، ۱۱ و ۱۳ به‌وسیله ورقه ترانس‌پارنت با واحد cm^2 اندازه‌گیری شد و درصد بهبودی براساس فرمول زیر به دست آمد:^{۳۱}

$$100 \times \frac{\text{سطح زخم در روز اول} - x}{\text{سطح زخم در روز اول}} = \text{درصد بهبودی زخم}$$

x روز اندازه‌گیری سطح زخم است.

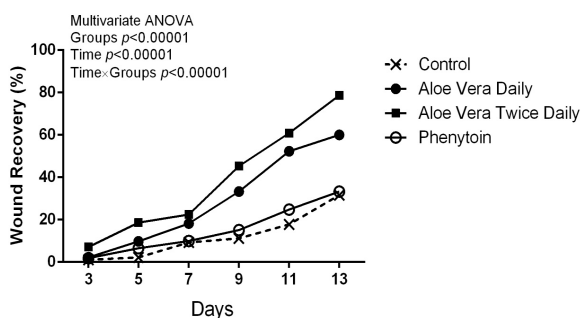
روش تهیه ژل آلوئه‌ورا: موارد دارویی گیاه آلوئه براساس پژوهش‌های اخیر به دو قسمت اساسی تقسیم می‌شوند، رزین یا آتراکینون‌های آلوئه که به رنگ زرد و تلخ است، در قسمت خارجی پوست آلوئه قرار دارد. این ترکیبات کمی خواص سمی دارند.^{۳۲} بخش دوم؛ ژل آلوئه‌ورا است که ماده‌ی داخل برگ گیاه آلوئه می‌باشد و ماکروفاژها را فعال می‌کند و کنترل سیستم ایمنی سلول‌ها، فیروبلاست‌ها و گرانولوسیت‌ها را به‌عهده دارد.^{۳۳}

در پژوهش کنونی، فقط باید این بخش مورد استفاده قرار می‌گرفت. فرآیند تولید ژل آلوئه در طی چند مرحله صورت پذیرفت. در ابتدا برگ‌های سالم گیاه آلوئه‌ورا (سه ساله) از محل باغ کشاورزی کرج تهیه شده و برگ‌های سالم جدا، شستشو و ضد عفونی شدند. منتهی به‌علت حساسیت بررسی عوامل مؤثر در ترمیم زخم و کنار گذاشتن ترکیبات سمی گیاه، استخراج ژل به‌صورت برش تهیه شد. ابتدا برش‌های طولی روی برگ گیاه صبر زرد ایجاد شد و فقط ژل درون برگ برای تهیه ژل استخراج گردید. ژل استخراجی با دستگاه

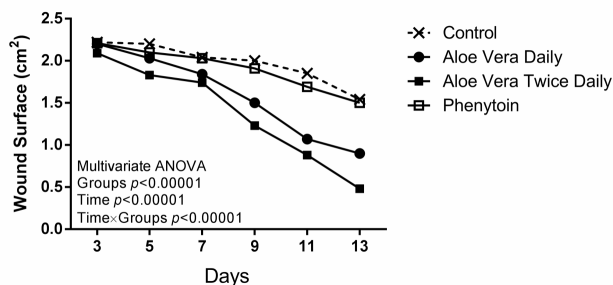
جدول ۱: بررسی میکروسکوپی پارامترهای هیستولوژیکی زخم (تعداد فیبروبلاست، عروق، نوتروفیل و ماکروفاژ) در گروه‌های مطالعه در روزهای ۴، ۷ و ۱۴

شاخص‌ها	روز			
عروق	نوتروفیل	ماکروفاژ	فیبروبلاست	گروه‌ها
Mean±SE	Mean±SE	Mean±SE	Mean±SE	
۰/۴±۴/۲	۱/۰±۲۰/۰	۰/۴±۵/۲	۲/۰±۷۰/۰	شاهد
۰/۳±۱۰/۰	۰/۳±۱۷/۰	۰/۷±۹/۰	۰/۳±۸۴/۰	آلوه‌ورا یک بار در روز
۰/۴±۱۱/۶	۰/۴±۱۵/۲	۰/۴±۱۳/۰	۰/۴±۹۰/۸	آلوه‌ورا دو بار در روز
۰/۳±۸/۰	۰/۳±۱۶/۰	۰/۳±۸/۰	۱/۴±۸۰/۰	فنی‌توین
۰/۳±۸/۰	۰/۷±۱۹/۰	۰/۴±۴/۴	۰/۷±۱۲۰/۰	شاهد
۰/۴±۱۳/۸	۰/۳±۱۵/۰	۰/۴±۹/۰	۰/۵±۱۵۴/۲	آلوه‌ورا یک بار در روز
۰/۴±۱۵/۸	۰/۲±۱۱/۶	۰/۲±۱۱/۴	۰/۴±۱۷۰/۶	آلوه‌ورا دو بار در روز
۰/۴±۱۱/۸	۰/۷±۱۶/۰	۰/۲±۷/۴	۱/۰±۱۵۰/۰	فنی‌توین
۰/۳±۷/۰	۰/۷±۸/۰	۰/۳±۳/۰	۰/۳±۹۸/۰	شاهد
۰/۲±۱۴/۸	۰/۴±۴/۰	۰/۴±۳/۸	۰/۳±۱۵۰/۰	آلوه‌ورا یک بار در روز
۰/۳±۱۶/۰	۰/۲±۱/۴	۰/۲±۱/۴	۰/۴±۱۶۵/۶	آلوه‌ورا دو بار در روز
۰/۳±۱۰/۰	۰/۶±۴/۸	۰/۴±۰/۸	۰/۵±۱۴۵/۲	فنی‌توین
۰/۰۰۰۰۰۱<	۰/۰۰۰۰۰۱<	۰/۰۰۰۰۰۱<	۰/۰۰۰۰۰۱<	Between-Groups P-value
۰/۰۰۰۰۰۱<	۰/۰۰۰۰۰۱<	۰/۰۰۰۰۰۱<	۰/۰۰۰۰۰۱<	Within-Groups (time) P-value
۰/۰۰۰۰۵۵۷	۰/۰۰۶۶	۰/۰۰۰۰۰۱<	۰/۰۰۰۰۰۱<	Time*Groups ANOVA P-value

آزمون آماری: MANOVA، مقادیر P<۰/۰۵ معنادار می‌باشد.



نمودار ۲: ارزیابی درصد بهبودی زخم، در گروه‌های مطالعه روزهای ۳، ۵، ۷، ۹، ۱۱ و ۱۳ و مقایسه با گروه کنترل (آزمون به روش MANOVA (P<۰/۰۰۱))



نمودار ۱: ارزیابی سطح زخم (cm²)، در گروه‌های مطالعه روزهای ۳، ۵، ۷، ۹، ۱۱ و ۱۳ و مقایسه با گروه کنترل (آزمون به روش MANOVA (P<۰/۰۰۱))

کنونی، در این روز تعداد فیبروبلاست‌ها در هر دو گروه تجربی از گروه شاهد بیشتر است (جدول ۱).

افزایش بیان‌شده حاکی از سرعت گرفتن معنادار فرآیند التیام در گروه‌های تجربی است و طی آن فاز تکثیر فرآیند التیام زودتر شروع شده است. فیبروبلاست‌ها بیشتر در لبه‌های زخم دیده می‌شوند. سطح زخم در گروه تجربی یک نسبت به گروه شاهد کمتر شده و این با توجه به فزونی تعداد فیبروبلاست‌ها در گروه تجربی یک نسبت به گروه شاهد و نقش این سلول‌ها در سنتز ماده خارج سلولی قابل توجیه است و کاربرد دو بار ژل در طول روز مؤثرتر بوده است.^{۳۲}

در پژوهش‌های مشابه به‌منظور شناخت علل و مکانیزم‌های اثربخش ژل آلئوئورا، در نتایج به این اشاره شده که سرعت ترمیم زخم، ناشی از افزایش سنتز کلاژن توسط فیبروبلاست‌ها می‌باشد. سلول‌های بافت همبند به‌خصوص فیبروبلاست‌ها در شرایط عادی از قدرت تکثیر اندکی برخوردار هستند. ولی در پاسخ به تحریکات فیزیولوژیک و پاتولوژیک، تکثیر می‌یابند و می‌توانند دوباره بافت اصلی را بسازند و زخم را ترمیم کنند. ترمیم بافت همبند، با تشکیل بافت جوانه‌ای آغاز می‌شود.

در بافت جوانه‌ای زخم‌ها، فیبروبلاست‌ها تکثیر می‌یابند و کلاژن و سایر بسترهای خارج سلولی را تولید می‌کنند، نتایج این پژوهش‌ها در راستای نتایج بررسی ما بود،^{۳۳،۳۴} ژل گیاه آلئوئورا دارای ترکیبات مختلفی مانند پلی‌ساکاریدها و اسید آمینه‌های خاصی است که قدرت تحریک‌کنندگی دارد.^{۳۵،۳۶} تعداد فیبروبلاست‌ها در اثر مصرف و استعمال دو بار در روز ژل آلئوئورا بر روی زخم سبب گردیده تعداد آنها در گروه تجربی (۱۶۵/۶±۰/۴) نسبت به گروه شاهد (۹۸/۰±۰/۳) افزایش یابد و این افزایش باعث ایجاد بافت جوانه‌ای با سرعت بیشتری گردیده است (جدول ۱).

از فیبروبلاست‌های تازه تکثیرشده، کلاژن و پروتئوگلیکان بافت همبند ترشح می‌شود که لبه‌های زخم را به هم نزدیک می‌کند و افزون بر این میزان التهاب در ناحیه زخم کاهش یافته است. ترکیبات موجود در ژل آلئوئورا موجب ترانسفورماسیون سریع فیبروبلاست‌ها می‌گردند.^{۳۳}

میزان مصرف بیشتر آلئوئورا (تجربی I) موجب افزایش DNA و تحریک تشکیل عروق جدید و افزایش تحریک اپی‌تلیزاسیون می‌شوند.^{۳۰} مصرف ژل آلئوئورا موجب افزایش سنتز کلاژن می‌شود و

میانگین درصد بهبودی زخم در روز ۱۳ بین گروه شاهد (۳۱/۶±۰/۴۷) و تجربی (۷۸/۶۷±۰/۵۴) اختلاف معناداری مشاهده شد (P<۰/۰۵).

بحث

ترمیم زخم دارای مراحل التهاب، تکثیر و بازسازی می‌باشد. بنابراین بهبود مراحل می‌تواند منجر به تسریع ترمیم زخم و کاهش عوارض ناشی از آن بشود. پژوهش‌های مختلفی بر روی ترمیم زخم انجام شده است و نتایج آن به‌صورت مواد و داروهای مختلفی به‌صورت مرهم زخم‌ها تهیه و معرفی شده‌اند که اغلب این مواد دارای ریشه گیاهی، شیمیایی و یا مخلوطی از هر دو بوده‌اند، ولی تاکنون هیچ‌کدام نتوانسته‌اند به‌عنوان داروی مؤثر و قطعی توصیه شوند.^{۳۳}

یافته‌های پژوهش کنونی مؤید تسریع معنادار فرآیند التیام زخم باز پوستی در رت، که تحت تاثیر ژل آلئوئورا دو بار در روز قرار گرفتند، می‌باشد. نتایج این پژوهش با نتایج پژوهش‌های Chithra و همکاران همسویی دارد. بررسی این پژوهش‌گران نشان داد که کاربرد ژل آلئوئورا روند ایجاد جوانه بافتی و بافت ترمیمی را تسریع می‌کند.^{۳۶}

Visuthikosol و همکاران در پژوهش‌هایشان تسریع ترمیم زخم باز را در هنگام استعمال ژل آلئوئورا اعلام کردند، ولی میزان غلظت مصرفی ژل آلئوئورا و یا دفعات استفاده برای ایشان گنگ باقی ماند و احتمال دادند غلظت‌های مختلف ژل آلئوئورا و یا دفعات استفاده می‌تواند در تسریع زخم باز پوستی متفاوت باشد.^{۳۱}

در بررسی کنونی پس از مصرف دفعات متفاوت ژل آلئوئورا، نمونه‌برداری از زخم در روزهای چهار، هفت و چهاردهم صورت گرفت. روز چهارم، معرف فاز التهاب فرآیند التیام زخم، روز هفتم معرف فاز تکثیر و روز چهاردهم، معرف فاز بازسازی ساختار ترمیم زخم است. لخته‌شدن خون، اولین سیگنال ترمیم می‌باشد. ترومین، ماکروفاژها را به‌سوی بافت آسیب‌دیده جذب می‌کند، فیبرین ترشحی در محل زخم باعث تحریک ماکروفاژها برای ترشح سیگنال‌های ترمیمی بیشتر می‌شود.^۲ روز چهارم بررسی فرآیند التیام زخم، فاز التهاب و تکثیر فیبروبلاست‌ها (فیبروبلازی) به‌حساب می‌آید. در پژوهش

شود، در حداکثر ادامه می‌یابد. در بررسی ضخامت قطر زخم در گروه تجربی یک به‌علت کاربرد دو بار ژل آلوه‌ورا قطر آن در زمان کمتری کاهش یافته و قدرت ترمیم و بسته شدن زخم نسبت به گروه‌های پیشین با سرعت بیشتری پیش رفته است (نمودارهای ۱ و ۲). برخلاف فرضیه کلاسیک به‌نظر می‌رسد مرطوب نگه‌داشتن بستر زخم، روند ترمیم را سرعت می‌بخشد. نتایج پژوهش کنونی کاربرد ژل گیاه آلوه‌ورا بر زخم باز پوستی در رت براساس الگوی دو بار در روز، موجب بروز نتایج معنادار و بهتر آماری گردید و زخم در مدت کوتاه‌تری ترمیم یافته است.

سپاسگزاری: این مقاله حاصل طرح مصوب معاونت پژوهشی دانشگاه علوم پزشکی تهران با کد ۹۳-۰۴-۵۶-۲۷۳۷۲ و قسمتی از پایان‌نامه با عنوان "بررسی اثر مصرف موضعی فرآورده‌های آلوه‌ورا بر روند ترمیم زخم باز پوستی رت و ارزیابی هیستوپاتولوژیکی بستر زخم" می‌باشد. از حمایت معاونت پژوهشی و مرکز تحقیقات گیاهان دارویی، دانشگاه علوم پزشکی تهران، سپاسگزاری می‌گردد.

در پی آن ترمیم با سرعت بیشتری صورت می‌گیرد^{۲۶} در روز هفت بررسی پژوهش کنونی، که به‌عنوان فاز تکثیر فرآیند التیام زخم در نظر گرفته می‌شود. نتایج بیانگر ظرفیتی است که در فرآیند التیام زخم وجود دارد و کاربرد دو بار ژل این واکنش را فعال‌تر کرده است. قطر زخم در این روز در گروه تجربی یک کمتر شده و زخم ترمیم بیشتری پیدا کرده است (نمودار ۱). در روز ۱۴ که در پژوهش کنونی به‌عنوان فاز تجدید ساختار فرآیند التیام زخم محسوب می‌شود، در گروه‌های تجربی فزونی تعداد فیروبلاست‌ها و رشته‌های کلاژن نسبت به گروه شاهد بیانگر ادامه فاز تکثیر فرآیند التیام تا روز ۱۴ بررسی است (جدول ۱).

افزایش معنادار و همزمان فیروبلاست‌ها و رشته‌های کلاژن و کاهش ضخامت زخم در گروه تجربی، نمایانگر اثر ژل آلوه‌ورا بر افزایش تعداد، تکثیر و متابولیسم فیروبلاست‌ها است. نتایج پژوهش Topman و همکاران در راستای این نتایج می‌باشد.^{۲۵} اپی‌تلیالیزه شدن و دیفرانسیاسیون اپیدرم تا زمانی که سطح زخم مرطوب نگه داشته

References

- Lynch SE, Nixon JC, Colvin RB, Antoniades HN. Role of platelet-derived growth factor in wound healing: synergistic effects with other growth factors. *Proc Natl Acad Sci U S A* 1987;84(21):7696-700.
- Reddy KK, Grossman L, Rogers GS. Common complementary and alternative therapies with potential use in dermatologic surgery: risks and benefits. *J Am Acad Dermatol* 2013;68(4):e127-35.
- Stanford W, Rappole BW, Fox CL Jr. Clinical experience with silver sulfadiazine, a new topical agent for control of pseudomonas infections in burns. *J Trauma* 1969;9(5):377-88.
- Barnett SE, Varley SJ. The effects of calcium alginate on wound healing. *Ann R Coll Surg Engl* 1987;69(4):153-5.
- Sazegar G, Seyed Reza AH, Behravan E. The effects of supplemental zinc and honey on wound healing in rats. *Iran J Basic Med Sci* 2011;14(4):391-8.
- Kumar P, Jagetia GC. Modulation of wound healing in Swiss albino mice by different doses of gamma radiation. *Burns* 1995;21(3):163-5.
- Jarmuske MB, Stranc MF, Stranc LC. The effect of carbon dioxide laser on wound contraction and epithelial regeneration in rabbits. *Br J Plast Surg* 1990;43(1):40-6.
- Brown M, McDonnell MK, Menton DN. Electrical stimulation effects on cutaneous wound healing in rabbits. A follow-up study. *Phys Ther* 1988;68(6):955-60.
- Bitar MS. Insulin-like growth factor-1 reverses diabetes-induced wound healing impairment in rats. *Horm Metab Res* 1997;29(8):383-6.
- Khaksari M, Mardani M, Rezaei Zadeh A. The effect of dietary Ascorbic Acid on wound healing in chronic diabetic rats. *JBUMS* 2006;8(1):12-21.
- Leung AY, Foster S. Encyclopedia of Common Natural Ingredients Used in Food, Drugs, and Cosmetics. New York, NY: John Wiley and Sons, Inc.; 1996. p. 299-300.
- Adzick NS. Wound healing. In: Sabiston DC, Lyerlu HK, editors. *Textbook of Surgery: The Biological of Modern Surgical Practice*. 5th ed. Philadelphia, PA: WB Saunders;1997. p. 207-20.
- Pereira GG, Santos-Oliveira R, Albernaz MS, Canema D, Weismüller G, Barros EB, et al. Microparticles of Aloe vera/vitamin E/chitosan: microscopic, a nuclear imaging and an in vivo test analysis for burn treatment. *Eur J Pharm Biopharm* 2014;86(2):292-300.
- Li J, Chen J, Kirsner R. Pathophysiology of acute wound healing. *Clin Dermatol* 2007;25(1):9-18.
- Vaughan MB, Howard EW, Tomasek JJ. Transforming growth factor-beta1 promotes the morphological and functional differentiation of the myofibroblast. *Exp Cell Res* 2000;257(1):180-9.
- Grindlay D, Reynolds T. The Aloe vera phenomenon: a review of the properties and modern uses of the leaf parenchyma gel. *J Ethnopharmacol* 1986;16(2-3):117-51.
- Davis RH, Donato JJ, Hartman GM, Haas RC. Anti-inflammatory and wound healing activity of a growth substance in Aloe vera. *J Am Podiatr Med Assoc* 1994;84(2):77-81.
- Qiu Z, Jones K, Wylie M, Jia Q, Orndorff S. Modified Aloe barbadensis polysaccharide with immunoregulatory activity. *Planta Med* 2000;66(2):152-6.
- Yagi A, Shida T, Nishimura H. Effect of amino acids in Aloe extract on phagocytosis by peripheral neutrophil in adult bronchial asthma. *Aerugi* 1987;36(12):1094-101.
- Tabandeh MR, Oryan A2, Mohammadalipour A2. Polysaccharides of Aloe vera induce MMP-3 and TIMP-2 gene expression during the skin wound repair of rat. *Int J Biol Macromol* 2014;65:424-30.

21. Pereira RF, Carvalho A, Gil MH, Mendes A, Bártolo PJ. Influence of Aloe vera on water absorption and enzymatic in vitro degradation of alginate hydrogel films. *Carbohydr Polym* 2013;98(1):311-20.
22. Ahlawat KS, Khatkar BS. Processing, food applications and safety of aloe vera products: a review. *J Food Sci Technol* 2011;48(5):525-33.
23. Hajhashemi V, Ghannadi A, Heidari AH. Anti-inflammatory and wound healing activities of Aloe littoralis in rats. *Res Pharm Sci* 2012;7(2):73-8.
24. Lee HZ, Hsu SL, Liu MC, Wu CH. Effects and mechanisms of aloe-emodin on cell death in human lung squamous cell carcinoma. *Eur J Pharmacol* 2001;431(3):287-95.
25. Topman G, Lin FH, Gefen A. The natural medications for wound healing - Curcumin, Aloe-Vera and Ginger - do not induce a significant effect on the migration kinematics of cultured fibroblasts. *J Biomech* 2013;46(1):170-4.
26. Chithra P, Sajithlal GB, Chandrakasan G. Influence of Aloe vera on collagen characteristics in healing dermal wounds in rats. *Mol Cell Biochem* 1998;181(1-2):71-6.
27. Choi SW, Son BW, Son YS, Park YI, Lee SK, Chung MH. The wound-healing effect of a glycoprotein fraction isolated from aloe vera. *Br J Dermatol* 2001;145(4):535-45.
28. Djeraba A, Quere P. In vivo macrophage activation in chickens with Acemannan, a complex carbohydrate extracted from Aloe vera. *Int J Immunopharmacol* 2000;22(5):365-72.
29. Ferguson MWJ, Leigh IM. Wound healing. In: Rook's Textbook of Dermatology. 6th ed. London: Blackwell Science; 1998. p. 337-43.
30. Khan AW, Kotta S, Ansari SH, Sharma RK, Kumar A, Ali J. Formulation development, optimization and evaluation of aloe vera gel for wound healing. *Pharmacogn Mag* 2013;9(Suppl 1):S6-S10.
31. Visuthikosol V, Chowchuen B, Sukwanarat Y, Sriurairatana S, Boonpucknavig V. Effect of aloe vera gel to healing of burn wound a clinical and histologic study. *J Med Assoc Thai* 1995;78(8):403-9.
32. Dill RE, Iacopino AM. Myofibroblasts in phenytoin-induced hyperplastic connective tissue in the rat and in human gingival overgrowth. *J Periodontol* 1997;68(4):375-80.
33. Di Luccia B, Manzo N, Vivo M, Galano E, Amoresano A, Crescenzi E, et al. A biochemical and cellular approach to explore the antiproliferative and prodifferentiative activity of Aloe arborescens leaf extract. *Phytother Res* 2013;27(12):1819-28.

Histological study of wound repair with topical aloe vera gel in rat

Nasrin Takzaree Ph.D. Student¹
Gholamreza Hassanzadeh
Ph.D.²
Mohammad Reza Rouini
Pharm.D., Ph.D.³
Abbasali Keshtkar M.D., Ph.D.⁴
Azadeh Manayi Pharm.D.,
Ph.D.⁵
Abbas Haajikhondi Pharm.D.,
Ph.D.^{5,6*}

1- Department of Anatomy, Medicinal Plants Research Center, School of Pharmacy, Tehran University of Medical Sciences, Tehran, Iran.

2- Department of Anatomy, School of Medicine, Tehran University of Medical Sciences, Tehran, Iran.

3- Department of Pharmaceutics, School of Pharmacy, Tehran University of Medical Sciences, Tehran, Iran.

4- Department of Health Sciences Education Development, School of Public Health, Tehran University of Medical Sciences, Tehran, Iran.

5- Department of Pharmacognosy, School of Pharmacy, Tehran University of Medical Sciences, Tehran, Iran.

6- Department of Pharmacognosy, School of Pharmacy, Tehran University of Medical Sciences, Tehran, Iran.

* Corresponding author: Poursina Ave., Department of Pharmacognosy, School of Pharmacy, Tehran University of Medical Sciences, Tehran, Iran.
Tel: +98-21-64122314
E-mail: haajikhondi@tums.ac.ir

Abstract

Received: 13 Jun. 2015 Accepted: 02 Sep. 2015 Available online: 13 Nov. 2015

Background: One of the most important issues in medical sciences is wound healing and repair. Application of natural ingredients and herbs for treating ulcers has been in the history of human life. Nowadays, due to the lack of side effects of medicinal plants and a variety of effective compounds in plants, as well as numerous disadvantages of synthetic drugs there has been tendency to use medicinal plants in clinic. Aloe vera is an herbal drug used for treatment of dermal diseases. In this study we evaluated, effects of aloe vera on the wound healing through the microscopic techniques and cell counting.

Methods: In this experimental study, sixty Wistar rats weighing 200-250 g were placed under general anesthesia and sterile conditions. Then a square shape wound with 1.5×1.5 mm dimension was made on the back of the neck. Rats were randomly divided to control and experimental group's. Each group was divided to three subgroups with 4, 7, and 14 study days. In 1st experimental group aloe vera was used twice on the wound surface and in 2nd experimental group was used once daily and the positive control group were applied phenytoin cream 1% from the zero days of surgery. The control group did not get any treatment on the wound surface. For histological studies, during the fourth, seventh and fourteenth day's rats were sacrificed and samples were taken from the wound area and adjacent skin. After histological staining with hematoxylin and eosin (H&E) and Masson's trichrome stains, the cells were counted, wound surface and wound healing were investigated.

Results: The macroscopic and microscopic evaluation showed that wound healing increased because the fibroblast numbers in two experimental groups improved compared with control group. The percentage of wound healing on different days in the experimental and control groups were significant. Data were analyzed by using one-way ANOVA test and P< 0.05 was significant.

Conclusion: Present study showed that the twice application of topical aloe vera mucilage can result in rapid wound healing in rats.

Keywords: Aloe vera gel, rat, wound healing.