

تفسیر هیستوگرام‌های اریتروسیتی به‌دست‌آمده از دستگاه‌های خودکار هماتولوژی در بیماری‌های خونی معمول

چکیده

دریافت: ۱۳۹۴/۰۱/۱۹ پذیرش: ۱۳۹۴/۰۶/۱۶ آنالین: ۱۳۹۴/۰۸/۲۲

زمینه و هدف: گراف‌های سلولی بخش جدایی‌ناپذیری از آزمایش شمارش کامل خون (CBC) بوده که در دستگاه‌های خودکار هماتولوژی در دسترس می‌باشند.

روش بررسی: در این پژوهش توصیفی تحلیلی، علاوه بر آرایه هیستوگرام‌های بیمارانی که از فروردین ۱۳۹۲ تا اسفند ۱۳۹۳ به آزمایشگاه بیمارستان زاگرس کرمانشاه مراجعه کرده بودند، با به‌کارگیری موتور جستجوگر Pubmed در یک جستجوی رایانه‌ای در پایگاه داده‌های Medline، از مقالات منتشر شده مرتبط و نیز کتابچه راهنمای دستگاه‌های هماتولوژی نیز کمک گرفته شد. برای جستجو از اصطلاحات اریتروگرام، هیستوگرام اریتروسیتی و گراف‌های هماتولوژی استفاده شد.

یافته‌ها: هیستوگرام‌ها در وضعیت‌های مختلف هماتولوژیک غیرطبیعی می‌شوند و می‌توانند سرخ‌های مهمی را در تشخیص بیماری‌های مختلف به‌دست دهند. این گراف‌ها در طیفی از وضعیت‌های پاتولوژیک نماهای اختصاصی دارند. در پایش روند درمانی برخی بیماری‌های خونی مانند کم‌خونی‌های فقر آهن و مگالوبلاستیک، هیستوگرام‌ها می‌توانند پیشرفت درمان را نمایش دهند.

نتیجه‌گیری: از هیستوگرام‌ها می‌توان در همراهی با دیگر پارامترهای CBC، به‌عنوان یک ابزار غربال‌گری و کمکی در پایش و تفسیر وضعیت‌های پاتولوژیک استفاده نمود.

کلمات کلیدی: هماتولوژی، CBC اتوماتیک، اریتروسیت، هیستوگرام.

علی ملکی^۱
مهرداد پاینده^۲
فاطمه نادعلی^{*۱}

۱- گروه هماتولوژی آزمایشگاهی و بانک خون، دانشگاه علوم پزشکی تهران، تهران، ایران.
۲- گروه هماتولوژی و آنکولوژی، دانشگاه علوم پزشکی کرمانشاه، کرمانشاه، ایران.

* نویسنده مسئول: تهران، خیابان انقلاب، خیابان قدس، کوچه فردانش، پلاک ۱۷، دانشکده پیراپزشکی، دانشگاه علوم پزشکی تهران، گروه هماتولوژی آزمایشگاهی و بانک خون
تلفن: ۰۲۱-۸۸۹۸۳۰۲۵
E-mail: nadalifa@yahoo.com

مقدمه

اصل کولتر از شمارش و تعیین اندازه گلبول‌های قرمز، پایه‌ای برای دستیابی به هیستوگرام‌ها فراهم می‌آورد. ارتفاع پالس‌های به دست‌آمده از کانال‌های آنالیزکننده COULTER LH 780 Hematology Analyzer (Beckman Coulter, Inc., Brea CA, USA) با به‌کارگیری شماری از آستانه‌ها آنالیز می‌شود؛ یعنی سلول‌های با حجم‌های مختلف از هم جدا شده و هیستوگرام آنها شکل می‌گیرد. هر کانال بر روی محور X حجم ویژه‌ای را (در مقیاس فمتولیتتر) نشان می‌دهد که اندازه آنها از چپ به راست افزایش می‌یابد. محور Y نشان‌دهنده شمار سلول‌ها در هر کانال است. هر سلول بر پایه اندازه‌ای که دارد در کانال مربوطه جای می‌گیرد، به‌گونه‌ای که پس از تکمیل شمارش

هم‌اکنون آزمایشگاه‌های هماتولوژی از روش‌های بسیار پرزحمت دستی به استفاده از آنالیزهای خودکار هماتولوژی روی آورده‌اند. ولی داده‌های گرافیکی (هیستوگرام‌ها و سیتوگرام‌ها) این دستگاه‌ها، اغلب نادیده گرفته می‌شوند. گاهی این گراف‌ها می‌توانند اطلاعات ارزشمندی را که حتی در داده‌های شمارشی ناپیدا هستند، فراهم سازند.^۱ هیستوگرام‌ها نسبت فراوانی سلول را به اندازه سلول به شکل گرافیک بیان می‌کنند. در یک جمعیت همگن، سلول‌ها دارای پراکندگی طبیعی بوده و هیستوگرام حجم آنها به شکل زنگوله‌ای قرینه در می‌آید.^{۲،۳}

هیستوگرام بایستی در میان دو جدا کننده پایینی و بالایی (RU و RL) قرار گرفته و نیز از خط پایه آغاز و به آن پایان یابد. چنانچه انحراف از خط پایه رخ دهد، آنالیزکننده اعلان هشدار می‌کند تا کارکنان آزمایشگاه را از ضرورت بررسی پاسخ آگاه نماید.^{۱۰} در پژوهش کنونی اقدامات انجام گرفته به هنگام اعلان هشدار شامل ارزیابی دقیق تر هیستوگرام‌ها، تعیین شمارش سلول‌ها با روش‌های دیگر و نیز بررسی میکروسکوپی گستره خونی بود.

یافته‌ها

به هنگام اختلال در جایگاه جداکننده پایینی، هیستوگرام ممکن است بالاتر از خط پایه آغاز شود و یا یک خیز به سمت بالا را در پایین دست سمت چپ منحنی نشان دهد، که در این حالت به طور معمول هشدار (پرچم) RL توسط دستگاه اعلان می‌گردد (شکل ۱b).^۳ این حالت نشان دهنده حضور ذرات کوچکی است که در شمارش اریتروسیت‌ها اختلال ایجاد می‌کنند. این ذرات شامل قطعات اریتروسیتی (شکل ۱c)، میکرواسفروسیت‌ها، اریتروسیت‌های هسته دار، الیتوسیتوز، ماکروترومبوسیت‌ها، توده‌های پلاکتی، باکتری‌ها، ارگانسیم‌های انگلی، کرایوگلوبولین‌ها و ماکروگلوبولینمی می‌باشند.^{۷،۸}

به هنگام اختلال در جایگاه جداکننده بالایی، هیستوگرام به خط مبنا بر نمی‌گردد که در این حالت به طور معمول پرچم RU توسط دستگاه اعلان می‌گردد (شکل ۱c). عواملی مانند اثر تداخلی آگلوتینین‌های سرد (شکل ۱i) و یا شمار بالای سلول‌های لنفویید کوچک (برای نمونه در لوسمی لنفویید مزمن) می‌توانند منجر به این اختلال شوند.^{۷،۳}

تغییر در شکل پراکندگی و مکان هیستوگرام نشان دهنده تغییر در اندازه و یا شکل اریتروسیت‌ها است. شکل پراکندگی هیستوگرام را می‌توان بر پایه اینکه بازتابی از حضور جمعیت‌های تک‌شکل و یا دوشکلی (یا بیشتر) اریتروسیت‌ها باشد، دسته‌بندی نمود.^۲

در هیستوگرام دونمایی (دو قله‌ای)، نمودار دارای بیش از یک قله بوده، قاعده آن افزایش یافته است (آنیزوسیتوز) (شکل ۱d)، و به طور معمول پرچم MP توسط دستگاه اعلان می‌گردد. هیستوگرام دو قله‌ای به طور معمول به دنبال درمان با تزریق خون و یا پاسخ کم‌خونی به عوامل هماتینیک دیده می‌شود (شکل ۱f).^{۱۱،۱۲}

سلولی، شمار نسبی (فراوانی) سلول‌ها فراهم می‌گردد. این داده‌ها سپس توسط رایانه پردازش شده و هیستوگرام با به کارگیری روش میانگین متحرک هموار می‌شود.^{۱۳} در جایگاه شمارش اریتروسیت پلاکت آنالیزرها، هر ذره‌ای که در دامنه حجمی ۲۵۰-۲۵۰ فمتولیت (و در برخی دستگاه‌های دیگر، ۳۶۰-۳۶۰ فمتولیت) قرار گیرد به عنوان اریتروسیت شمارش می‌شود (شکل ۱a).

روش بررسی

در این پژوهش توصیفی تحلیلی از هیستوگرام‌های اریتروسیتی آزمایش CBC و همچنین بررسی میکروسکوپی گستره خونی بیمارانی که در سال‌های ۹۳-۱۳۹۲ به آزمایشگاه بیمارستان زاگرس کرمانشاه مراجعه کرده بودند استفاده شد. بیماران شامل تمامی طیف‌های سنی از نوزادان تا کهن سالان، و هر دو جنس زن و مرد بودند. در مواردی که بیماران دوباره مراجعه می‌کردند، پاسخ‌های قبل و بعد آنها با هم مقایسه می‌شد تا چگونگی تغییر هیستوگرام مشخص گردد.

در این پژوهش، هیستوگرام‌های اریتروسیتی انواع مختلفی از کم‌خونی‌ها بررسی شدند. همه موارد کم‌خونی‌هایی که هموگلوبین کمتر از ۱۲ mg/dl داشتند، با یافته‌های گستره خون محیطی ارتباط داده شدند. موارد شامل کم‌خونی‌های نرموسیتیک نرموکرومیک، هیپوکروم میکروسیتیک، دی‌مورفیک، تالاسمی‌ها و موارد پان‌سیتوپنی بودند. همچنین با به کارگیری موتور جستجوگر Pubmed در یک جستجوی رایانه‌ای در پایگاه داده‌های Medline، از مقالات منتشر شده مروری و گزارش موردی مرتبط بهره گرفته شد.

از سوی دیگر از کتابچه راهنمای دستگاه‌های مطرح هماتولوژی (شامل دستگاه‌های Abbott، Coulter، Mindray، Siemens، Sysmex) نیز کمک گرفته شد. برای جستجو از اصطلاحات اریتروگرام، هیستوگرام اریتروسیتی و گراف‌های هماتولوژی استفاده شد. این جستجو به مقالات انگلیسی و نمونه‌های انسانی محدود نگردید و در موارد گوناگونی از داده‌های عرضه شده در مقالات دامپزشکی نیز استفاده شد.

هیستوگرام‌ها با بررسی چشمی شکل پراکندگی جمعیت‌های سلولی تفسیر شدند. همچنین از داده‌های مرتبط با سیستم‌های هشدار آنالیزکننده‌ها در تفسیر هیستوگرام‌ها کمک گرفته شد.

قطعات اریتروسیته در سمت چپ، تا ماکروسیت‌های با حجم نزدیک به ۲۵۰ فمتولتر در سمت راست را نشان دهند (شکل ۱g). نماهای کلیدی در آنمی مگالوبلاستیک شامل کم‌خونی و افزایش MCV و RDW می‌باشند.^{۷و۸}

در موارد با حضور دو جمعیت اریتروسیته، ممکن است در اثر وجود دو یا چند جمعیت از اریتروسیته‌ها، گراف‌های اریتروسیته به صورت دو قله‌ای یا دو جمعیتی دیده شوند. از جمله این موارد می‌توان به رتیکولوسیتوز، تزریق خون به بیماران دچار کم‌خونی‌های میکروسیتیک یا ماکروسیتیک، کم‌خونی‌های سیدروبلاستیک، کم‌خونی‌های ناشی از کمبودهای دوگانه (کمبود هم‌زمان آهن و ویتامین B12 یا فولات) و غیره اشاره نمود.

رتیکولوسیتوز در بیشتر موارد منجر به شکل‌گیری یک شانه در سمت راست هیستوگرام اریتروسیته می‌شود (شکل ۱k). به‌طور معمول این تغییر شکل ممکن است در ۳-۸ روز پس از درمان موثر IDA با آهن رخ دهد. رتیکولوسیت‌ها اندکی بزرگ‌تر از اریتروسیته‌های طبیعی هستند.^{۸و۹}

در کم‌خونی سیدروبلاستیک هیستوگرام دارای پراکندگی دونمایی با دو قله مجزا و کوچک می‌باشد (شکل ۱l).^{۹و۱۰} پراکندگی اندازه سلول‌ها در این کم‌خونی بسیار گسترده است؛ از سلول‌های بسیار کوچک گرفته، تا سلول‌های طبیعی و سرانجام سلول‌های ماکروسیتیک که در سوی دیگر هیستوگرام گسترش یافته‌اند. هر یک از این جمعیت‌های سلولی خود دامنه مختلفی از مقادیر را شامل می‌شوند به‌گونه‌ای که در مجموع آمیزه‌ای از سلول‌های کوچک، طبیعی و بزرگ در نسبت‌های مختلف وجود دارند.

به هر روی، ممکن است شاخص‌های اریتروسیته در محدوده طبیعی باشند، و اگر قرار باشد به‌تنهایی بر شاخص‌ها متکی باشیم، یافته‌های مهم مربوط به جمعیت‌های مختلط نادیده گرفته می‌شوند.^{۹و۱۰}

به‌دنبال تزریق خون، بیماران دارای دو جمعیت اریتروسیته شامل سلول‌های خود بیمار و سلول‌های تزریق شده می‌باشند. چنانچه این دو MCV متفاوتی داشته باشند، در هیستوگرام آشکار می‌گردد (شکل ۱m). به دلیل تفاوت حجمی میان سلول‌های بیمار و سلول‌های تزریق شده، RDW به شدت افزایش می‌یابد. نماهای کلیدی شامل افزایش RDW همراه با هیستوگرام دونمایی می‌باشند.^{۱۰و۱۱}

در پیروپوی کیلوسیتوز تصویر خون محیطی شامل میکرواسفروسیت‌ها،

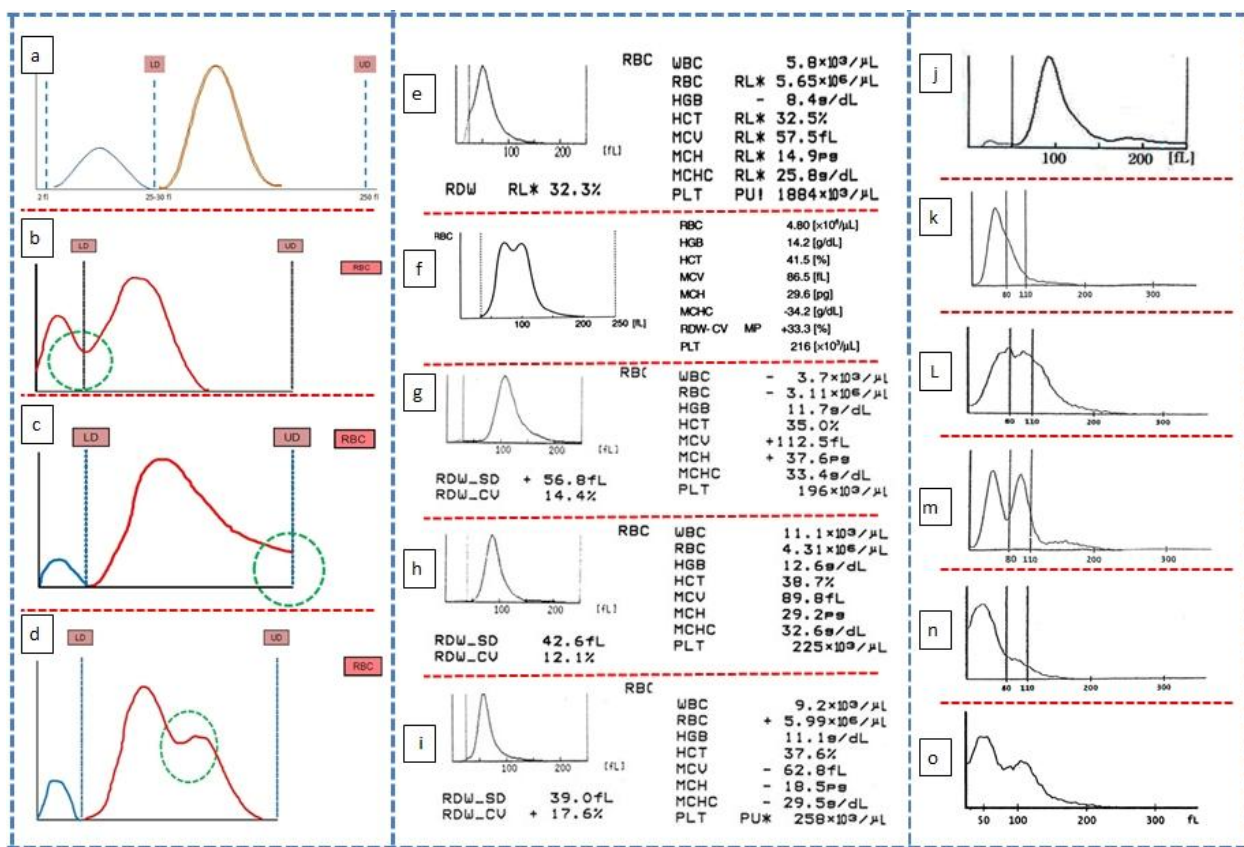
در جابه‌جایی هیستوگرام اریتروسیته، اریتروسیته‌های بزرگ‌تر از طبیعی هیستوگرام را به سمت راست، و اریتروسیته‌های کوچک‌تر، هیستوگرام را به سمت چپ جابه‌جا می‌کنند (شکل ۱ g, h, i).^{۱۱و۱۲} میکروسیتوز می‌تواند به دو شکل همگن (همومیکروسیتوز) و ناهمگن (هترومیکروسیتوز) دیده شود. تمایز میان جمعیت اریتروسیته‌های همگن و ناهمگن بر پایه معیارهایی همچون مورفولوژی، داده‌های گرافیکی و عددی (مانند پهنای پراکندگی حجمی گلبول‌های قرمز، Red Distribution Width, RDW) انجام می‌گیرد.

در یک جمعیت همگن، سلول‌ها از نظر مورفولوژیک هم‌اندازه بوده، هیستوگرام آنها باریک بوده و RDW آنها در دامنه طبیعی قرار می‌گیرند. در حالی که یک جمعیت ناهمگن، اریتروسیته‌ها از نظر اندازه متفاوت بوده (دو جمعیت سلولی و یا بیشتر)، هیستوگرام آنها گسترده بوده و RDW افزایش می‌یابد. معمول‌ترین وضعیت مرتبط با هترومیکروسیتوز، کم‌خونی کمبود آهن (IDA)، و معمول‌ترین وضعیت مرتبط با همومیکروسیتوز، صفت بتا-تالاسمی است که در هر دوی آنها هیستوگرام به سمت چپ جابه‌جا شده و درصد میکروسیتوز افزایش می‌یابد (شکل ۱i).

اگرچه هیستوگرام در این دو اختلال مشابه است ولی میزان آنیزوسیتوز که با RDW اندازه‌گیری می‌شود آنها را از هم متمایز می‌کند. IDA با RDW افزایش یافته، ولی در صفت بتا-تالاسمی، RDW به‌طور معمول در محدوده طبیعی است. نماهای کلیدی برای IDA شامل کم‌خونی، کاهش ایندکس‌های اریتروسیته، RDW بالا و جابه‌جایی هیستوگرام به چپ، و برای بتا-تالاسمی مینور شامل کم‌خونی، کاهش ایندکس‌های اریتروسیته، RDW طبیعی یا نزدیک به طبیعی و جابه‌جایی هیستوگرام به چپ می‌باشند.^{۱۱و۱۲}

ماکروسیتوز می‌تواند به دو شکل هموماکروسیتوز و هتروماکروسیتوز دیده شود. در ماکروسیتوز غیرمگالوبلاستیک ناشی از بیماری کبد الکلی (که با کمبود ویتامین B12 یا فولات پیچیده نشده باشد)، اریتروسیته‌ها بیشتر یک‌دست و گرد (هموماکروسیتوز) هستند و اوالوسیت‌ها دیده نمی‌شوند.

نماهای کلیدی در ماکروسیتوز غیرمگالوبلاستیک شامل افزایش MCV و RDW طبیعی می‌باشند. در ماکروسیتوز مگالوبلاستیک (بیشتر ناشی از کمبود ویتامین B12 یا فولات)، هیستوگرام می‌تواند یک پراکندگی تک‌نمایی ولی گسترده، از سلول‌های بسیار کوچک و



شکل ۱: هیستوگرام اریتروسیتی در بیماری‌های مختلف

(a) شکل‌گیری هیستوگرام‌های اریتروسیتی و پلاکتی در آنالیزهای هماتولوژی. (b) ارتفاع غیرطبیعی هیستوگرام در جداکننده پایینی. (c) ارتفاع غیرطبیعی هیستوگرام در جداکننده بالایی. (d) هیستوگرام دوقله‌ای. (e) هیستوگرام در فراگامته شدن اریتروسیت‌ها. (f) هیستوگرام دوقله‌ای در پی درمان. (g) کم‌خونی‌های ماکروسیتیک هیستوگرام را به راست جابه‌جا می‌کنند. (h) هیستوگرام در حالت طبیعی. (i) کم‌خونی‌های میکروسیتیک هیستوگرام را به چپ جابه‌جا می‌کنند. (j) هیستوگرام در حضور آگلوتینین‌های سرد. (k) رتیکولوسیتوز منجر به شکل‌گیری یک شانه در سمت راست هیستوگرام می‌شود. (l) هیستوگرام دونمایی در کم‌خونی سیدروبلاستیک. (m) هیستوگرام دوقله‌ای در IDA به دنبال تزریق خون. (n, o) هیستوگرام در پیروپویی کیلوسیتوز آشکارا به سمت چپ جابه‌جا شده و نیز اندکی به سمت راست انحراف پیدا می‌کند.

بحث

بهره‌گیری از داده‌های گرافیکی آنالیزهای هماتولوژی در شناسایی ناهنجاری‌های سلولی، رویکرد تازه‌ای نیست. در بسیاری از موارد این گراف‌ها در طیفی از وضعیت‌های پاتولوژیک دارای نماهای اختصاصی هستند. فرآیند تشخیص الگوی تغییرات این گراف‌ها می‌تواند یک گام آغازین برای کارکنان آزمایشگاه در انتخاب آزمایش‌های تأییدی و تکمیلی مناسب و یا مداخلات پزشکی اورژانسی

اریتروسیت‌های هسته‌دار، قطعات اریتروسیتی، جوانه زدن غشا و میکروالیتوسیت‌ها بوده که این می‌تواند باعث کاهش MCV، افزایش RDW و یک خیز به بالا در سمت چپ هیستوگرام شود (شکل ۱n).

هیستوگرام آشکارا به سمت چپ جابه‌جا شده به گونه‌ای که نزدیک به مقدار نما در قسمت بالای سمت چپ نمودار آغاز شده و در سمت راست نمودار پایین می‌آید و نمودار اندکی به سمت راست انحراف پیدا می‌کند (شکل ۱o).

دیده شود. افزون بر این گرافها می‌توانند در ردیابی تعداد بسیار اندک سلول‌های غیرطبیعی، حساس‌تر از روش میکروسکوپی به‌تنهایی باشند.

به‌شمار رود. بازبینی گرافها می‌تواند پیش‌زمینه خوبی از آن چیزی به‌دست دهد که انتظار می‌رود به‌هنگام ارزیابی گسترش خون محیطی

References

1. Maleki A. Basic Principles and Error Sources in Hematology Analyzers. Tehran, Iran: Andisheh Rafi Press; 2005. [Persian]
2. Constantino BT. The red cell histogram and the dimorphic red cell population. *Lab Med* 2011;42(5):300-8.
3. Lokwani DP. The ABC of CBC: Interpretation of Complete Blood Count and Histograms. New Delhi, India: Jaypee Brothers Medical Publishers; 2013.
4. Gulati GL, Hyun BH. The automated CBC. A current perspective. *Hematol Oncol Clin North Am* 1994;8(4):593-603.
5. Fossat C, David M, Harle JR, Sainty D, Horschowski N, Verdout JJ, et al. New parameters in erythrocyte counting. Value of histograms. *Arch Pathol Lab Med* 1987;111(12):1150-4.
6. Bessman JD. Red blood cell fragmentation. Improved detection and identification of causes. *Am J Clin Pathol* 1988;90(3):268-73.
7. Takeda Y. Automated Hematology Analyzer KX-21 Histogram Handbook. Lincolnshire, IL: Sysmex Corporation.
8. Schoorl M, Schoorl M, van der Gaag D, Bartels PCM. Effects of iron supplementation on red blood cell hemoglobin content in pregnancy. *Hematol Rep* 2012;4(4):e24.
9. Rovó A, Passweg JR, Favre G, Heim D, Meyer-Monard S, Tsakiris D, et al. Sideroblastic changes of the bone marrow can be predicted by the erythrogram of peripheral blood. *Int J Lab Hematol* 2010;32(3):329-35.
10. Ramos MC, Schafernak KT, Peterson LC. Hereditary pyropoikilocytosis: a rare but potentially severe form of congenital hemolytic anemia. *J Pediatr Hematol Oncol* 2007;29(2):128-9.

Interpretation of erythrocyte histograms obtained from automated hematology analyzers in hematologic diseases

Ali Maleki Ph.D. Candidate¹
Mehrdad Payandeh M.D.²
Fatemeh Nadali Ph.D.^{1*}

1- Department of Laboratory Hematology and Blood Banking, Tehran University of Medical Sciences, Tehran, Iran.

2- Department of Hematology, Kermanshah University of Medical Sciences, Kermanshah, Iran

Abstract

Received: 08 Apr. 2015 Accepted: 07 Sep. 2015 Available online: 13 Nov. 2015

Background: Presently, the graphical data of blood cells (histograms and cytograms or scattergrams) that they are usually available in all modern automated hematology analyzers are an integral part of automated complete blood count (CBC). To find incorrect results from automated hematology analyzer and establish the samples that require additional analysis, Laboratory employees will use those data for quality control of obtaining results, to assist identification of complex and troublesome cases.

Methods: During this descriptive analytic study, in addition to erythrocyte graphs from variety of patients, referring from March 2013 to Feb 2014 to our clinical laboratory, Zagros Hospital, Kermanshah, Iran, are given, the papers published in relevant literature as well as available published manuals of automatic blood cell counters were used. articles related to the key words of erythrocyte graphs and relevant literature as well as available published manuals of automatic blood cell counters were searched from valid databases such as Springer Link, google scholar, Pubmed and Sciencedirect. Then, the articles related to erythrogram, erythrocyte histogram and hematology analyzer graphs are involved in diagnosis of hematological disorder were searched and selected for this study.

Results: Histograms and different automated CBC parameter become abnormal in various pathologic conditions, and can present important clues for diagnosis and treatment of hematologic and non-hematologic disorders. In several instances, these histograms have characteristic appearances in an exceedingly wide range of pathological conditions. In some hematologic disorders like iron deficiency or megaloblastic anemia, a sequential histogram can clearly show the progressive treatment and management.

Conclusion: These graphical data are often accompanied by other automated CBC parameter and microscopic examination of peripheral blood smears (PBS), and can help in monitoring and interpretation of abnormal morphological changes. In the diagnosis and monitoring of anemias, analysis of histograms could also be considered as a new parameter in the combine with red blood cell indices. Histograms ought to use as a screening tool, and not considered diagnostic for pathological conditions.

Keywords: automated CBC, erythrocytes, hematology, histogram.

* Corresponding author: Enghelab Ave., Ghods Ave., Farredanesh Alley, No. 17, School of Allied Medical Sciences, Tehran, Iran.
Tel: +98-21-88983025
E-mail: nadalifa@yahoo.com