

## پنومونی آبله مرغانی نوزادی، درمان با جایگزین نمودن سورفاکتانت

### چکیده

دریافت: ۱۳۹۳/۱۱/۰۴ پذیرش: ۱۳۹۴/۰۶/۱۷ آنلاین: ۱۳۹۴/۰۸/۲۲

**زمینه و هدف:** آبله مرغان نوزادی، ثانوی به عفونت حواشی تولد در مادر می‌باشد که در صورت عدم درمان در ۳۰٪ موارد خطر مرگ به دنبال دارد. درمان شامل ایزولاسیون و تجویز آسیکلوویر و ایمون گلوبولین داخل وریدی است. هدف از گزارش این مورد، درمان نارسایی تنفسی ناشی از آبله مرغان با سورفاکتانت است.

**معرفی بیمار:** نوزاد پسر هفت روزه‌ای است که به دلیل دیسترس تنفسی و ضایعات منتشر پاپولووزیکولر در بیمارستان کودکان امیرکلا بابل در اردیبهشت ۱۳۹۱ بستری شد. مادر وی چهار روز پیش از زایمان سابقه آبله مرغان داشت. آسیکلوویر و آنتی‌بیوتیک‌های وریدی برای وی شروع شد. روز دوم بستری به دلیل پنومونی شدید و نارسایی تنفسی اینتوبه شد و به ونتیلاتور متصل گردید و سورفاکتانت داخل تراشه در دو دوز مجزا به دلیل نیاز به تنظیم بالای ونتیلاتور تجویز شد. نوزاد پس از ۱۴ روز با حال عمومی خوب ترخیص شد.

**نتیجه‌گیری:** تجویز سورفاکتانت در نارسایی تنفسی ناشی از پنومونی آبله مرغان می‌تواند در درمان نارسایی تنفسی آنها مفید باشد.

**کلمات کلیدی:** نوزاد، آبله مرغان، پنومونی، سورفاکتانت، تهویه مکانیکی.

موسی احمدپور کچو

یداله زاهد پاشا\*

حجت‌اله احتشام‌منش

علیرضا یحیائی شاهاندشتی

فاطمه حیدری، طاهره جهانگیر

فائزه آقاجانپور

مرکز تحقیقات بیماری‌های غیرواگیر کودکان، بخش اطفال، بیمارستان کودکان امیرکلا، دانشگاه علوم پزشکی بابل، بابل، ایران.

\* نویسنده مسئول: بابل، امیرکلا، بیمارستان کودکان،

مرکز تحقیقات بیماری‌های غیرواگیر کودکان، بخش نوزادان و NICU، کدپستی ۴۱۵۱-۴۳۱۷

تلفن: ۰۱۱-۳۳۳۴۲۰۰۷

E-mail: zypasha@gmail.com

### مقدمه

افزایش چهار برابری ایمون گلوبولین G ارزشمندتر از ایمون گلوبولین M علیه واریسلا زوستر است.<sup>۱</sup>

در پیشگیری از ابتلای نوزادان، تجویز هر چه زودتر ایمون گلوبولین واریسلا زوستر (Varicella zoster immune globulin, VZIG) به مقدار ۱۲۵ واحد، عضلانی در ۷۲ ساعت اول پس از تولد، برای نوزادان متولد از مادر دارای ضایعه‌ی فعال توصیه می‌شود. افزون بر آن ایزوله کردن مادر و نوزاد از سایر بیماران و شروع آسیکلوویر وریدی با دوز ۲۰ mg/kg هر هشت ساعت در صورت پیدایش ضایعات پیشرونده در نوزاد یا عدم دریافت ایمون گلوبولین واریسلا زوستر در ۲۴ ساعت اول و یا سن زیر ۲۸ هفته الزامی است.<sup>۲،۳</sup>

تجویز ایمون گلوبولین واریسلا زوستر ممکن است شدت عوارض آبله مرغان نوزادی را تخفیف دهد ولی از عفونت پیشگیری نمی‌کند. این نوزادان در صورت درمان مناسب و به موقع، سیر بیماری

عامل آبله مرغان Varicella-zoster virus (VZV) از خانواده هرپس ویروس‌ها است. به طور معمول ۸۰-۷۰٪ مادران حامله ایمن هستند ولی ۱۰-۵٪ مادران مستعد ابتلای به آبله مرغان در دوران حاملگی می‌باشند.<sup>۴</sup> در صورت ابتلا مادر عارضه نوزادی آن به زمان ابتلا مادر بستگی دارد. چنانچه مادر پنج روز پیش تا دو روز پس از زایمان دچار آبله مرغان شود در ۱۷٪ موارد آبله مرغان نوزادی طی ده روز اول تولد ایجاد می‌شود که در صورت عدم درمان در ۳۰٪ موارد مرگومیر دارد.<sup>۵</sup>

شناسایی آنتی‌ژن ویروس به روش آنتی‌بادی فلورسنت مستقیم و شناسایی ویروس در دو ساعت اولیه به روش واکنش زنجیره پلی‌مرز امکان‌پذیر است. اسمیر تزانک (Tzanck smear) کم‌ارزش است.

روز دوم بستری به دلیل بروز نارسایی تنفسی و وجود کدورت منتشر دو طرفه در گرافی قفسه سینه، لوله گذاری تراشه انجام و تهویه مکانیکی شروع گردید (جدول ۱).

سپس سورفاکتانت داخل تراشه ای در دو دوز به فاصله ۱۲ ساعت از هم تزریق شد. یک هفته پس از تهویه مکانیکی، تنظیمات ونتیلاتور کم و سپس لوله تراشه بیمار خارج گردید. بررسی های آزمایشگاهی بیمار در جدول ۱ ارایه شده است.

سیر بالینی نوزاد مبتلا به پنومونی آبله مرغان نوزادی در بیمار ما به خوبی با تجویز سورفاکتانت داخل تراشه ای به تدریج رو به بهبودی گذاشت و ۱۴ روز پس از بستری با حال عمومی خوب مرخص شد (شکل ۱).

جدول ۱: بررسی های آزمایشگاهی بیمار

مرحله حاد (هفته اول)	مرحله بهبودی (هفته دوم)	نام آزمایش (واحد)
۴۱۰۰	۸۰۰۰	گلبول سفید (در میکرولیتر)
۸۲۰۰۰	۱۲۴۰۰۰	شمارش پلاکت (در میکرولیتر)
۳۰	۳	سرعت رسوب گلوبولی (میلی متر در ساعت)
۱۱۱۷	۳۳	آسپارات آمینو ترانسفراز (IU/L)
۵۵۵	۹۰	آلانین آمینو ترانسفراز (IU/L)
۴۲۶	۲۶۱	آلکالین فسفاتاز (IU/L)
۱۱۲	۱۳۷	سدیم (میلی اکی والان در لیتر)
۱۰۰۷	۱۰۱۷	وزن مخصوص ادرار (میلی اکی والان در لیتر)

خوبی دارند.<sup>۹</sup> با مروری بر پژوهش ها، استفاده از سورفاکتانت اگزوزن در پنومونی نوزادی، تنها در یک مورد گزارش شده است. هدف ما از معرفی این مورد، گزارش نیاز به تجویز سورفاکتانت اگزوزن و تهویه مکانیکی در این بیمار که به دلیل نارسایی تنفسی بستری شده است، بود.

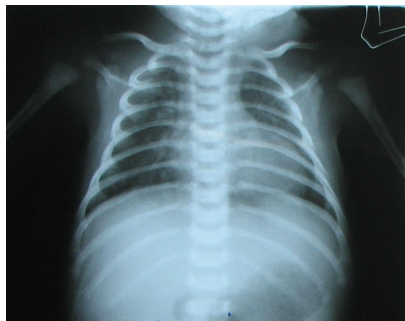
## معرفی بیمار

نوزاد رسیده، پسر، حاصل زایمان طبیعی از مادر ۲۶ ساله حاصل حاملگی اول بدون سابقه سقط که چهار روز پیش از زایمان ضایعات جلدی پاپولووزیکولر روی تنه و اندام مطابق با تشخیص آبله مرغان با توجه به سابقه مثبت تماس با فرد مبتلا، به دنیا آمد (شکل ۱).

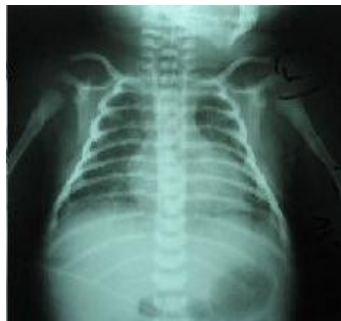نوزاد متولد شده در ابتدا ضایعات جلدی فعال نداشت. پس از ایزوله کردن بیمار بدون دریافت پروفیلاکسی به دلیل در دسترس نبودن ایمون گلوبولین واریسلا زوستر، با توضیح علایم خطر به والدین، نوزاد از زایشگاه ترخیص گردید.

او در روز هفتم تولد به علت ضایعات پاپولووزیکولوپوسچولر، شیر نخوردن و دیسترس تنفسی مراجعه و در بخش مراقبت های ویژه نوزادان بستری گردید. به هنگام بستری تغذیه دهانی قطع شد، اکسیژن و آسیکلوویر وریدی با دوز ۱۰ mg/kg سه بار در روز به همراه ترکیب آنتی بیوتیکی وانکومايسين و سفوتاکسیم برای بیمار شروع شد.

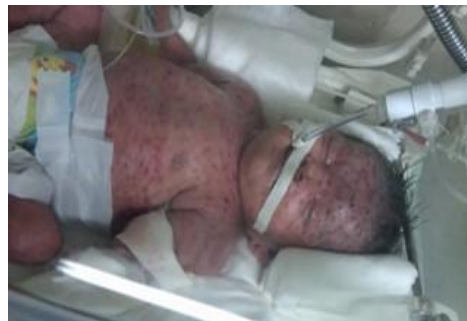به علاوه به دلیل عدم دریافت ایمون گلوبولین واریسلا زوستر در بدو تولد، ایمون گلوبولین وریدی با دوز ۱ g/kg/day در دو دوز به فاصله ۱۲ ساعت تزریق شد.



ج



ب



الف

شکل ۱: الف: ضایعات جلدی منتشر در نوزاد مبتلا به آبله مرغان، ب: نارسایی تنفسی، وجود کدورت منتشر دو طرفه در گرافی قفسه سینه، ج: گرافی قفسه سینه پس از بهبودی

## بحث

حال عمومی نامناسب و سابقه ابتلای مادری حوالی تولد، مطابق پژوهش کنونی آسیکلوویر وریدی آغاز کردند ولی به دلیل عدم بروز عوارض طی روزهای اولیه شیر مادر شروع شد و نوزاد ایزوله نگردید که این موارد برخلاف بیمار معرفی شده بود.<sup>۱۴</sup>

Wirths و همکاران در گزارش خود برای سه نوزاد مبتلا به آبله مرغان منتشر، در طی هشت روز اول تولد پیدایش علائم را مشاهده کردند. این بیماران با شروع آسیکلوویر وریدی به مدت ۳-۵ روز سیر بهبود شونده داشتند و در آنها هیچ عارضه‌ای یافت نشد که این برخلاف نوزاد معرفی شده در پژوهش کنونی بود که نیازمند اقدامات گسترده‌تر بود.<sup>۱۵</sup>

Timothy و همکاران نوزادی که آبله مرغان منتشر داشته و در سیر بیماری دچار پنومونی و خرخر تنفسی (Stridor) شد را بستری و ایزوله نمودند. در طی اقدامات تشخیصی در پونکسیون کمری بیمار، پلئوسیتوز لنفوسیتی و در گرافی قفسه سینه، پنومونی منتشر دو طرفه دیده شد. نوزاد ابتدا گاماگلوبین دریافت نمود و سپس تحت درمان پنی‌سیلین پروکابین، کلرامفنیکل و پردنیزولون (Taper dose) به مدت ۱۴ روز قرار گرفت. نوزاد پس از بهبودی کامل مرخص شد. برای این بیمار با وجود حال عمومی نامناسب، آسیکلوویر وریدی تجویز نشده بود که می‌تواند به دلیل عدم دسترسی در آن زمان باشد و چون در سیر بیماری به نارسایی تنفسی دچار نشد، نیاز به تهویه مکانیکی نداشت.<sup>۱۶</sup>

در گزارش Sharma، نوزاد ۱۸ روزه با تب، دیسترس تنفسی، تغذیه دهانی ضعیف و راش پاپولوویزیکولر بستری شد. مادر چهار روز پس از زایمان تب و ضایعه پیدا کرد، نوزاد تحت درمان آسیکلوویر وریدی و تهویه مکانیکی و تغذیه شیرمادر با لوله بینی-معدی بوده طی دو روز از تهویه جدا شد و پس از ۱۰ روز بستری ترخیص شد.<sup>۸</sup>

در گزارش Singalavanija، ۲۶ مورد واریسلای نوزادی بررسی شد که بیماران ۲۷-۶ روزه بودند. ۱۲ مورد واریسلا را از مادران خود از شش روز پیش تا دو روز پس از زایمان و ۱۴ مورد واریسلا را از مادران خود پس از زایمان گرفته بودند. به بیماران با ریسک بالا آسیکلوویر وریدی داده شد. بین عوارض گروه پیش و پس از زایمان اختلاف معناداری وجود نداشت. اگرچه در پژوهش کنونی ایمون گلوبولین واریسلا زوستر در دسترس نبود ولی تجویز آسیکلوویر در درمان واریسلای نوزادی مفید بوده است.<sup>۱۷</sup>

بهبود سیر بالینی بیمار در بیمارستان پس از تجویز داخل تراشه‌ای سورفاکتانت می‌تواند حاکی از اثر آن در کنار سایر درمان‌های حمایتی بر روی بیماری حاد نوزاد و پنومونی آبله مرغانی باشد.

تاکنون به تجویز سورفاکتانت به عنوان درمان نارسایی تنفسی در نوزاد مبتلا به آبله مرغان نوزادی کمتر پرداخته شده است و اغلب بیماران با آسیکلوویر تزریقی درمان گردیدند. در گزارش Krisana و همکاران برای نوزاد پسر ۱۲ روزه با راش و زیکوله منتشر آبله مرغان، تب و سابقه ابتلای مادر به آبله مرغان در چند روز پیش از زایمان، آسیکلوویر وریدی شروع شد که برخلاف مطالعه ما و به احتمال به دلیل عدم بروز عوارض سایر اقدامات برای نوزاد انجام نشد.<sup>۱۱</sup>

در گزارش Martin Ibanez و همکاران، نوزاد پسر متولد شده از مادری که در ۲۰ روز پیش از بارداری ضایعات واریسلایی داشت، در دو ساعت اول زندگی دچار سیانوز و دیسترس تنفسی شد. برای بیمار تشخیص پنومونی برونکوپولمونری دو طرفه همراه با ادم ریوی هموراژیک با منشأ واریسلا گذاشته شد. بیمار برای ۴۸ ساعت تحت تهویه مکانیکی قرار گرفت. آسیکلوویر با دوز ۴۰ mg/kg/day وریدی شروع شد. در دهمین روز زندگی واریسلا با روش واکنش زنجیره پلی‌مرز در مایع مغزی-نخاعی بیمار پیدا شد. در این نوزاد به دلیل درگیری شدید ریه سورفاکتانت داخل تراشه‌ای تزریق گردید و به تدریج بیمار از دستگاه تهویه مکانیکی جدا و در روز ۲۰ زندگی از بیمارستان با حال عمومی خوب مرخص شد.

شرایط و سیر بیماری در این گزارش شبیه بیمار معرفی شده بود و با جستجوی انجام شده در منابع پزشکی، گزارش حاضر دومین مورد درمان جایگزین با سورفاکتانت داخل تراشه‌ای در درمان پنومونی آبله مرغان است.<sup>۱۱ و ۱۲</sup>

همچنین در مطالعه Tebruegge و همکاران، برای بیماری با آبله مرغان نوزادی و سابقه ابتلای مادر به آبله مرغان در سه روز پیش از زایمان، براساس راهنمای درمان بخش (Guideline 1- UK)، تنها Varicella zoster immune globulin (VZIG) شروع شد که برخلاف پژوهش حاضر چون نوزاد فاقد عوارض بوده، اقدامات دیگری صورت نگرفت.<sup>۱۳</sup>

در پژوهش Heachan و همکاران، برای نوزادی با راش آبله مرغان،

این تغییرات به درمان بیمار با سورفاکتانت شد. *سیاسگزارى*: این گزارش مورد، حاصل بستری این بیمار در بخش NICU بیمارستان فوق تخصصی کودکان شفیعزاده امیرکلا و درمان موفقیت آمیز آن بوده است. بدین وسیله از واحد توسعه تحقیقات بالینی بیمارستان کودکان امیرکلا و سرکار خانم فاطمه الماسی و ساجده حاجی پور که در تایپ و ویرایش این مقاله همکاری داشته‌اند تقدیر و تشکر به عمل می‌آید.

در مطالعه‌ای، نوزاد نارس ۲۵ هفته با آبله‌مرغان فوت کرد مادر نوزاد ضایعه پوستی نداشت ولی در اقدامات تشخیصی پس از فوت نوزاد پنومونی Giant Cell داشت و منوکلونال آنتی‌بادی VZV مثبت بود.<sup>۱۸</sup> در بیمار بررسی شده ما به دلیل نارسایی تنفسی ایجاد شده و نیاز به تهویه مکانیکی، پس از تجویز سورفاکتانت آگزوژن تغییرات مطلوب و سریع گازهای خونی حاصل شد که نمی‌تواند مربوط به تاثیر سریع آنتی‌بیوتیک‌ها و آسیکلوویر باشد، بنابراین به نظر می‌رسد

## References

- Miller E, Craddock-Watson JE, Ridehalgh MK. Outcome in newborn babies given anti-varicella-zoster immunoglobulin after perinatal maternal infection with varicella-zoster virus. *Lancet* 1989;2(8659):371-3.
- Wiseman R, Cazares MG, Simmons L. Case study: Risks associated with congenital varicella infection. *Am Fam Physician* 2012;85(11):1022-4.
- Sauerbrei A, Wutzler P. Neonatal varicella. *J Perinatol* 2001;21(8):545-9.
- Grose C. Congenital varicella-zoster virus infection and the failure to establish virus-specific cell-mediated immunity. *Mol Biol Med* 1989;6(5):453-62.
- Anderson BL, Gonik B. Perinatal Infections. In: Martin RJ, Fanaroff AA, Walsh MC, editors. *Fanaroff and Martin's Neonatal-Perinatal Medicine: Diseases of the Fetus and Infant*. 9<sup>th</sup> ed. Philadelphia, PA: Elsevier Mosby; 2010. p. 405.
- Meyers JD. Congenital varicella in term infants: risk reconsidered. *J Infect Dis* 1974;129(2):215-7.
- Lipton SV, Brunell PA. Management of varicella exposure in a neonatal intensive care unit. *JAMA* 1989;261(12):1782-4.
- Sharma P, Jora R, Purohit A. Neonatal Varicella. *Indian J Clin Prac* 2013;24(5):482-6.
- Ng PC, Lyon DJ, Wong MY, Fok TF, Wong W, Cheung KL, et al. Varicella exposure in a neonatal intensive care unit: emergency management and control measures. *J Hosp Infect* 1996;32(3):229-36.
- Kongthavonsakul K, Washington CH, Pruksachatkun C, Oberdorfer P. A 12-day-old male newborn with extensive vesicles and fever. *BMJ Case Rep* 2012;2012.
- Martín Ibáñez I, Díaz González EP, Rodríguez Miguélez JM, Figueras Aloy J. Neonatal varicella: report of a case of bronchopneumonia and hemorrhagic pulmonary edema. *An Esp Pediatr* 2001;55(1):58-60.
- Clington A, Pereira-da-Silva L, Serelha M. Exogenous surfactant. A rescue treatment in a neonate with varicella complicated with pneumonia. *An Esp Pediatr* 2002;57(5):493-4.
- Tebruegge M, Pantazidou A, Curtis N. Towards evidence based medicine for pediatricians. How effective is varicella-zoster immunoglobulin (VZIG) in preventing chickenpox in neonates following perinatal exposure? *Arch Dis Child* 2009;94(7):559-61.
- Heuchan AM, Isaacs D. The management of varicella-zoster virus exposure and infection in pregnancy and the newborn period. Australasian Subgroup in Paediatric Infectious Diseases of the Australasian Society for Infectious Diseases. *Med J Aust* 2001;174(6):288-92.
- Wirth S, Ehninger G, Baumann W. Treatment of congenital varicella with acyclovir. *Monatsschr Kinderheilkd* 1987;135(10):696-8.
- Brewer TF. Congenital varicella with primary varicella pneumonia. *Calif Med* 1960;92:350-3.
- Singalavanija S, Limpongsanurak W, Horpoapan S, Ratrisawadi V. Neonatal varicella: a report of 26 cases. *J Med Assoc Thai* 1999;82(10):957-62.
- Saito F, Yutani C, Imakita M, Ishibashi-Ueda H, Kanzaki T, Chiba Y. Giant cell pneumonia caused by varicella zoster virus in a neonate. *Arch Pathol Lab Med* 1989;113(2):201-3.

## Neonatal varicella pneumonia, surfactant replacement therapy

Mousa Ahmadpour-kacho M.D.  
Yadollah Zahed Pasha M.D.\*  
Hojatollah Ehteshammanesh  
M.D.  
Alireza Yahyaei Shahandashti  
M.D.  
Fatemeh Heydari M.D.  
Tahereh Jahangir B.Sc.  
Faezeh Aghajanpour B.Sc.

*Non-Communicable Pediatric  
Diseases Research Center,  
Department of Pediatric, Amirkola  
Children's Hospital, Babol Univer-  
sity of Medical Sciences, Babol,  
Iran.*

\* Corresponding author: Non-Communicable Pediatric Diseases Research Center, No 19, Amirkola Children's Hospital, Amirkola, Babol, Mazandaran Province, 47317-41151, Iran. Tel: +98-11-32342007 E-mail: zypasha@gmail.com

### Abstract

Received: 24 Jan. 2015 Accepted: 08 Sep. 2015 Available online: 13 Nov. 2015

**Background:** Chickenpox is a very contagious viral disease that caused by varicella-zoster virus, which appears in the first week of life secondary to transplacental transmission of infection from the affected mother. When mother catches the disease five days before and up to two days after the delivery, the chance of varicella in neonate in first week of life is 17%. A generalized papulovesicular lesion is the most common clinical feature. Respiratory involvement may lead to giant cell pneumonia and respiratory failure. The mortality rate is up to 30% in the case of no treatment, often due to pneumonia. Treatment includes hospitalization, isolation and administration of intravenous acyclovir. The aim of this case report is to introduce the exogenous surfactant replacement therapy after intubation and mechanical ventilation for respiratory failure in neonatal chickenpox pneumonia and respiratory distress.

**Case Presentation:** A seven-day-old neonate boy was admitted to the Neonatal Intensive Care Unit at Amirkola Children's Hospital, Babol, north of Iran, with generalized papulovesicular lesions and respiratory distress. His mother has had a history of Varicella 4 days before delivery. He was isolated and given supportive care, intravenous acyclovir and antibiotics. On the second day, he was intubated and connected to mechanical ventilator due to severe pneumonia and respiratory failure. Because of severe pulmonary involvement evidenced by Chest X-Ray and high ventilators set-up requirement, intratracheal surfactant was administered in two doses separated by 12 hours. He was discharged after 14 days without any complication with good general condition.

**Conclusion:** Exogenous surfactant replacement therapy can be useful as an adjunctive therapy for the treatment of respiratory failure due to neonatal chicken pox.

**Keywords:** artificial respiration, chickenpox, newborn, pneumonia, pulmonary surfactants.