

## گزارش یک مورد تومور دیس ژرمینوم و گنادوبلاستوماى تخمدان در سندرم سوییر

## چکیده

دریافت: ۱۳۹۴/۱۰/۱۳ ویرایش: ۱۳۹۵/۰۳/۱۶ پذیرش: ۱۳۹۵/۰۴/۲۹ آنلاین: ۱۳۹۵/۰۵/۱۰

**زمینه:** سندرم سوییر (Swyer syndrome) فرمی از دیس ژنری گنادی خالص است که در آن موتاسیون در کروموزوم Y منجر به ایجاد فنوتیپ زنانه در فردی با محتوی کروموزومی XY می‌شود. در این افراد گنادها به فرم رشته‌ای بوده و در معرض خطر ابتلا به تومورهای دسته ژرم سل تخمدان می‌باشند، بنابراین نیازمند گنادکتومی دوطرفه پروفیلاکتیک است.

**معرفی بیمار:** دختر ۱۸ ساله با آمنوره اولیه، فرمول کروموزومی XY عدم تکمیل علایم ثانویه جنسی به علت درد، توده لگنی و شکمی در سال ۱۳۹۴ در بخش ژنیکولوژی-انکولوژی بیمارستان قائم (عج) دانشگاه علوم پزشکی مشهد ارجاع شده و تحت عمل جراحی قرار گرفت. توده‌های لگنی و لوله و تخمدان تومورال دو طرف برداشته شد و گزارش آسیب‌شناسی حاکی از ابتلا همزمان دیس ژرمینوم تخمدان چپ با متاستاز وسیع شکمی و گنادوبلاستوماى تخمدان راست بود. در حال حاضر پس از شیمی‌درمانی چند دارویی تحت پیگیری است.

**نتیجه‌گیری:** لزوم بررسی به‌موقع آمنوره اولیه و انجام گنادکتومی پیشگیرانه در بیماران مبتلا به دیس ژنری گنادی اولیه جهت جلوگیری از ایجاد تومورهای ژرم سل تاکید می‌شود.

**کلمات کلیدی:** دیس ژنری گنادی، سندرم سوییر، گنادوبلاستوما، دیس ژرمینوم.

زهره یوسفی<sup>۱</sup>سیما کدخدایان<sup>۱</sup>شهره سعید<sup>۱\*</sup>امیرحسین جعفریان<sup>۲</sup>فاطمه میرزاهر جانی<sup>۱</sup>

۱- گروه زنان و مامایی، دانشکده پزشکی، دانشگاه علوم پزشکی مشهد، مشهد، ایران.

۲- گروه پاتولوژی، دانشکده پزشکی، دانشگاه علوم پزشکی مشهد، مشهد، ایران.

\* نویسنده مسئول: مشهد، خیابان احمدآباد، بیمارستان قائم، دفتر گروه زنان و مامایی تلفن: ۰۵۱-۳۸۰۱۲۴۷۷  
E-mail: saeedsh@mums.ac.ir

## مقدمه

گنادوبلاستوما بالغ بر ۵۰٪ بیان شده است و بیشتر به صورت دیس ژرمینوم خالص است. سن شایع آن دو دهه اول زندگی است.<sup>۳</sup> تشخیص ضایعه با سونوگرافی به دلیل شباهت ظاهری این تومور به تخمدان نرمال مشکل است. یک یافته کلاسیک در عکس ساده شکمی وجود ندول‌های کلسیفیه قابل رویت به دلیل کلسیفیکاسیون‌های داخل سلولی است.<sup>۴</sup> درمان اصلی این تومور جراحی است.

پیش‌آگهی بیمار در صورت حذف تومور پیش از تبدیل به بدخیمی عالی است و در صورت ابقا تا زمان بروز بدخیمی پروگنوز بستگی به نوع تومور همراه دارد.<sup>۵</sup> دیس ژرمینومای تخمدان در ۲۵٪ بیماران در مراحل متاستاتیک به‌ویژه درگیری غدد لنفاوی پارائورت بروز می‌کنند. با توجه به حساسیت زیاد این تومور به شیمی‌درمانی پیش‌آگهی بیماری حتی با وجود متاستاز لنفاوی بسیار عالی است.<sup>۶</sup>

سندرم سوییر (Swyer syndrome) فرمی از دیس ژنری خالص گنادی است که در اثر موتاسیون در ناحیه SRY در موقعیت P11 کروموزوم Y اتفاق می‌افتد و منجر به ایجاد فردی با محتوی کروموزومی 46XY و فنوتیپ زنانه می‌شود. در این افراد سیستم مولرین سالم و گنادها به فرم رشته‌ای است که توانایی ترشح هورمون استروئیدی ندارند.<sup>۱</sup> گناد رشته‌ای حاوی کروموزوم Y مستعد ابتلا به تومورهای دسته ژرم سل مانند دیس ژرمینوم و تومور کیسه زرده و گنادوبلاستوم هستند. گنادوبلاستوما یک تومور نادر خوش‌خیم با توان تبدیل به بدخیمی است که برای اولین بار در سال ۱۹۵۳ توسط Scully گزارش شد.<sup>۲</sup> میزان احتمال ترانسفورماسیون بدخیمی در

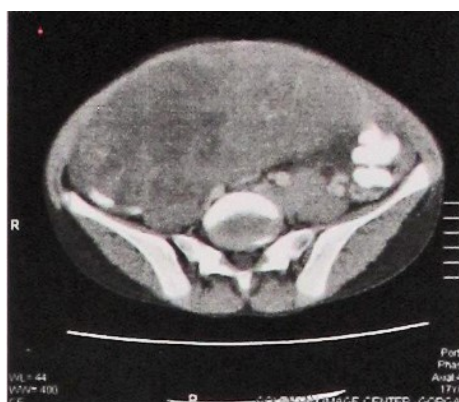
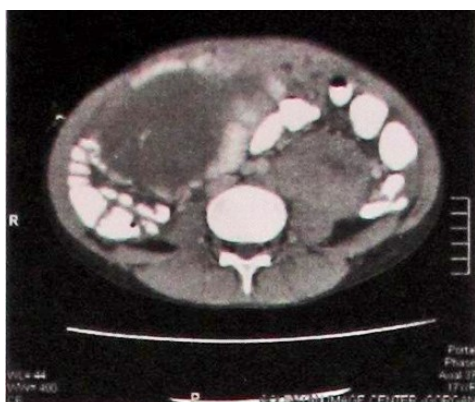
سمت راست لگن گزارش کرده بود. سی تی اسکن در قدام آنورت توده بزرگ در هم آمیخته از غدد لنفاوی منطقه به ابعاد کلی ۱۰ cm و توده مشابه در ناحیه پلوئیک چپ در مجاورت عروق ایلیاک به همراه مقادیر متوسط آسیت و شواهد انتشار پریتونئال (Seeding) و احتمال درگیری اومتوم گزارش شده بود (شکل ۱).

عکس قفسه سینه نرمال بود. برای بیمار تومور مارکرها و کاریوتیپ درخواست شد که  $\alpha$ FP در حد نرمال و CA125 بالاتر از ۲۰۰،  $\beta$ hCG=۱۲۰، LDH=۳۶۷۰ گزارش شد. کاریوتیپ بیمار 46XY گزارش شد. با تشخیص توده تخمدانی لاپاراتومی انجام شد و یافته‌های حین عمل شامل مقادیر زیاد آسیت، توده ۲۰ cm به‌طور عمده جامد از منشای تخمدان چپ و توده کوچک در تخمدان مقابل، رحم کوچک با فرم بچگانه، توده بزرگ ۸-۱۰ cm پارآنورت و توده کوچک‌تر در ایلیاک چپ با چسبندگی وسیع و ادغام با جدار عروق بود. پس از جراحی و حذف لوله و تخمدان‌های دوطرفه پاتولوژیست تشخیص فروزن سکشن را به نفع دیس ژرمینوما در توده حاصل از تخمدان چپ گزارش کرد. با توجه به احتمال آسیب به عروق بزرگ و با در نظر گرفتن حساسیت بسیار زیاد این دسته از تومورها به شیمی‌درمانی، از حذف توده‌های لنفاوی صرف‌نظر شد و رحم با توجه به احتمال تمایل بیمار به انتقال جنین در آینده حفظ شد. گزارش نهایی پاتولوژیست گویای گنادوبلاستوم در گناد سمت راست و دیس ژرمینوم در توده تخمدانی سمت چپ بود (شکل ۲).

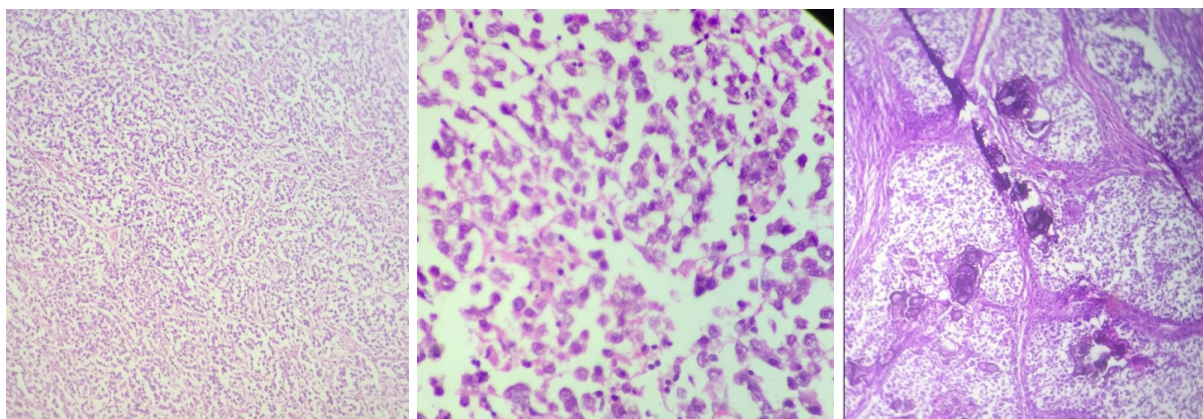
Maleki و همکاران یک مورد از دیس ژرمینوم و گنادوبلاستوما در یک گناد دیس ژنتیک که با یافته‌های استخراج DNA در Cytomorphologic تایید شده بود گزارش کردند.<sup>۶</sup> در سندرم Swyer با درمان مناسب حتی با متاستاز ژرم سل تومور و گنادوبلاستوما بهبودی موفقیت‌آمیز گزارش شده است. ولی به علت خطر بدخیمی در گناد دیس ژنتیک بیماران با سندرم Swyer باید مرتب پی‌گیری شوند.<sup>۸</sup> در این مطالعه، مورد نادری از دیس ژرمینوم وسیع تخمدان و گنادوبلاستوما در دختر ۱۸ ساله مبتلا به سندرم سوییر معرفی می‌شود.

## معرفی بیمار

دختر ۱۸ ساله به دلیل آمنوره اولیه، توده لگنی و شکمی، آسیت، لنفادنوپاتی وسیع لگنی به تومور کلینیک بیمارستان قائم (عج) دانشگاه علوم پزشکی مشهد در سال ۱۳۹۴ ارجاع شده بود. در معاینه بیمار، قد ۱۸۲ cm، رشد پستان‌ها در حد تانر دو، رشد موهای پوییس در حد تانر سه، موهای اگزیزلار کم و پراکنده، دستگاه تناسلی خارجی نرمال و بچگانه، واژنی به طول ۵ cm و پرده بکارت طبیعی داشت. در لمس شکم در سمت چپ توده نامنظم ولی متحرک لمس می‌شد. سونوگرافی، رحم به ابعاد تقریبی ۲×۳ cm، توده لگنی ۱۹ cm به صورت مولتی لوکوله و هتروژن در سمت چپ حفره لگن با منشای احتمالی از تخمدان چپ و توده ۶ cm با نمای مشابه در



شکل ۱: توده هتروژن لوبوله حدود ۲۰ cm در سمت راست و توده مشابه در سمت چپ حفره لگنی همراه با لنفادنوپاتی بزرگ در هم آمیخته به قطر تقریبی ۱۰ cm در اطراف آنورت شکمی



شکل ۲: دیس ژرمینوم درشت‌نمایی ۱۰۰ و ۴۰۰ آشیانه‌های سلولی از سلول‌های با هسته درشت و زیگوله مخلوط با سلول‌های لنفوسیتی

کمک‌کننده است و در صورت شک به هرمافرودیت حقیقی، وجود هر دو ارگان تناسلی یعنی رحم و بیضه‌ها به تشخیص کمک می‌کند. در بیمار معرفی شده بروز علائم صفات ثانویه جنسی زنانه، وجود دستگاه تناسلی خارجی طبیعی و کایوتیپ مردانه به تشخیص کمک می‌کند.

لازم به یادآوری است که در سندرم Swyer احتمال بروز فامیلی را هم باید در نظر داشته باشیم که در مورد بیمار گفته شده خواهر وی نیز به این سندرم مبتلا بود.<sup>۱۱</sup> در تشخیص افتراقی دیس ژرمینوما، لنفوم منتشر سلول B بزرگ و امبریونال کارسینوما را باید مدنظر داشته باشیم و بنابراین استفاده از مطالعات ایمونوهیستوشیمی و بررسی مارکرهای SCF, TSPY, OCT3/4 می‌تواند کمک‌کننده باشد.<sup>۱۱</sup> بیماران با سندرم Swyer در معرض خطر بدخیمی در گناد هستند و بیشترین سرطانی که احتمال بروز در این افراد دارند گنادوبلاستوما و دیس ژرمینوما است که متأسفانه بیمار مورد بحث به هر دو مورد مبتلا شده بود.

گرچه گزارشاتی از گنادوبلاستوما دو طرفه، دیس ژرمینوما هر دو تخمدان در گناد دیس ژنتیک وجود دارد ولی بیمار مورد نظر دیس ژرمینوم در یک گناد و گنادوبلاستوما در گناد دیگر داشت. با تشخیص گنادوبلاستوما به‌منظور جلوگیری از ابتلا به سرطان در این بیماران، گنادکتومی پیشگیری‌کننده بسیار توصیه می‌شود.<sup>۱۱</sup> درمان تومورهای دیس ژرمینوم پس از جراحی مرحله‌بندی سرطان تخمدان،

با تشخیص دیس ژرمینوم تخمدان مرحله IIIc2 بیمار تحت چهار دوره شیمی‌درمانی با رژیم BEP (بلنوماسین اتوپوزاید و سیس‌پلاتین هر ۲۱ روز) قرار گرفت. پس از پایان شیمی‌درمانی، تمامی تومور مارکرها در سطح طبیعی و گزارش سی‌تی‌اسکن، حاکی از عدم وجود هر گونه ضایعه بود. با توجه به این‌که بیمار تاکنون از نظر روحی، روانی و اجتماعی مونث بود، با وجود محتوی کروموزومی مردانه برای بیمار استروژن جهت ایجاد صفات ثانویه جنسی و برقراری عادت ماهانه و نیز جلوگیری از استئوپروز تجویز شد.

## بحث

از ویژگی‌های سندرم Swyer احتمال خطر بدخیمی در گناد باقی مانده است، بنابراین توصیه به برداشتن این اعضا در زمان مناسب می‌شود. Zhu J و همکاران در گزارشی، بیماری مشابه را گزارش کردند که دختر ۲۲ ساله با دیس ژنری گنادی 46XX و مبتلا به آمنوره و توده لگنی ۷×۸ همراه با درگیری پریتوتن لگنی بود و با توجه به بررسی متون مشابه، توصیه به Gonadectomy salpingo دو طرفه در مبتلایان به دیس ژنری 46XY کردند.<sup>۹</sup>

در مبتلایان به سندرم Swyer، باید Testicular feminization و هرمافرودیسیم حقیقی را مدنظر داشته باشیم که در موارد شک به مورد اول، فقدان رحم و وجود واژن کوتاه و صفات ثانویه مردانه

گنادوبلاستوماهای همراه با سایر انواع تومور ژرم سل مانند تومور Yolc sac, پروگنوز ممکن است چندان خوب نباشد.<sup>۱۲</sup> برای بیمار گفته شده با وجود انجام کاربوتیپ در چند سال گذشته، درمان هورمونی مناسب جهت بروز علائم ثانویه جنسی و هم گنادکتومی پیشگیری کننده از بروز سرطان انجام نشده بود که این امر نیاز تاکید بیشتر برای درمان این بیماران را می طلبد.

آگاهی از روند تبدیل یک گناد دیس ژنتیک به تومور ژرم سل باعث دقت در بررسی بیماران مراجعه کننده با آمنوره اولیه است. تشخیص به موقع دیس ژنری های گنادی و انجام گنادکتومی پروفیلاکتیک منجر به جلوگیری از ایجاد تومورهای ژرم سل خواهد شد و رژیم شیمی درمانی سنگین و پرعارضه به بیمار تحمیل نخواهد شد.

بر اساس مرحله بیماری، شیمی درمانی است. درمان بیمار فوق با شیمی درمانی با رژیم BEP با موفقیت انجام شد. به طور معمول پیش آگهی این بیماران در موارد اولیه بیماری مطلوب است. Sertac و همکارانش ضمن گزارش یک مورد گنادوبلاستوما همراه با دیس ژرمینوما در یک دختر ۱۵ ساله با کاربوتیپ 46XX بیان کردند که در بررسی، خونریزی غیرطبیعی رحمی در دختران حول و حوش سن منارک، حاملگی و بدخیمی در راس تشخیص افتراقی ها قرار دارند. ایشان در بررسی متون مربوطه که در سال های ۱۹۹۰ تا ۲۰۱۱ منتشر شده بود، شش مورد مشابه دیگر (46XX مبتلا به گنادوبلاستوما) را یافتند و چنین نتیجه گیری کردند که گنادوبلاستوماي خالص یا همراه با دیس ژرمینوم پیش آگهی خوبی دارد، در حالی که در

## References

1. Fernandes GC, Sathe PA, Naik LP, Kane SV. Bilateral gonadoblastomas with unilateral dysgerminoma in a case of 46 XY pure gonadal dysgenesis (Swyer syndrome). *Indian J Pathol Microbiol.* 2010;53(2):376-8.
2. Scully RE. Gonadoblastoma; a gonadal tumor related to the dysgerminoma (seminoma) and capable of sex-hormone production. *Cancer* 1953;6(3):455-63.
3. Hanlton AJ, Kimble RM. Incidental gonadal tumors at the time of gonadectomy in women with Swyer syndrome: a case series *J Pediatr Adolesc Gynecol.* 2015;28(2):e27-9.
4. Murtinger M, Hradecký L, Spitzer D, Zech NH. Unexpected labor and successful twin birth to a pure gonadal dysgenetic woman. *Arch Gynecol Obstet.* 2013;288(6):1425-6.
5. de Santis M, Spagnuolo T, Barone D, Licameli A. Successful twin pregnancy in a 46,XY pure gonadal dysgenesis. *J Obstet Gynaecol.* 2013; 33(7):737-8.
6. DU X, Zhang X, Li Y, Han Y. 46,XY female sex reversal syndrome with bilateral gonadoblastoma and dysgerminoma *Exp Ther Med.* 2014;8(4):1102-110
7. Maleki Z, Loveless M, Fraig M. Coexistence of gonadoblastoma and dysgerminoma in a dysgenetic gonad on touch preparation: a case report. *Diagn Cytopathol.* 2011 Jan;39(1):42-4
8. Michala L, Goswami D, Creighton SM, Conway GS. Swyer syndrome: presentation and outcomes. *BJOG.* 2008; 115(6):737-41.
9. Zhu J, Liu X, Jin H, Lu X. Swyer syndrome, 46,XY gonadal dysgenesis, a sex reversal disorder with dysgerminoma: a case report and literature review. *Clin Exp Obstet Gynecol* 2011;38(4):414-8
10. Hersmus R, Stoop H, White SJ, Drop SL, Oosterhuis JW, Incrocci L, et al. Delayed Recognition of Disorders of Sex Development (DSD): A Missed Opportunity for Early Diagnosis of Malignant Germ Cell Tumors. *Int J Endocrinol.* 2012;2012:671209.
11. Lau YF, Li Y, Kido T. Gonadoblastoma locus and the TSPY gene on the human Y chromosome. *Birth Defects Res C Embryo Today.* 2009;87(1):114-22.
12. Esin S, Baser E, Kucukozkan T, Magden HA. Ovarian gonadoblastoma with dysgerminoma in a 15-year-old girl with 46, XX karyotype: case report and review of the literature *Arch Gynecol Obstet* 2012; 285:447-451.

## Dysgerminoma and ovarian gonadoblastoma in Swyer syndrome

Zohreh Yousefi M.D.<sup>1</sup>  
Sima Kadkhodayan M.D.<sup>1</sup>  
Shohre Saeed M.D.<sup>1\*</sup>  
Amirhossein Jafarian M.D.<sup>2</sup>  
Fateme Mirzamarjani M.D.<sup>1</sup>

1- Department of Obstetrics and Gynecology, Ghaem Hospital, Mashhad University of Medical Sciences, Mashhad, Iran.

2- Department of Pathology, Ghaem Hospital, Mashhad University of Medical Sciences, Mashhad, Iran.

\* Corresponding author: Department of Obstetrics and Gynecology, Ghaem Hospital, Ahmadabad St., Mashhad, Iran.  
Tel: +98 513 8012477  
E-mail: saeedsh@mums.ac.ir

### Abstract

Received: 03 Jan. 2016 Revised: 05 Jun. 2016 Accepted: 19 Jul. 2016 Available online: 31 Jul. 2016

**Background:** Swyer syndrome is a type of hypogonadism with 46,XY karyotype. This syndrome was named by Gerald Swyer, an endocrinologist. It leads to a female with normal internal genitalia (uterus, fallopian tubes, cervix, vagina), but instead of ovaries, they have non functional ovary (streak gonads). Also, they have absence of puberty because of gonadal digenesis. The current practice is to proceed gonadectomy once the diagnosis is made due to the fact that the risk of malignant transformation is high in dysgenetic gonad. In addition, hormonal replacement therapy after surgery is acceptable.

**Case Presentation:** We present a case of gonadoblastom in right ovary in a Swyer syndrome who referred to the department of Gynecology Oncology at Ghaem Hospital, Mashhad University, Iran in 2015 for evaluation of abdomino-pelvic distention. She was a 18-year-old female with 46, XY karyotype and poor secondary sexual character and normal external genitalia. She suffered of abdominal pain. In palpation of the abdomen, an irregular mobile mass was detected in left lower quadrant. The ultrasound revealed uterine size approximate dimensions 3×2 cm (infantile) and a 19 cm pelvic mass heterogeneous and multi-loculated in left side of the pelvic cavity with possible origin of the left ovary. In addition, in right pelvic fossa, a mass about 6 cm was detected. CT-Scan showed a pelvic mass with overall dimensions of 10 cm with vicinity to the left iliac vessels, modest amounts of ascities along with evidence of peritoneal dissemination (seeding). In laparotomy we observed massive ascities and a 20 cm solid mass in left ovary and a small mass in right ovary and involvement para aortic lymph node. Pathological report indicated as stage III of dysgerminoma in left ovary and gonadoblastom in right ovary.

**Conclusion:** This case is presented because it could have excellent prognosis if not missed opportunities of early recognizing and furthermore adequate treatment with gonadectomy.

**Keywords:** dysgerminoma, gonadal dysgenesis, gonadoblastoma, swyer syndrome.