

گزارش یک مورد بیماری کروتزفلد ژاکوب بدنبال حجامت (گزارش موردی)

چکیده

عسکر قربانی^۱

حسین کهنوجی^{*۱}

مهران شفیعی^۱

ندا یوسفی^۲

۱. گروه نورولوژی، دانشگاه علوم پزشکی تهران
۲. گروه درماتولوژی، دانشگاه علوم پزشکی تبریز

*نویسنده مسئول: تهران، خیابان کارگر شمالی،
بیمارستان شریعی. تلفن: ۸۴۹۰۲۲۶۰
email: drhkahnouji@yahoo.com

مقدمه

بیماری Creutzfeldt-Jakob یک اختلال نورولوژیک نادر است که شیوع حدود یک مورد در میلیون دارد. این اختلال به دلیل دژنراسیون نوروئی در اثر تجمع یک ایزوفرم پاتولوژیک (prp^{scid}) از پروتئین پریونی prp^c که یک پروتئین نرمال سلولی می باشد، بوجود می آید. حدود ۸۵٪ مواد کروتزفلد ژاکوب اسپورادیک می باشد و مابقی فامیلیال و یا ایاتروژنیک است. در کروتزفلد ژاکوب فامیلیال موتاسیون در ژن کد کننده prp^c (PRNP) وجود دارد.^۱ در فرم فامیلیال همیشه نفوذ صد درصد وجود ندارد و میزان نفوذ بستگی به موتاسیون و نیز سن دارد.^۲ کروتزفلد ژاکوب ایاتروژنیک در حال حاضر بسیار نادر است و تاکنون چند صد مورد گزارش شده است که اساساً در بیمارانی است که هورمون رشد یا گرافت dural از کاداور انسانی دریافت نموده اند.^۱ اما در موارد دیگری مانند الکترودهای داخل مغزی، گنادوتروپین های هیپوفیز انسانی و پیوند قرنیه نیز مشاهده شده است.^۳ کروتزفلد ژاکوب اسپورادیک معمولاً در افراد بین سن ۵۰ تا ۷۵ سال با متوسط سنی ۶۷ سال مشاهده می شود اما از سن ۱۷ تا ۸۳ سال نیز گزارش شده است. سیر کلینیکی معمولاً هفت ماه است اما از

زمینه و هدف: بیماری کروتزفلد ژاکوب یک بیماری نادر است که با افت سریع متال و پرشهای میوکولونیک مشخص می شود. تشخیص بر اساس علائم بالینی، سیر بیماری، الکتروانسفالوگرافی و MRI مغزی داده می شود و با بیوپسی مغزی تایید می گردد.

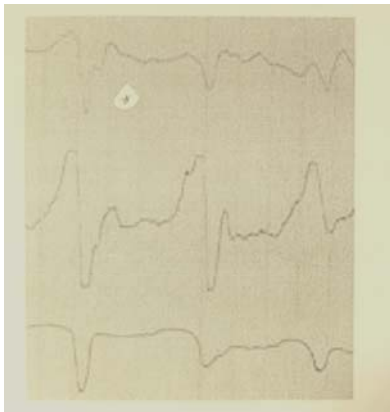
معرفی بیمار: خانم ۵۶ ساله با اختلال متال پیشرونده و پرشهای میوکولونیک و در نهایت فوت که سابقه چندین بار حجامت (غیر استریل) داشته است.

نتیجه گیری: در هر بیمار با اختلال متال پیشرونده و پرشهای میوکولونیک، باید این بیماری به احتمال زیاد مطرح شود. حجامت غیر استریل به عنوان عامل ایجادکننده مورد شک است.

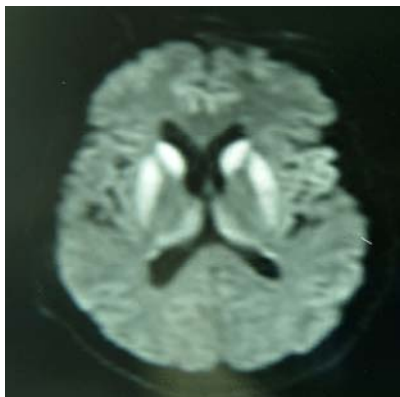
کلمات کلیدی: کروتزفلد ژاکوب، حجامت، پرشهای میوکولونیک، اختلال متال.

دو ماه تا دو سال متغیر است. کروتزفلد ژاکوب اسپورادیک زیر سن ۵۰ سالگی بسیار نادر است به همین دلیل در سنین پایین تر از ۵۰ سال علل یاتروژنیک به احتمال زیاد مطرح می شود. هیچ تست کلینیکی به تنهایی نمی تواند تشخیص بیماری را قطعی کند. تشخیص با مجموعه ای از علائم کلینیکی، سیر بیماری، تستهای پاراکلینیک و نیز رد سایر بیماری هایی که باعث دمانس می شوند صورت می گیرد. تشخیص قطعی با بیوپسی مغزی تایید می شود.^۱ prp^{sc} در بافت مغزی همه بیماران یافت می شود. با به کار بردن تکنیک های حساس می توان رسوب اکسترا نورال prp^{sc} را در طحال و نمونه های عضلانی در تقریباً یک سوم بیمارانی که از کروتزفلد ژاکوب اسپورادیک فوت می کنند شناسایی کرد. Prp^{sc} اکسترانورال با افزایش دوره بیماری ظاهر می شود.^۲ الکتروانسفالوگرافی که Generalized repetitive triphasic periodic complex را نشان می دهد هنوز حساس ترین روش غیر تهاجمی تشخیص کروتزفلد ژاکوب است.^۳ حساسیت و ویژگی الکتروانسفالوگرافی برای تشخیص این بیماری به ترتیب ۶۷٪ و ۸۶٪ گزارش شده است.^۲ در تصویربرداری مغزی ممکن است بتوان تغییرات نوروپاتولوژیک را شناسایی کرد. اختلال متال که به دلیل این تغییرات در کورتکس مغزی رخ می دهد از گرفتاری پوتامن، کودیت

در پاراکلینیک: CBC و الکترولیت‌ها و تست‌های کبدی و کلیوی نرمال بود. Wright, RPR, HIVAb و 2ME نرمال بود. سطح Vit B₁₂ نرمال بود. آنالیز CSF نرمال و PCR آن برای توپرکلوزیس منفی بود. ESR ساعت اول ۲۴ mm بود. گرافی قفسه سینه و ECG نرمال بود. در EEG Periodic sharp wave's وجود داشت که هر چند ثانیه یک بار تکرار می‌شد. (تصویر شماره ۱). در MRI مغزی هیپرسیگنالیته سر caudate و پوتامن دو طرف در نمای T2 و FLAIR و DWI ملاحظه شد (تصویر شماره ۲) نمای DWI را نشان می‌دهد). تشخیص بیماری بر اساس شرح حال و علائم بالینی و سیر بیماری و نمای EEG و نیز نمای تیپیک MRI مغزی داده شد. سایر علل دمانس پیشرونده مانند کمبود ویتامین B12، عفونت‌های مغزی (قارچی، گرانولوماتوز و غیره) رد شد. بیماری سیر پیشرونده داشت و بیمار متأسفانه یک‌ماه پس از تشخیص فوت نمود.



شکل-۱: EEG در حالت بیداری



شکل-۲: MRI (نمای DWI)

و تالاموس شدت کمتری دارد اما در MRI با تکنیک FLAIR ممکن است بتوان این تغییرات را در کورتکس مغزی نیز شناسایی کرد. تغییرات هیپرسیگنال پیشرونده دراستریاتوم و کورتکس مغزی در نمای Diffusion- Weighted (DW) در MRI برای بیماری کروتزفلد ژاکوب تشخیصی عنوان شده است و این نما ممکن است در تشخیص مراحل اولیه کروتزفلد ژاکوب مفید باشد.^۶ اندازه‌گیری Apparent Diffusion Coefficients (ADCs) به شناسایی تغییرات انتشاری در پولوینار تالاموس و هسته‌های مدیودورسال تالاموس در بیماری کروتزفلد ژاکوب اسپورادیک که در نمای DW قابل رؤیت نیستند کمک می‌کند و می‌تواند در مراحل اولیه کروتزفلد ژاکوب اسپورادیک به تشخیص کمک کند.^۷

معرفی بیمار

بیمار خانم ۵۶ ساله‌ای است اهل مشهد، متأهل و خانه‌دار که از یک‌ماه قبل از مراجعه ابتدا دچار گیجی و سپس مختصری خواب آلودگی می‌شود. به تدریج اختلال حافظه پیدا می‌کند، حرفهای نامربوط می‌زند و در شناسایی افراد و زمان و مکان دچار اختلال می‌شود، دو هفته بعد از آن بیمار اختلال اسفنکتتری و اختلال بلع به صورت عدم توانایی بلع غذا پیدا می‌کند. اختلال متناوب سیر پیشرونده داشته و به تدریج سفتی شدید اندام‌ها و پرشهای عضلانی در اندام‌های فوقانی دو طرف پیدا می‌کند و تکلم خود را کاملاً از دست می‌دهد. بیمار سابقه بیماری خاصی نداشت و داروی خاصی مصرف نمی‌کرد. پدر و مادر بیمار، پسرعمه و دختردائی هستند. سابقه چنین اختلالی در فامیل ذکر نمی‌شد. بیمار سابقه‌ای از چندین بار حجامت داشت که آخرین بار آن چهار ماه قبل از مراجعه به این مرکز بود. حجامت به روش سنتی و با وسایل غیر استریل انجام می‌شده است. در معاینه، بیمار بیدار بود تکلم، آگاهی به زمان و مکان و اشخاص و نیز درک دستورات نداشت، رفلکس مردمک به نور در دو طرف قرینه بود. فوندوسکپی دو طرف نرمال بود. حرکات چشمی کامل بود. رفلکس gag دوطرف کاهش پیدا کرده بود. با تحریکات دردناک مختصری اندام‌ها را حرکت می‌داد. رفلکس‌های تشدید یافته (+۳) چهار اندام داشت. بابنسکی نداشت. سفتی بسیار شدید و منتشر داشت. پرشهای عضلانی متناوب در اندام‌های فوقانی دو طرف داشت. سایر معاینات قابل ارزیابی نبود (مخچه‌ای و حسی و غیره).

بحث

بررسی می‌باشد و امکانات ایجاد مدل‌های حیوانی برای این موارد نیز فعلاً در داخل کشور میسر نمی‌باشد، لذا اثبات اینکه آیا رابطه علت و معلولی بین حجامت و بیماری کروتزفلد ژاکوب وجود دارد یا خیر در حال حاضر امکان پذیر نیست و نیاز به بررسی و مطالعات بعدی (گزارشات بعدی در این مورد) دارد. لازم به ذکر است فرم جدید کروتزفلد ژاکوب (nvCJD) که جنون گاوی نیز نامیده می‌شود بیشتر از طریق مصرف گوشت خام انتقال می‌یابد، گرچه در افرادی که رژیم گیاهخواری داشته‌اند نیز دیده شده است، ولی متوسط سنی بروز این فرم از کروتزفلد ژاکوب پایین‌تر (متوسط سنی ۲۷ سال) و علائم روانی و پارستزی بارزتر است، سیر طولانی‌تری دارد و پلاک‌های kuru-type در مغز ملاحظه می‌گردد (در کروتزفلد ژاکوب کلاسیک در پنج درصد بیماران دیده می‌شود).^۱

دانسته‌های قبلی در مورد این بیماری که توسط یک پروتئین پریونی از طریق پیوند نسوج مانند قرنیه و گرافت‌های دوران^۱ و نیز هورمون‌های استخراج شده از نسج هیپوفیز^۲ منتقل می‌شود اثبات شده‌اند ولی دلیل و شواهد قبلی در مورد اینکه آیا این بیماری می‌تواند از طریق حجامت منتقل شود یا خیر تاکنون وجود ندارد به‌خصوص زمانی که حجامت به طریقه سنتی و غیر استریل و توسط وسایل و تیغ‌های چند بار مصرف انجام می‌شود، و احتمال انتقال قطعاتی از نسج بدن هر چند به‌صورت مختصر وجود دارد. از طرفی پروتئین پریونی را در بافت عضلانی و نیز بافت طحال در بیمارانی که کروتزفلد ژاکوب اسپورادیک داشته‌اند در یک سوم موارد شناسایی کرده‌اند.^۳ با توجه به این که زنجیره انتقال در این موارد به سختی قابل

References

1. Tyler KL. Creutzfeldt-Jakob disease. *N Engl J Med* 2003; 348: 681-2.
2. Steinhoff BJ, Racker S, Herrendorf G, Poser S, Grosche S, Zerr I, et al. Accuracy and reliability of periodic sharp wave complexes in Creutzfeldt-Jakob disease. *Arch Neurol* 1996; 53: 162-6.
3. Schwanger M, Winter R, Hacke W, von Kummer R, Sommer C, Kiessling M, et al. Magnetic resonance imaging in Creutzfeldt-Jakob disease: evidence of focal involvement of the cortex. *J Neurol Neurosurg Psychiatry* 1997; 63: 408-9.
4. Zeidler M, Will RG, Ironside JW, Sellar R, Wardlaw J. Magnetic resonance imaging is not a sensitive test for Creutzfeldt-Jakob disease. *BMJ* 1996; 312: 844.
5. Murata T, Shiga Y, Higano S, Takahashi S, Mugikura S. Conspicuity and evolution of lesions in Creutzfeldt-Jakob disease at diffusion-weighted imaging. *AJNR Am J Neuroradiol* 2002; 23: 1164-72.
6. Tschampa HJ, Murtz P, Flacke S, Paus S, Schild HH, Urbach H. Thalamic involvement in sporadic Creutzfeldt-Jakob disease: a diffusion-weighted MR imaging study. *AJNR Am J Neuroradiol* 2003; 24: 908-15.
7. Glatzel M, Abela E, Maissen M, Aguzzi A. Extraneural pathologic prion protein in sporadic Creutzfeldt-Jakob disease. *N Engl J Med* 2003; 349: 1812-20.
8. Walter G, Bradley R, Daroff B, Fenichel J, Joseph Jankovic. *Neurology in Clinical Practice*, Philadelphia PA. 2004; p. 1613-22.
9. Tyler KL. Creutzfeldt-Jakob disease. *N Engl J Med* 2003; 348:681-2
10. Brown P, Preece M, Brandel JP, Sato T, McShane L, Zerr I, et al. Iatrogenic Creutzfeldt-Jakob disease at the millennium. *Neurology* 2000; 55: 1075-81.
11. Collie DA, Sellar RJ, Zeidler M, Colchester AC, Knight R, Will RG. MRI of Creutzfeldt-Jakob disease: imaging features and recommended MRI protocol. *Clin Radiol* 2001; 56: 726-39.

Creutzfeldt-Jakob disease associated with non sterile phlebotomy (case report)

Abstract

Ghorbani A ^{*1}
Kahnouji H¹
Shafiei M¹
Yousefi N²

1- Department of Neurology,
Tehran University of Medical
Sciences

2- Department of Dermatology,
Tabriz University of Medical
Sciences

Background: Creutzfeldt-Jakob disease (C-JD) is a rare disorder characterized with rapidly progressive mental decline, myoclonic jerk and finally death. The transmissible pathogen for this disease is a proteinaceous infectious particle termed prion. The prion protein is encoded by a gene (designated as PRNP) on the short arm chromosome 20. This disorder is diagnosed based on clinical findings, course of disease, EEG, MRI and confirmed with brain biopsy.

Case report: A 56- year- old woman presented with confusion, disorientation, hyper somnolence, psychiatric problems such as hallucination, progressive mental deterioration and myoclonic jerks. She had history of several times phlebotomy with traditional and non sterile methods in two past years. She had no past history of other disease. Her illness was diagnosed based on clinical findings, course of her illness, typical MRI, EEG and rule out other dementing disease. She died after one month.

Conclusion: in any patients with psychiatric disorders, rapidly progressive mental deterioration and myoclonic jerks C-JD should be considered as an important diagnosis. Treatable dementing disease should be considered and ruled out at first. The significance of phlebotomy in C-JD has yet to be determined.

Keywords: Creutzfeldt-Jakob, myoclonic jerks, mental decline, phlebotomy.

* Corresponding author: Dept of
Neurology, Shariaty Hospital, Tehran
Tel: +98-21-84902260
email: drhkahnouji@yahoo.com