

## بررسی اثر پماد ابوخلسا بر ترمیم زخم سوختگی درجه دو عمقی در مدل حیوانی رت

### چکیده

دریافت: ۱۳۹۶/۰۶/۲۹ ویرایش: ۱۳۹۶/۰۷/۰۵ پذیرش: ۱۳۹۶/۱۱/۰۱ آنلاین: ۱۳۹۶/۱۱/۱۰

**زمینه و هدف:** برخی از گیاهان دارویی ارزان و در دسترس مانند گیاه ابوخلسا یا هواچوبه با نام علمی *Arnebia euchroma* می‌توانند در درمان زخم سوختگی و کاهش زمان بهبودی موثر باشند. هدف از این مطالعه بررسی اثر پماد ابوخلسا بر ترمیم زخم سوختگی درجه دو عمقی در رت بود.

**روش بررسی:** این مطالعه تجربی در مهر ۱۳۹۴ در آزمایشگاه حیوانات بیمارستان حضرت فاطمه (س) در تهران انجام شد. در قسمت پشت ۲۴ رت نر بالغ نژاد Sprague-Dawley به وزن تقریبی ۳۰۰-۲۵۰ g سوختگی درجه دو عمقی به ابعاد ۲×۴ cm ایجاد گردید و سپس محل سوختگی در گروه اول با پماد ابوخلسا و در گروه دوم با وازلین پانسمان روزانه تا بهبود کامل انجام شد و روند بهبودی زخم با عکس‌برداری به صورت هر پنج روز یکبار پایش شد. در روز ۲۰ نیز جهت بررسی میزان کلاژن و سلول‌های التهابی نمونه از زخم سوختگی برای پاتولوژی فرستاده شد.

**یافته‌ها:** نتایج نشان داد که در طول روزهای پنج تا ۱۵ وسعت زخم در هر دو گروه کمتر شد ( $P < 0.001$ ) و این کاهش وسعت زخم در گروه وازلین نسبت به پماد ابوخلسا به‌طور معناداری بیشتر بود ( $P = 0.040$ ). یافته‌های حاصل از پاتولوژی نیز نشان دادند که هیچ‌گونه اختلاف معناداری از نظر میزان کلاژن و سلول‌های التهابی در دو گروه وجود نداشت.

**نتیجه‌گیری:** پماد دارویی گیاه ابوخلسا وسعت زخم را تا حدودی کاهش می‌دهد اما به‌نظر می‌رسد در زخم‌های سوختگی سطحی در مقایسه با مواد پانسمان دیگر تأثیر بیشتری داشته باشد.

**کلمات کلیدی:** سوختگی، رت، ترمیم زخم.

محمد مهدی ثقفی<sup>۱</sup>، محمدجواد فاطمی<sup>۲</sup>  
توران باقری<sup>۳</sup>، محمد حسن جبل الوریذ<sup>۴</sup>  
میترا نیازی<sup>۵</sup>، محسن صابری<sup>۶</sup>  
شیرین عراقی<sup>۳\*</sup>

۱- گروه فارماکولوژی بالینی، بیمارستان فیروزآبادی، دانشگاه علوم پزشکی ایران، تهران، ایران.  
۲- گروه جراحی پلاستیک و ترمیمی، مرکز تحقیقات سوختگی، دانشگاه علوم پزشکی ایران، تهران، ایران.  
۳- گروه پرستاری، مرکز تحقیقات سوختگی، دانشگاه علوم پزشکی ایران، تهران، ایران.  
۴- گروه آسیب‌شناسی، موسسه تحقیقات واکنش و سرم‌سازی رازی، سازمان تحقیقات، آموزش و ترویج کشاورزی، تهران، ایران.  
۵- گروه کاردرمانی، مرکز تحقیقات سوختگی، دانشگاه علوم پزشکی ایران، تهران، ایران.  
۶- گروه پزشکی اجتماعی، مرکز تحقیقات طب، قرآن و حدیث، دانشکده پزشکی، دانشگاه علوم پزشکی بقیه‌الله، تهران، ایران.

\* نویسنده مسئول: تهران، خیابان ولیعصر، خیابان رشید یاسمی، بیمارستان شهید مطهری، مرکز تحقیقات سوختگی، دانشگاه علوم پزشکی ایران.  
تلفن: ۰۲۱-۸۸۸۴۲۷۵  
E-mail: shirin.araghi@yahoo.com

### مقدمه

بالاتر است. فقط ۳٪ مرگ‌ومیر سوختگی مربوط به کشورهای با درآمد بالاست و ۹۷٪ در کشورهای فقیر و متوسط اتفاق می‌افتد. در سال ۲۰۰۶ در آمریکا میزان مرگ‌ومیر به‌علت سوختگی ۱/۲ نفر به ازای هر صد هزار نفر جمعیت بوده است در حالی که آمار ایران ۳/۸ در سال‌های اخیر است.<sup>۱</sup>

این گزارشات نشان داده‌اند که میزان بروز و مرگ‌ومیر توسط آسیب‌های سوختگی و عوارض ناشی از آن بسته به ناحیه، عمق، سطح سوختگی و درمان متفاوت می‌باشد.<sup>۲</sup>

سوختگی در کشورهای در حال توسعه به‌علت بروز عوارض شدید و منابع مالی محدود به‌عنوان یک مشکل عمده سلامت به‌شمار می‌آید.<sup>۱</sup> در کشورهای توسعه‌یافته، بیماران سوختگی که نیاز به بستری پیدا می‌کنند کمتر از ۱۵-۵ نفر به ازای هر صد هزار نفر جمعیت می‌باشد. این میزان در حال حاضر در ایران حدود ۴۰ نفر است. افزون بر این میزان مرگ‌ومیر هم در کشورهای با درآمد کم و متوسط

غنی از نفتاکینون (Naphthoquinone)، شیکونین (Shikonin) و آلکانین (Alkanin) و مشتقات Isohexenylnaphthazarin که ویژگی‌های دارویی مختلف مانند ضد التهابی، ضد میکروبی و ضد سرطانی دارد.<sup>۱۸-۲۰</sup>

از آنجا که مطالعه مدونی در خصوص اثرات این گیاه در زخم سوختگی انجام نشده است، پژوهش کنونی با هدف تعیین اثر پماد ابوخلسا بر التیام زخم سوختگی در موش کوچک آزمایشگاهی انجام شد.

## روش بررسی

این مطالعه تجربی در سال ۱۳۹۴ در آزمایشگاه حیوانات بیمارستان حضرت فاطمه (س) تهران انجام شد.

در این مطالعه ۲۴ سر رت نر بالغ از نژاد Sprague-Dawley (Razi Vaccine and Serum Research Institute, Karaj, Iran) با وزن تقریبی ۲۵۰-۳۰۰ g و سن ۸-۱۲ هفته انتخاب شدند. این مطالعه بر اساس استاندارد رعایت حقوق حیوانات دانشگاه علوم پزشکی ایران انجام گردید. بدین صورت که رت‌ها در قفس‌های جداگانه استاندارد با چرخه نوری ۱۲ ساعت تاریکی و ۱۲ ساعت روشنایی و دمای °C ۲۲-۲۴ نگهداری شدند. در این مدت حیوانات دسترسی کافی به آب و غذا داشتند.

پس از ایجاد بیهوشی عمومی با تزریق عضلانی کتامین ۱۰٪ Ketamin (۷۰ mg/kg) (Alfasan Inc., Woerden, Netherland) و زایلین (۹ mg/kg) (Alfasan Inc., Woerden, Netherland) ۲٪ Xylazin موهای ناحیه پشت رت‌ها توسط دستگاه تراش برقی تراشیده شد. سپس برای ایجاد سوختگی درجه دو عمیق در پشت رت‌ها، استامپ‌های فلزی به ابعاد ۲×۴ cm که سه دقیقه در آب جوش °C ۹۰ قرار گرفته بود، به مدت هشت ثانیه در تماس با پوست پشت حیوان قرار داده شد. سپس رت‌ها به‌طور تصادفی به دو گروه تقسیم‌بندی شدند. گروه یک پانسمان روزانه با پماد دارویی ابوخلسا (شرکت باندا و گاز کاوه- ایران) و گروه دو که به‌عنوان گروه کنترل بوده و درمان روی آن‌ها به‌صورت پانسمان با گاز وازلین انجام شد. زخم‌ها روزانه پیش از پانسمان با سرم سالین طبیعی استریل شستشو می‌شدند تا معاینه با چشم و عکس‌برداری به سهولت انجام شود. هر پنج روز یکبار با استفاده از دوربین دیجیتال عکاسی Canon IXUS 110 IS

عفونت اصلی‌ترین عارضه آسیب سوختگی و مسئول ۵۰ تا ۷۵٪ از مرگ‌ومیر در بیمارستان‌ها می‌باشد. همچنین سوختگی عوارض مختلفی مانند بستری طولانی مدت، از دست دادن اندام و حتی مرگ دارد.<sup>۴</sup>

سرعت بهبود زخم در سوختگی‌های پوستی از نظر هزینه‌های تحمیلی به بیمارستان، سیستم بهداشتی و فرد بیمار و خانواده‌اش مساله بسیار مهمی است. هر روشی که این زمان بهبودی را کاهش دهد، بار سنگین هزینه‌های مالی و روانی تحمیلی به بیمار و اطرافیانش را نیز کاهش خواهد داد. روش‌های مختلفی برای درمان موضعی زخم سوختگی مانند پماد سیلور سولفادیازین، استات مفناید و نیترات نقره و پوشش‌های بیولوژیک (مانند بیوبران) به‌کار می‌رود.<sup>۶</sup>

در روش‌های مرسوم و استاندارد پانسمان‌های روزانه با وازلین یا کرم‌های آنتی‌بیوتیک مرسوم مانند کرم سیلور سولفادیازین که بیشترین کاربرد را برای درمان آسیب‌های سوختگی داشته است، سوختگی‌های درجه دوم به زمانی معادل دو تا سه هفته برای بهبودی احتیاج دارند. از طرفی شواهد کافی برای نشان دادن اثر پانسمان‌های نقره در مهار عفونت زخم و بهبود سوختگی وجود ندارد.<sup>۸-۶</sup>

امروزه استفاده از گیاهان سنتی برای بهبودی زخم بسیار رواج پیدا کرده<sup>۹-۱۲</sup> و بیش از ۸۰٪ از جمعیت جهان برای اختلالات پوستی مختلف به طب سنتی وابسته‌اند.<sup>۱۳</sup> گیاهان منبع مهمی از محصولات طبیعی بوده و از نظر ساختار و خواص بیولوژیکی و مکانیسم عمل متفاوت هستند. اجزای مختلف مواد گیاهی به‌ویژه پلی‌فنول‌ها، فلاونوئیدها، اسیدهای فنلی و مانند آن، مسئول مهار رادیکال‌های آزاد و فعالیت آنتی‌اکسیدانی گیاهان هستند. گیاهان دارویی مرسوم اغلب ارزان‌تر، قابل دسترس و استفاده از آن‌ها راحت‌تر می‌باشد.<sup>۱۵</sup>

در ایران چند گونه مختلف گیاهی بر اساس کاربرد آن توسط ساکنین مناطق خاص به‌ویژه روستاها برای درمان زخم معرفی شده‌اند. به‌عنوان نمونه عشایر جنوب غربی ایران، ریشه گیاه ابوخلسا (Arnebia euchroma) را برای درمان سوختگی مؤثر می‌دانند.<sup>۱۷</sup>

ابوخلسا یک گیاه سنتی شناخته شده در طب قبیله‌ای ایران است که به‌عنوان گیاه سرخ یا هواچوبه (Heveh choach) نامیده می‌شود. Arnebia از خانواده گیاهان گاوزبانی است که گونه‌های مختلف آن در آسیا و مناطق شمالی آفریقا رشد می‌کنند. ریشه گیاهانی مانند Echium, Lithospermum, Onosma, Alkanna, Arnebia

جدول ۱: مقایسه سطح زخم در دو گروه مداخله و کنترل در زمان‌های مختلف

زمان ارزیابی	سطح زخم (انحراف معیار ± میانگین) (cm <sup>2</sup> )	میزان معناداری	
روز ۵	گروه مداخله (پماد ابوخلسا) ۹/۰±۶۰۸/۹۳۵	گروه کنترل (وازلین) ۸/۱±۱۳۶/۸۰۷	۰/۰۲۰
روز ۱۵	۵/۱±۴۵۲/۵۴۸	۲/۱±۶۸۰/۶۱۱	<۰/۰۰۱
روز ۲۵	۲/۱±۲۸۷/۰۲۷	۰/۰±۵۲۲/۵۴۹	<۰/۰۰۱

\* آزمون مورد استفاده: independent Samples test. میزان معناداری کمتر از ۰/۰۵ در نظر گرفته شد.

مقایسه نتایج هیستوپاتولوژی نیز نشان داد که اختلاف امتیاز پاتولوژی از نظر میزان کلاژن و سلول‌های التهابی در روز ۱۵ و روز ۳۰ در هیچ‌کدام از گروه‌ها معنادار نبود.

## بحث

نتایج پژوهش کنونی نشان داد که داروی گیاهی حاوی عصاره ابوخلسا در مقایسه با گروه کنترل (وازلین) در روند بهبودی زخم سوختگی درجه دو عمقی رت تأثیر معناداری ندارد. هر چند که روند کاهش سطح زخم در هر دو گروه مشاهده شده بود اما در گروه کنترل این روند کاهنده به‌طور چشمگیری بیشتر بوده است. یافته‌های حاصل از پاتولوژی نیز نشان دادند که هیچ‌گونه اختلاف معناداری از نظر میزان کلاژن و سلول‌های التهابی در دو گروه وجود نداشته است. پمادی که در پژوهش کنونی استفاده شد، پماد ابوخلسا ویژه سوختگی ساخت ایران، شرکت باند و گاز کاوه بود که ترکیبی از عصاره گیاه ابوخلسا، موم زنبور عسل و روغن کنجد می‌باشد.

Zoom Lens 5-20mm 1:2.8-5.8 (Canon Inc., Tokyo, Japan)

و در مجاورت یک خط‌کش برای کالیبراسیون برنامه نرم‌افزاری از زخم‌ها عکس‌برداری شد. برای بررسی هیستوپاتولوژی از زخم‌ها در روز ۱۵ و ۳۰ با پانچ بیوپسی نمونه‌برداری صورت گرفت. سپس نمونه‌ها با فرمالین ۱۰٪ روی لام‌های هیستوپاتولوژی فیکس شده با استفاده از رنگ‌آمیزی H&E ارزیابی شد. تصاویر با نرم‌افزار ImageJ, version 1.45, (National Institutes of Health, Bethesda, Maryland, USA) پایش شدند. در پایان مطالعه رت‌ها به‌صورت استاندارد و با استفاده از دوز بالای نسدونال معدوم شدند.

داده‌های گردآوری‌شده با استفاده از SPSS software, version 19 (IBM SPSS, Armonk, NY, USA) بررسی شد. تمام داده‌ها به‌صورت میانگین و انحراف استاندارد محاسبه شدند. برای انجام آنالیز فوق از آنجا که توزیع نمونه‌ها براساس Kolmogorov-Smirnov test در بین گروه‌ها نرمال بود، برای مقایسه میانگین دو گروه از آزمون Repeated Measurement ANOVA استفاده شد.  $P < 0/05$  از نظر آماری ارزشمند بود.

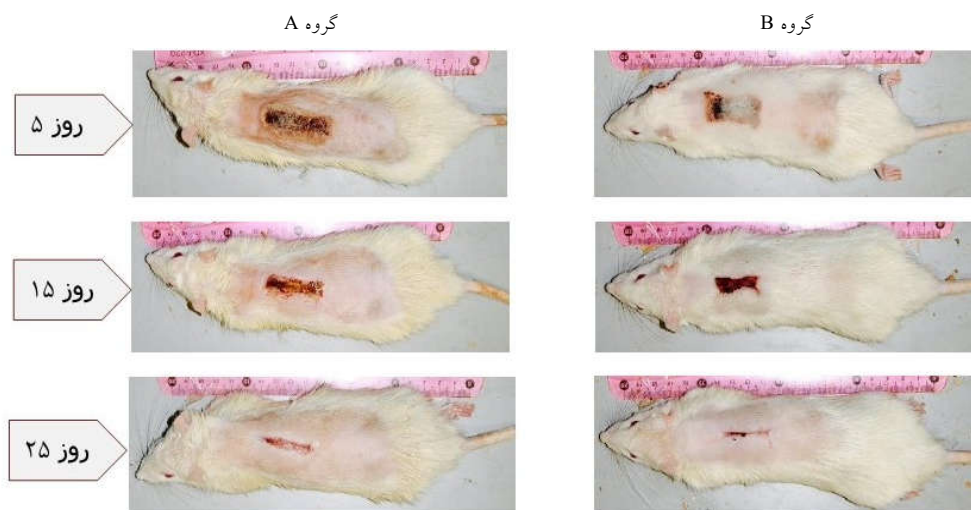
## یافته‌ها

نتایج نشان داد در روزهای پنج، ۱۵ و ۲۵، وسعت زخم بین دو گروه اختلاف آماری معناداری داشت. به این صورت که وسعت زخم در گروه درمانی پماد ابوخلسا بیشتر بود (جدول ۱). با استفاده از آنالیز Repeated Measurement ANOVA و بررسی روند در هر گروه و مقایسه آن‌ها باهم، نتیجه این بود که در طول روزهای پنج تا ۱۵ وسعت زخم در هر گروه کمتر شد ( $P < 0/001$ ) و این کاهش وسعت زخم بین دو گروه اختلاف داشت ( $P = 0/040$ ). یعنی در گروه کنترل روند کاهنده بیشتر بود یا شیب تندتری داشت (جدول ۲) (شکل ۱).

جدول ۲: مقایسه درون‌گروهی سطح زخم طی زمان بر اساس آزمون آنالیز واریانس اندازه‌گیری‌های مکرر

منبع تغییر	مجموع مجذورات	درجه آزادی	توالی میانگین	کسر F	میزان معناداری*
روند وسعت زخم در هر گروه	۶۸۷/۵۲۳	۲	۳۴۳/۷۶۲	۴۲۷/۸۵۶	<۰/۰۰۱
روند وسعت زخم بین دو گروه	۵/۵۸۶	۲	۲/۷۹۳	۳/۴۷۶	۰/۰۴۰

\* آزمون مورد استفاده: Repeated Measurement ANOVA. میزان معناداری کمتر از ۰/۰۵ در نظر گرفته شد.



شکل ۱: مقایسه وسعت زخم در دو گروه A (پماد ابوخلسا) و گروه (کنترل (وازلین)) در روزهای ۵، ۱۵ و ۲۵

Papageorgious و همکارانشان، آلکالین و شیکونین را جایگزین جدید برای درمان زخم از طریق خواص ضد التهابی، ضد میکروبی و آنتی‌اکسیدان معرفی کرده‌اند.<sup>۲۳-۲۶</sup>

Hagbbeen و همکارانش، مطالعه‌ای را برای بررسی فعالیت آنتی‌میکروبی گیاه ابوخلسا انجام دادند. آنالیز شیمیایی این مطالعه نشان داد که ریشه خشک‌شده این گیاه حاوی حدود ۸/۵٪ رنگدانه شیکالکین است و پس از بهینه‌سازی نتایج ثابت کرد که این رنگدانه‌ها در برخی قارچ‌ها و باکتری‌های گرم منفی و گرم مثبت بی‌اثر بود اما اثر معناداری در برابر لوتوس میکروسوس داشت.<sup>۲۷</sup>

Akkol و همکارانش نیز در مطالعه‌ای نشان دادند که درمان با Arnebin-1 مساحت زخم را کاهش داده و تکثیر سلولی، مهاجرت و تشکیل عروق و اپی‌تلیزاسیون دوباره زخم‌ها را بهبود بخشیده است.<sup>۲۸</sup> Pirbalouti ارزیابی ویژگی‌های گیاه *Arnebia euchroma* و *Malva sylvestris* را بررسی کردند و نتایج این مطالعه نشان داد که گیاه ابوخلسا برخلاف مطالعه ما تأثیر چشمگیری در تسریع بهبودی زخم داشته است.<sup>۲۹</sup>

Nasiri و همکارانش نشان دادند که میانگین مساحت زخم در گروه ابوخلسا ۱۰٪ نسبت به سیلور سولفادیازین در روز دهم پس از سوختگی بهتر بوده است. درصد انقباض زخم نیز در گروه ابوخلسا بالاتر بوده است که مغایر با نتایج پژوهش کنونی می‌باشد.<sup>۳۰</sup>

یکی از ترکیبات اصلی این دارو گیاه ابوخلسا (*Arnebia euchroma*) یا همان هواچوبه است. دو ماده موثر این دارو *Shikonin* و *Alkanin* هستند. ترکیب رنگی *Shikonin* و *Alkanin*، *Shikalkin* نامیده می‌شود. شیکالکین به دلیل رنگ قرمز طبیعی و خواص دارویی‌اش در آسیای شرق برای درمان پوست سوخته و زخم استفاده می‌شود. این ترکیبات مشتقات *Naphthoquinone* هستند که در ریشه برخی گیاهان از خانواده گیاهان گاوزبانی (*Boraginacea*) مانند گیاه سنگدانه (*Lithospermum erythrorhizon*)، ابوخلسا یا هواچوبه (*Arnebia euchroma*)، شنگار (*Alkanna tinctoria*) یافت می‌شود.<sup>۳۰،۳۱</sup> مطالعاتی در زمینه خواص این گیاه انجام شده است که به برخی از آن‌ها اشاره می‌کنیم:

*Damiaunakos* و همکارانش نشان دادند که شیکونین و آلکالین مواد دارویی قوی با خواص بیولوژیکی چشمگیری هستند و فعالیت آن‌ها شامل ترمیم زخم، ضد میکروبی، ضد التهابی، آنتی‌اکسیدان، ضد سرطان و ضد ترومبوز می‌باشد.<sup>۳۱</sup> *Sidhu* و همکارانش، مزایای درمان با *Arnebin-1* را میزان کاهش قابل توجه سطح زخم، افزایش تکثیر سلولی و افزایش سنتز کلاژن بیان کرده‌اند.<sup>۳۲</sup>

*Sekine* و *Senel* فعالیت آنتی‌اکسیدانی و نقش رادیکال‌های آزاد اکسیژن و همچنین در مطالعات *Karayannopoulon*، *Sekine*،

یکی از مشکلات پژوهش کنونی ممکن است روش اجرا و فاصله زمانی بین پانسمان‌ها یا کم بودن تعداد حجم نمونه باشد و از طرفی سوختگی ایجاد شده در این مطالعه عمیق و از نوع درجه دو بوده است. همچنین در مطالعه کنونی پماد ابوخلسا تنها با وازلین مقایسه شده است شاید اگر با مواد و پانسمان‌های دیگر نیز مقایسه می‌شد می‌توانستیم به نتایج بهتری دست پیدا کنیم. بنابراین پیشنهاد می‌شود پژوهش‌های مشابه با حجم نمونه وسیع‌تر یا در زخم‌های سوختگی سطحی در مقایسه با مواد پانسمان دیگر انجام گردد.

نتایج حاصل از این مطالعه نشان داد که پماد دارویی گیاه ابوخلسا وسعت زخم را کاهش می‌دهد اما در روند التیام زخم سوختگی درجه دو عمقی تأثیر معناداری ندارد.

سپاسگزاری: این مقاله حاصل طرح تحقیقاتی با عنوان "بررسی اثر پماد ابوخلسا بر ترمیم زخم سوختگی درجه دو عمقی در مدل حیوانی رت" مصوب مرکز تحقیقات سوختگی دانشگاه علوم پزشکی ایران در سال ۱۳۹۴ و با کد ۲۶۱۲۴-۱۲۹-۰۲-۹۴ می‌باشد که با حمایت دانشگاه علوم پزشکی ایران انجام شده است.

Pirbalouti و همکارانش نیز مطالعه‌ای را برای بررسی اثر عصاره ریشه ابوخلسا بر زخم دایمی موش‌های صحرایی انجام دادند و نتایج آن‌ها نشان داد که سطح زخم در گروه مطالعه به‌طور معناداری کاهش یافته بود و به‌علت انقباض سریع‌تر زخم زمان اپی‌تلیوم نسبت به گروه کنترل کوتاه‌تر بوده است که در پژوهش کنونی این نتایج برعکس بوده و حتی روند کاهش سطح زخم در گروه کنترل با سرعت بیشتری بوده است.<sup>۳۱</sup> Ashkani-Esfahani و همکاران مطالعاتی مشابه مطالعه کنونی انجام دادند و نتایج آن‌ها بر خلاف این مطالعه بود و نشان داد که عصاره گیاه ابوخلسا به‌طور چشمگیری اپی‌تلیزاسیون دوباره، تکثیر فیبروبلاست‌ها، سنتز کلاژن و اثرات ضد التهابی بیشتری نسبت به گروه کنترل داشته است.<sup>۳۲،۳۳</sup>

Nikzad و همکارانش اثر برگ Arnebia روی روند بهبود زخم سوختگی درجه دو رت را بررسی کردند و همانند مطالعه کنونی نتیجه گرفتند که برگ این گیاه نیز هیچ اثری بر بهبود زخم سوختگی نداشته است.<sup>۳۴</sup> در مجموع، بیشتر مطالعات بر خلاف پژوهش کنونی نتایج قابل قبولی از عصاره طبیعی به‌دست‌آمده از گیاه ابوخلسا را نشان داده‌اند.

## References

- Mantle D, Gok MA, Lennard TW. Adverse and beneficial effects of plant extracts on skin and skin disorders. *Adverse Drug React Toxicol Rev* 2001;20(2):89-103.
- Peck MD. Epidemiology of burns throughout the World. Part II: intentional burns in adults. *Burns* 2012;38(5):630-7.
- Eldad A, Weinberg A, Breiterman S, Chauat M, Palanker D, Ben-Bassat H. Early nonsurgical removal of chemically injured tissue enhances wound healing in partial thickness burns. *Burns* 1998;24(2):166-72.
- Arturson G. Pathophysiology of the burn wound and pharmacological treatment. The Rudi Hermans Lecture, 1995. *Burns* 1996;22(4):255-74.
- Holmes JH, Heimbach DM. Burns. In: Brunnicardi FC, Andersen DK, Billiar TR, Dunn DL, Hunter JG, Pollock RE, editors. *Schwartz's Principles of Surgery*. 8<sup>th</sup> ed. New York, NY: Mc Graw Hill; 2005. P. 190-4.
- Brunnicardi F, Andersen DK, Billiar TR, Dunn DL, Hunter JG, Matthews JB, et al, editors. *Schwartz's Principles of Surgery*. 9<sup>th</sup> ed. New York, NY: McGraw-Hill; 2010.
- Hermans MH. Results of a survey on the use of different treatment options for partial and full thickness burns. *Burns* 1998;24(6):539-51.
- Storm-Versloot MN, Vos CG, Ubbink DT, Vermeulen H. Topical silver for preventing wound infection. *Cochrane Database Syst Rev* 2010;(3):CD006478.
- Fatemi MJ, Nikoomaram B, Rahimi AA, Talayi D, Taghavi S, Ghavami Y. Effect of green tea on the second degree burn wounds in rats. *Indian J Plast Surg* 2014;47(3):370-4.
- Akbari H, Fatemi MJ, Iranpour M, Khodarahmi A, Baghaee M, Pedram MS, et al. The healing effect of nettle extract on second degree burn wounds. *World J Plast Surg* 2015;4(1):23-8.
- Abbas Zadeh A, Mahzooni T, Emami SA, Akbari H, Fatemi MJ, Saberi M, et al. The effect of Coriander cream on healing of superficial second degree burn wound. *Tehran Univ Med J* 2015;73(9):646-52.
- Ghorbani A. Studies on pharmaceutical ethnobotany in the region of Turkmen Sahra, north of Iran (Part 1): general results. *J Ethnopharmacol* 2005;102(1):58-68.
- Annan K, Houghton PJ. Antibacterial, antioxidant and fibroblast growth stimulation of aqueous extracts of *Ficus asperifolia* Miq. and *Gossypium arboreum* L., wound-healing plants of Ghana. *J Ethnopharmacol* 2008;119(1):141-4.
- Shahzad MN, Ahmed N. Effectiveness of Aloe Vera gel compared with 1% silver sulphadiazine cream as burn wound dressing in second degree burns. *J Pak Med Assoc* 2013;63(2):225-30.
- Nidadavolu P, Amor W, Tran PL, Dertien J, Colmer-Hamood JA, Hamood AN. Garlic ointment inhibits biofilm formation by bacterial pathogens from burn wounds. *J Med Microbiol* 2012;61(Pt 5):662-71.
- Ito H, Asmussen S, Traber DL, Cox RA, Hawkins HK, Connelly R, et al. Healing efficacy of sea buckthorn (*Hippophae rhamnoides* L.) seed oil in an ovine burn wound model. *Burns* 2014;40(3):511-9.
- Barua CC, Talukdar A, Begum SA, Pathak DC, Sarma DK, Borah RS, et al. In vivo wound-healing efficacy and antioxidant activity of *Achyranthes aspera* in experimental burns. *Pharm Biol* 2012;50(7):892-9.
- Kim SH, Kang IC, Yoon TJ. Antitumor activities of a newly synthesized shikonin derivative, 2-hyim-DMNQS-33. *Cancer Lett* 2001;172:171-5.
- Liu H, Jin YS, Song Y, Yang XN, Yang XW, Geng DS, et al. Three new compounds from *Arnebia euchroma*. *J Asian Nat Prod Res* 2010;12(4):286-92.

20. Kaith BS, Kaith NS, Chauhan NS. Anti-inflammatory effect of *Arnebia euchroma* root extracts in rats. *J Ethnopharmacol* 1996;55(1):77-80.
21. Damianakos H, Kretschmer N, Sykłowska-Baranek K, Pietrosiuk A, Bauer R, Chinou I. Antimicrobial and cytotoxic isohexenylnaphthazarins from *Arnebia euchroma* (Royle) Jonst. (Boraginaceae) callus and cell suspension culture. *Molecules* 2012;17(12):14310-22.
22. Sidhu GS, Singh AK, Banaudha KK, Gaddipati JP, Patnaik GK, Maheshwari RK. Arnebin-1 accelerates normal and hydrocortisone-induced impaired wound healing. *J Invest Dermatol* 1999;113(5):773-81.
23. Senel O, Cetinkale O, Ozbay G, Ahçioğlu F, Bulan R. Oxygen free radicals impair wound healing in ischemic rat skin. *Ann Plast Surg* 1997;39(5):516-23.
24. Sekine T, Masumizu T, Maitani Y, Nagai T. Evaluation of superoxide anion radical scavenging activity of shikonin by electron spin resonance. *Int J Pharmaceutics* 1998;174:1339.
25. Papageorgiou VP. Wound healing properties of naphthaquinone pigments from *Alkanna tinctoria*. *Experientia* 1978;34(11):1499-501.
26. Karayannopoulou M, Tsioli V, Loukopoulos P, Anagnostou TL, Giannakas N, Savvas I, et al. Evaluation of the effectiveness of an ointment based on Alkannins/Shikonins on second intention wound healing in the dog. *Can J Vet Res* 2011;75(1):42-8.
27. Haghbeen K, Pourmolaei S, Marefijo MJ, Mousavi A, Akbari Noghabi K, Hosseini Shirazi F, et al. Detailed investigations on the solid cell culture and antimicrobial activities of the Iranian *Arnebia euchroma*. *BioMed Res Int* 2011;2011.
28. Akkol EK, Koca U, Peşin I, Yilmazer D, Tokar G, Yeşilada E. Exploring the wound healing activity of *Arnebia densiflora* (Nordm.) Ledeb. by in vivo models. *J Ethnopharmacol* 2009;124(1):137-41.
29. Pirbalouti AG, Koohpayeh A, Azizi S, Golparvar A. Evaluation of the burn healing properties of *Arnebia euchroma* rolye (johnst) in diabetic rats. *Int Conference Biosci Biochem* 2011;5:144-6.
30. Nasiri E, Hosseinimehr SJ, Azadbakht M, Akbari J, Enayati-Fard R, Azizi S, Azadbakht M. The healing effect of *Arnebia euchroma* ointment versus silver sulfadiazine on burn wounds in rat. *World J Plast Surg* 2015;4(2):134-44.
31. Pirbalouti AG, Azizi S, Koohpayeh A. Healing potential of Iranian traditional medicinal plants on burn wounds in alloxan-induced diabetic rats. *Rev Bras Farmacogn* 2012;22(2):397-403.
32. Ashkani-Esfahani S, Imanieh MH, Khoshneviszadeh M, Meshksar A, Noorafshan A, Geramizadeh B, et al. The healing effect of *arnebia euchroma* in second degree burn wounds in rat as an animal model. *Iran Red Crescent Med J* 2012;14(2):70-4.
33. Ashkani-Esfahani S, Imanieh MH, Meshksar A, Khoshneviszadeh M, Noorafshan A, Geramizadeh B, et al. Enhancement of fibroblast proliferation, vascularization and collagen synthesis in the healing process of third-degree burn wounds by topical *Arnebia euchroma*, a herbal medicine. *Galen Med J* 2013;1(2):53-9.
34. Nikzad H, Atlasi MA, Naseri Esfahani AH, Naderian H, Nikzad M. Effect of *Arnebia* leaf on the healing process of rat's second degree burn. *Feyz* 2010;14(2):99-106.

## The effect of Arnebia euchroma ointment on healing of deep second-degree burn wound in rat

Mohammad Mehdi Saghafi M.D.<sup>1</sup>  
Mohammad Javad Fatemi M.D.<sup>2</sup>  
Tooran Bagheri M.Sc.<sup>3</sup>  
Mohammad Hasan Hablolvarid M.D.<sup>4</sup>  
Mitra Niazi M.Sc.<sup>5</sup>  
Mohsen Saberi M.D.<sup>6</sup>  
Shirin Araghi B.Sc.<sup>3\*</sup>

1- Department of Clinical Pharmacology, Firouz Abadi Hospital, Iran University of Medical Sciences, Tehran, Iran.

2- Department of Plastic and Reconstructive Surgery, Burn Research Center, Iran University of Medical Sciences, Tehran, Iran.

3- Department of Nursing, Burn Research Center, Iran University of Medical Sciences, Tehran, Iran.

4- Department of Pathology, Razi Vaccine and Serum Research Institute, Agriculture Research, Education and Extension Organization (AREEO), Tehran, Iran.

5- Department of Occupational Therapy, Burn Research Center, Iran University of Medical Sciences, Tehran, Iran.

6- Department of Community Medicine, Medicine, Quran and Hadith Research Center, Faculty of Medicine, Baqiyatallah University of Medical Sciences, Tehran, Iran.

\* Corresponding author: Iran University of Medical Sciences, Burn Research Center, Shahid Motahari Hospital, Rashid Yasemi St., Valiasr Ave., Tehran, Iran.  
Tel: +98 21 88884275  
E-mail: shirin.araghi@yahoo.com

### Abstract

Received: 20 Sep. 2017 Revised: 27 Sep. 2017 Accepted: 21 Jan. 2018 Available online: 30 Jan. 2018

**Background:** Burns is a major health problem due to severe side effects and limited financial resources. Some herbs are cheap and available, such as Arnebia euchroma can be effective treatment of burn wounds and reduce recovery time. The aim of this study was to evaluate the effect of Arnebia euchroma ointment on healing of deep second-degree burn wound in rats.

**Methods:** This experimental study was conducted in animal laboratory of Hazrat Fatemeh Hospital in 2015, Tehran. In this study 24 male Sprague-Dawley rats weighing approximately 300 to 350 g were selected. After general anesthesia, back of each rat was shaved with clipping device. Then second-degree burn with the area of 2×4 cm was induced on them. Rats were randomly divided into 2 groups, 12 in each. The surface of the wound in the first group was covered with Arnebia euchroma ointment and in the second group with Vaseline. Dressing was done daily until complete recovery and the wound healing process was monitored by photographing every five days. On day 20, the samples were sent for pathological evaluation of the amount of collagen and inflammatory cells.

**Results:** Results showed that, during days from 5 to 15 the extent of the wounds reduced in both groups (P= 0.000). The reduction of wound size was significantly higher in Vaseline group compared to Arnebia euchroma ointment group (P= 0.040). The results of the pathological examination showed no significant difference in the amount of collagen and inflammatory cells in the two groups.

**Conclusion:** It seems Arnebia euchroma ointment to some extent reduced the extent of the wound especially in superficial burns compared to other dressings. However, it is better to conduct more similar studies with a larger sample size and different method and change in timing of dressing.

**Keywords:** burns, rats, wound healing.