

## همراهی "فنوتیپ بینابینی اسکلوودرمی-شوگرن" با بیماری آدیسون در یک بیمار: گزارش موردی

### چکیده

دریافت: ۱۳۹۶/۱۰/۱۰ ویرایش: ۱۳۹۶/۱۰/۱۷ پذیرش: ۱۳۹۷/۰۵/۰۸ آنلاین: ۱۳۹۷/۰۵/۱۸

**زمینه و هدف:** آنتی‌بادی آنتی‌سانترومر با نارسایی غدد اگزوکراین مرتبط است و ممکن است یکی از علل خشکی دهان باشد. هدف از این مقاله، معرفی یک مورد نادر فنوتیپ بینابینی اسکلوودرمی-شوگرن با آنتی‌سانترومر آنتی‌بادی مثبت در بیمار آدیسون بود که با پوسیدگی‌های دندانی مراجعه کرده بود.

**معرفی بیمار:** یک زن ۲۹ ساله مبتلا به آدیسون با پوسیدگی‌های دندانی عودکننده به کلینیک دندانپزشکی مراجعه کرد. در بررسی ضمن تایید آزمایشگاهی آدیسون، خشکی دهان و چشم، رینود، رفلکس معده به مری، چهره ماسکه و آنتی‌سانترومر مثبت یافت شد. با توجه به دارا بودن بعضی از علائم شوگرن و برخی از علائم اسکلوودرمی محدود و نه معیارهای کامل هر کدام از این دو بیماری، تشخیص فنوتیپ بینابینی اسکلوودرمی-شوگرن برای وی مطرح گردید.

**نتیجه‌گیری:** در پوسیدگی‌های دندانی عودکننده به‌ویژه در مبتلایان به یک بیماری خودایمن، آنتی‌بادی آنتی‌سانترومر می‌تواند در شناسایی عامل خشکی دهان و نیز شناخت زودرس مراحل اولیه اسکلوودرمی یا فنوتیپ بینابینی اسکلوودرمی-شوگرن مفید باشد.

**کلمات کلیدی:** آدیسون، پوسیدگی دندان، اسکلوودرمی، شوگرن، خشکی دهان.

الهام احمدی<sup>۱</sup>، ساسان فلاحی<sup>۲،۳\*</sup>  
به‌نوش جلالیان<sup>۱</sup>، پویان امینی شکیب<sup>۴</sup>  
۱- گروه ترمیمی، دانشکده دندانپزشکی، دانشگاه علوم پزشکی تهران، تهران، ایران.  
۲- گروه داخلی، بیمارستان بهارلو، دانشکده پزشکی، دانشگاه علوم پزشکی تهران، تهران، ایران.  
۳- مرکز تحقیقات روماتولوژی، دانشگاه علوم پزشکی تهران، تهران، ایران.  
۴- گروه آسیب‌شناسی دهان و فک و صورت، دانشکده دندانپزشکی، دانشگاه علوم پزشکی تهران، تهران، ایران.

\* نویسنده مسئول: تهران، خیابان کارگر جنوبی، خیابان بهداری، بیمارستان بهارلو، گروه داخلی.  
کدپستی: ۱۳۳۹۹۷۳۱۱۱ | تلفن: ۰۲۱-۵۵۶۶۹۳۰۰  
E-mail: sfalahi@tums.ac.ir

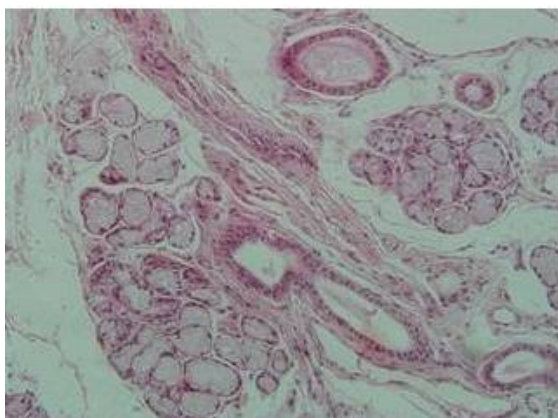
### مقدمه

بیماری آدیسون (نارسایی اولیه آدرنال) اختلال خودایمن نادری می‌باشد که در آن کورتکس غدد آدرنال قادر به تولید استروئید به‌میزان کافی نمی‌باشد. فنوتیپ بینابینی اسکلوودرمی-شوگرن نیز نوعی بیماری بافت همبند می‌باشد که به‌ندرت گزارش شده است.<sup>۱،۲</sup> کاربرد این اصطلاح شامل مواردی می‌شود که برخی از علائم اسکلوودرمی و شوگرن با هم در یک بیمار وجود داشته باشند، ولی معیارهای تشخیصی کامل هر کدام به تفکیک وجود نداشته باشد. همراهی آدیسون با بیماری‌های بافت همبند از جمله سندرم آنتی‌فسفولیپید، شوگرن و لوپوس، اسکلوودرمی و اسپوندیلیت آنکیلوزان به‌ندرت گزارش شده است.<sup>۳-۵</sup>

زن ۲۹ ساله‌ای با شکایت از پوسیدگی‌های متعدد و ترمیم‌های کامپوزیتی معیوب دندان‌های قدامی فک بالای خود که در عرض یک‌سال گذشته دو بار برای وی انجام شده بود به کلینیک تخصصی دندانپزشکی ترمیمی مراجعه کرد. تمام دندان‌های فک پایین غیر از دندان‌های عقل دو سمت کشیده و به‌صورت کامل با ایمپلنت جایگزین شده بود. در شرح حال ارایه‌شده توسط بیمار خشکی دهان، مشکل در بلع و اختلال حس چشایی و خشکی چشم گزارش شد. در سابقه پیشین در دوران کودکی به‌علت اسهال شدید، ضعف منتشر و پایین بودن فشارخون توسط اندوکرینولوژیست تحت بررسی قرار گرفته، برای وی بیماری آدیسون تشخیص داده شده بود. شرح حال،

کورتیزول سرم در پاسخ به هورمون آدرنوکورتیکوتروپین، روماتوئید فاکتور: منفی، آنتی نوکلئار آنتی بادی: منفی، آنتی بادی سیترولینه: مثبت، آنتی بادی آنتی سانترومر: مثبت، آنتی توپوایزومراز: منفی و آنتی-Ro و آنتی-La: منفی. مطالعه نمونه‌های تهیه‌شده از غدد بزاقی فرعی لب توسط پاتولوژیست دهان و دندان، افزایش کلاژن (فیروز) را در بافت بینابینی غدد بزاقی همراه با مختصر انفیلتراسیون سلول‌های التهابی بدون کانون‌های لنفوسیتی واضح نشان داد (شکل ۲). در سی‌تی‌اسکن قفسه‌سینه فیروز یا درگیری پارانشیم ریه مشاهده نشد. در اکوکاردیوگرافی، فشار شریان ریه و برون‌ده قلب طبیعی بود. تراکم سنجی توده استخوان، پوکی استخوان چشمگیری را در استخوان‌های لگن و مهره‌های کمر نشان داد.

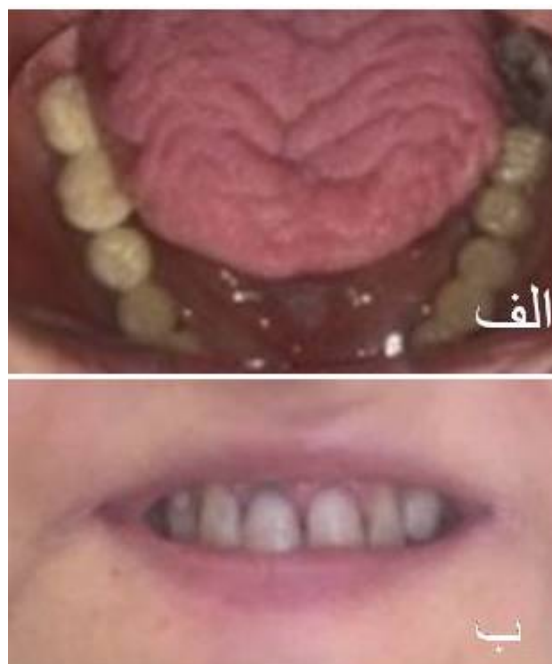هیدروکسی کلروکین ۲۰۰ mg روزانه، دهان شویه Biotene® Biotene (mouthwash, Laclede, Inc., Rancho Dominguez, CA, USA) و فلوراید، آدامس حاوی زایلیتول جهت تحریک ترشح بزاق به‌همراه قطره اشک مصنوعی تجویز و توصیه به مصرف مایعات فراوان گردید. با توجه به رفلکس گوارشی، پنتوپرازول ۲۰ mg دو بار در روز آغاز گردید. برای درمان استئوپوروز به‌علت عدم تحمل گوارشی و رفلکس، از تجویز آندروناث خودداری و به‌جای آن، CinnPar® (Cinnagen, Iran) (آنالوگ پاراتیروئید هورمون) ۲۰ µg زیرجلدی روزانه به‌همراه مکمل کلسیم و ویتامین D تجویز شد. با توجه به نارسایی آدرنال، پردنیزولون ۵ mg و فلودروکورتیزون ۰/۱ mg روزانه ادامه یافت. در خصوص درمان‌های دندانپزشکی، در یک جلسه تمامی پوسیدگی‌ها برداشته شد و برای بیمار ترمیم موقت با مواد ترمیمی گلاس آینومر



شکل ۲: غدد بزاقی فرعی لب پایین (رنگ‌آمیزی هماتوکسیلین و انوزین، بزرگ‌نمایی ۲۰۰ برابر)

اختلال بلع عملکردی و رفلکس معده به مری را از حدود ۹ سالگی و سابقه تزریقات مکرر بوتاکس و بالون دیلاتاسیون مری را به‌علت تنگی نشان می‌داد. داروهای مصرفی بیمار شامل پردنیزولون ۵ mg و فلودروکورتیزون ۰/۱ mg روزانه بود. سابقه دیابت، مصرف داروهای اعصاب و روان و آنتی‌کولینرژیک را نداشت. در معاینه بالینی علائم خشکی دهان شامل شقاق گوشه لب، چسبندگی آینه به مخاط گونه‌ای دهان و زبان شیاردار براق مشاهده گردید (شکل ۱). جهت بررسی از نظر وجود شوگرن مشاوره روماتولوژی درخواست شد. افزون بر خشکی چشم و دهان و رفلکس معده به مری آزردهنده، خشکی‌پذیری، چهره ماسکه (Masked face) و پدیده رینود یافت شد. در معاینه سیستم‌های مختلف شامل قلب، ریه، شکم، نبض و مفاصل، یافته غیرطبیعی قابل توجه دیگری به‌دست نیامد.

اسکلروداکتیلی یا سفتی پوست اندام‌ها و تلائژکتازی نیز مشاهده نشد. نتیجه بررسی‌های آزمایشگاهی و پاراکلینیک به شرح زیر بود: هموگلوبولین: ۱۱/۸ g/dl، کورتیزول پایه سرم کاهش یافته (هشت صبح): ۴/۸ mg/dl (مقدار طبیعی: ۳۰-۲۳۰)، هورمون آدرنوکورتیکوتروپین افزایش یافته: ۳۲ pmol/l (مقدار طبیعی: ۱/۶-۱۳/۹)، فقدان افزایش



شکل ۱: الف- زبان شیاردار، ب- شقاق لب و دندان‌ها با ترمیم‌های کامپوزیت معیوب

علائم بالینی بیماران Bournia با بیمار گزارش شده ما، وجود آنتی‌بادی آنتی‌سانترومر باشد.

در مورد همراهی آدیسون با اسکلوئودرمی نیز در مرور متون تنها سه مطالعه گزارش موردی یافت شد.<sup>۸،۹</sup> در مطالعه سوم که توسط Zhang و همکارانش انجام شد، ۶۶۷۹ بیمار ثبت شده مبتلا به یک بیماری بافت همبند (از ۱۹۸۷ تا ۲۰۰۷) مورد بررسی قرار گرفتند که شش نفر از آن‌ها آدیسون داشتند. از میان این شش مورد، تنها یک مورد زن ۳۶ ساله مبتلا به اسکلوئودرمی تشخیص داده شده بر اساس بیوپسی پوست (شواهد اسکلوئوز در پوست) بود که تشخیص آن، همزمان با تشخیص آدیسون مطرح شده بود.<sup>۱۰</sup> این در حالی است که در بیمار حاضر تشخیص آدیسون مدت زیادی پیش از بیماری بافت همبند تایید شده بود که البته دلیل این تفاوت می‌تواند مربوط به عدم معاینات دقیق اولیه و خفیف بودن بودن علائم اولیه هم باشد. سایر ویژگی‌های بالینی و اتوآنتی‌بادی‌ها در مقاله Zhang شرح داده نشده است. از این رو، مقایسه با پژوهش کنونی بیش از این مقدور نبود. در مورد همراهی آدیسون با سندرم همپوشانی اسکلوئودرمی-شوگرن نیز تاکنون مطالعه‌ای گزارش نشده است.

وقوع همزمان آدیسون با سندرم بینایی اسکلوئودرمی-شوگرن پدیده نادری می‌باشد. در بیمار معرفی شده مبتلا به آدیسون، وجود پوسیدگی غیرمعمول و عودکننده دندان‌ها در کنار نشانه رینود، چهره ماسکه، رفلکس معده به مری و توجه دندانپزشک به در نظر داشتن بیماری‌های بافت همبند به‌عنوان عامل مشکلات دهان و دندان به‌همراه آنتی‌سانترومر آنتی‌بادی مثبت منجر به تشخیص قطعی در بیمار مذکور گردید.

گذشته شد. در پی آن، در طی چند جلسه دندان‌های معیوب ترمیم گردید. در خصوص پرمولر دوم سمت راست، به‌علت حجم بالای پوسیدگی، امکان بازسازی تاج دندان نبود که برای بیمار جایگزینی با ایمپلنت در نظر گرفته شد. ویزیت‌های مکرر دوره‌ای سه‌ماهه نیز جهت فلوراید درمانی و بررسی ترمیم‌های موجود توصیه گردید.

## بحث

وجود آنتی‌بادی آنتی‌سانترومر و سندرمی با تظاهرات بینایی اسکلوئودرمی-شوگرن عامل خشکی دهان و پوسیدگی‌های دندانی شدید در بیمار گزارش شده می‌باشد. گزارش‌هایی از همراه شدن آنتی‌بادی آنتی‌سانترومر با نارسایی شدید غدد اکزوکراین (غدد اشکی و بزاقی) موجود می‌باشد. به‌طوری‌که در یک مطالعه در شوگرن، شیوع آنتی‌بادی آنتی‌سانترومر ۱۳٪ و در مطالعات دیگر تا ۲۷٪ ثبت شده است.<sup>۶،۱۱</sup> مورد گزارش شده نشانه‌های بالینی مشابه بیماران معرفی شده توسط Bournia دارد. او و همکارانش بیماران مبتلا به شوگرن آنتی‌سانترومر آنتی‌بادی مثبتی را گزارش کردند که فنوتیپی بینایی بین اسکلوئودرمی محدود و شوگرن داشتند، به‌طوری‌که در آن‌ها شیوع رینود و مشکل بلع در مقایسه با مبتلایان به شوگرن آنتی‌سانترومر آنتی‌بادی منفی بیشتر و برعکس شیوع تانژنکازی و اسکلوئوداکتیلی و زخم‌های انگشتان در آن‌ها در مقایسه با بیماران اسکلوئودرمی کمتر بود.<sup>۱۲</sup> بنابراین، می‌توان این گونه از بیماران را در گروه مجزایی تحت عنوان "سندرم همپوشانی اسکلوئودرمی-شوگرن" یا فنوتیپ بینایی اسکلوئودرمی-شوگرن طبقه‌بندی کرد. به‌نظر می‌رسد دلیل تشابه

## References

1. Boumia VK, Vlachoyiannopoulos PG. Subgroups of Sjögren syndrome patients according to serological profiles. *J Autoimmun* 2012;39(1-2):15-26.
2. Bournia VK, Diamanti KD, Vlachoyiannopoulos PG, Moutsopoulos HM. Anticentromere antibody positive Sjögren's syndrome: a retrospective descriptive analysis. *Arthritis Res Ther* 2010;12(2):R47.
3. Espinosa G, Cervera R, Font J, Asherson RA. Adrenal involvement in the antiphospholipid syndrome. *Lupus* 2003;12(7):569-72.
4. Kosková E, Rovensky J, Simorová E, Kuseková M. Systemic scleroderma and Addison's disease. *Isr Med Assoc J* 2005;7(2):130-1.
5. Zhang ZL, Wang Y, Zhou W, Hao YJ. Addison's disease secondary to connective tissue diseases: a report of six cases. *Rheumatol Int* 2009;29(6):647-50.
6. Baer AN, Medrano L, McAdams-DeMarco M, Gniadek TJ. Association of anticentromere antibodies with more severe exocrine glandular dysfunction in sjögren's syndrome: analysis of the sjögren's international collaborative clinical alliance cohort. *Arthritis Care Res (Hoboken)* 2016;68(10):1554-9.
7. Lee KE, Kang JH, Lee JW, Wen L, Park DJ, Kim TJ, et al. Anticentromere antibody-positive Sjögren's syndrome: A distinct clinical subgroup? *Int J Rheum Dis* 2015;18(7):776-82.
8. Saba GC, Pallone E, Micheli G. Case of primary adrenocortical insufficiency associated with scleroderma. *G Clin Med* 1969;50:369-77. [Italian].

## Occurance of scleroderma-Sjogren intermediate phenotype and Addison's disease in a patient: *case report*

Elham Ahmadi DDS<sup>1</sup>  
Sasan Fallahi M.D.<sup>2,3\*</sup>  
Behnoush Jalalian DDS<sup>1</sup>  
Pouyan Amini Shakib DDS<sup>4</sup>

1- Department of Restorative Dentistry, School of Dentistry, Tehran University of Medical Sciences, Tehran, Iran.

2- Department of Internal Medicine, Baharloo Hospital, School of Medicine, Tehran University of Medical Sciences, Tehran, Iran.

3- Rheumatology Research Center, Tehran University of Medical Sciences, Tehran, Iran.

4- Department of Oral and Maxillo-fascial Pathology, School of Dentistry, Tehran University of Medical Sciences, Tehran, Iran.

\* Corresponding author: Department of Internal Medicine, Baharloo Hospital, Behdari St., South Karegar Ave., Tehran, Iran.  
Postal Code: 1339973111  
Tel: +98- 21 55669300  
E-mail: sfallahi@tums.ac.ir

### Abstract

Received: 31 Dec. 2017 Revised: 07 Jan. 2018 Accepted: 30 Jul. 2018 Available online: 09 Aug. 2018

**Background:** Association of Addison's disease with connective tissue diseases such as scleroderma and Sjogren have been rarely reported. Anti-centromere antibody (ACA) has been associated with exocrine gland dysfunction in anti-Ro, anti-La negative Sjogren's syndrome and may be one of the causes of xerostomia in community. The purpose of this article was to introduce a rare case of scleroderma-Sjogren intermediate phenotype with positive anti-centromere antibody in a known case of Addison's disease admitted for dental caries and xerostomia.

**Case Presentation:** A 29-year-old woman with Addison's disease referred to a dental clinic due to recurrent dental caries. Addison's disease was confirmed by low basal serum cortisol level and unresponsive serum cortisol level to adrenocorticotropin hormone (rapid ACTH stimulation test). Signs of xerostomia, xerophthalmia, Raynaud's phenomenon, gastro-esophageal reflux, masked face, osteoporosis, positive anti-centromere antibody, negative anti-Ro and anti-La antibodies and failure to match the pathology of the minor salivary gland of lip with Sjogren's disease were found. The diagnosis of scleroderma-Sjogren intermediate phenotype was raised with considering some of the symptoms of scleroderma and Sjogren and not the exact classification criteria for each of these two diseases. Hydroxychloroquine, fluoride and Biotene® mouthwash (Laclede, Inc., CA, USA) (oral moisturizing saliva), chewing gum containing xylitol plus artificial tear droplet was prescribed. Drinking plenty of fluids was recommended. Due to gastroesophageal reflux and osteoporosis, Pantoprazole and CinnoPar® (Cinnagen, Iran) (parathyroid hormone analogue) plus calcium and vitamin D supplements was administered. Regarding adrenal insufficiency, Prednisolone and Fludrocortisone were continued.

**Conclusion:** For evaluation of recurrent dental caries, especially in patients with autoimmune disease, anti-centromere antibody may be useful to identify the cause of dry mouth, as well as early detection of limited scleroderma or scleroderma-Sjogren intermediate phenotype.

**Keywords:** Addison disease, dental caries, scleroderma, Sjogren's syndrome, xerostomia.