

## تشخیص بیماری آلزایمر بر اساس تصویرسازی تشدید مغناطیسی مغز با استفاده از مدل ماشین بردار پشتیبان

### چکیده

دریافت: ۱۳۹۶/۱۱/۲۱ ویرایش: ۱۳۹۶/۱۱/۲۸ پذیرش: ۱۳۹۷/۰۶/۱۷ آنلاین: ۱۳۹۷/۰۶/۲۷

**زمینه و هدف:** بیماری آلزایمر متداول‌ترین بیماری زوال عقل است که به‌صورت نامحسوس پیش می‌رود و ابتدا ساختار بخشی از مغز را تخریب و سپس به‌صورت بالینی بروز پیدا می‌کند. می‌توان با تشخیص به‌موقع این تغییرات ساختاری مغز، از بروز این بیماری یا از پیشرفت آن جلوگیری کرد. هدف این مطالعه، تشخیص بیماری آلزایمر بر اساس تصویرسازی تشدید مغناطیسی مغز با استفاده از مدل ماشین بردار پشتیبان بود.

**روش بررسی:** مطالعه حاضر یک مطالعه تحلیلی از نوع مدلسازی است که در دانشگاه علوم پزشکی کرمانشاه، دانشکده بهداشت از اسفند ۱۳۹۵ تا آذر ۱۳۹۶ انجام شد. داده‌ها یک دیتاست به نام Miriad شامل تصویرسازی تشدید مغناطیسی مغز ۶۹ فرد بود که در بیمارستان مرکزی لندن جمع‌آوری شده است. افراد به‌وسیله‌ی دو معیار به‌عنوان استاندارد طلایی به دو گروه سالم و آلزایمری تفکیک شده بودند. در این مقاله از مدل ماشین بردار پشتیبان با سه کرنل خطی، دوجمله‌ای و گوسین برای تفکیک بیماران از افراد سالم استفاده شد.

**یافته‌ها:** با استفاده از مدل ماشین بردار پشتیبان با کرنل گوسین بیماران آلزایمری و افراد سالم با صحتی برابر ۸۸/۳۴٪ به درستی تفکیک شدند. مهم‌ترین ناحیه‌ها برای بیماری آلزایمر سه ناحیه‌ی پاراهیبوکامپ جایروس راست، پاراهیبوکامپ جایروس چپ و هیپوکامپ راست بودند.

**نتیجه‌گیری:** مطالعه حاضر نشان داد که مدل فوق با صحت بالایی می‌تواند بیماران آلزایمری را از افراد سالم تفکیک کند. بر این اساس می‌توان نرم‌افزاری در اختیار مراکز تصویرسازی تشدید مغناطیسی قرار داد تا تست غربالگری آلزایمر را برای افراد بالای ۵۰ سال انجام دهند.

**کلمات کلیدی:** بیماری آلزایمر، تصویرسازی تشدید مغناطیسی، ماشین بردار پشتیبان.

منصور رضایی<sup>۱</sup>

احسان زرشکی<sup>۲\*</sup>، حمید شربینی<sup>۳</sup>

محمد غریب صالحی<sup>۴</sup>، فرهاد نعلینی<sup>۴</sup>

۱- گروه آمار زیستی، مرکز تحقیقات باروری ناباروری، دانشگاه علوم پزشکی کرمانشاه، کرمانشاه، ایران.

۲- کمیته تحقیقات دانشجویی، دانشکده بهداشت، دانشگاه علوم پزشکی کرمانشاه،

کرمانشاه، ایران.

۳- گروه فیزیک پزشکی و مهندسی پزشکی، دانشکده پزشکی، دانشگاه علوم پزشکی تهران، تهران، ایران.

۴- گروه رادیولوژی، دانشکده پزشکی، دانشگاه علوم پزشکی کرمانشاه، کرمانشاه، ایران.

\* نویسنده مسئول: کرمانشاه، خیابان شهید باهنر،

دانشکده بهداشت، دانشگاه علوم پزشکی کرمانشاه، کمیته تحقیقات دانشجویی

تلفن: ۰۸۳-۳۴۲۹۰۲۷۳

E-mail: chsanzereshki@gmail.com

### مقدمه

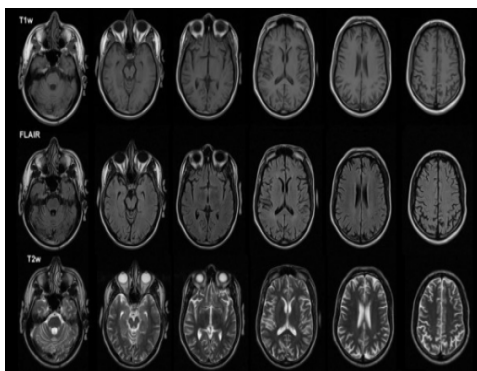
میلیون نفر به آلزایمر مبتلا بوده‌اند که هزینه مخارج درمان، دارو و نگهداری آن‌ها حدود ۲۳۰ میلیون دلار در سال برآورد شده است.<sup>۱</sup> اختلال حافظه معمولاً به آهستگی پیشرفت می‌کند که در ابتدا اختلال حافظه به وقایع و آموخته‌های اخیر محدود می‌شود ولی بتدریج خاطرات قدیمی هم آسیب می‌بینند. با توجه به این که بیماری آلزایمر به‌صورت نامحسوس پیش می‌رود و ابتدا ساختار بخشی از مغز را تخریب می‌کند و در پی آن به‌صورت بالینی بروز پیدا می‌کند، می‌توان با تشخیص به‌موقع و صحیح این تغییرات ساختاری مغز، از بروز این

بیماری آلزایمر (Alzheimer's disease) یک نوع اختلال عملکرد مغزی است که در آن به تدریج توانایی‌های ذهنی بیمار تحلیل می‌رود و بارزترین تظاهر آن زوال عقل و اختلالات حافظه است.<sup>۱</sup>

در سال ۲۰۱۰ حدود ۳۵ میلیون نفر در جهان به این بیماری مبتلا بودند و پیش‌بینی می‌شود که در سال ۲۰۵۰ از هر ۸۵ نفر یک نفر به این بیماری مبتلا شود.<sup>۲</sup> در آمریکا در سال ۲۰۱۰ نزدیک به ۵/۵

شامل سطوح مختلف مغز هستند (شکل ۱). با توجه به نظر یک متخصص رادیولوژی و یک فوق تخصص اینترونشن مغز، یک اسلایس از هر تصویر را برای انجام مطالعه حاضر و کار روی آن انتخاب کردیم. این انتخاب به این صورت بود که ۱۰ ناحیه‌ای را که به‌عنوان نواحی مورد نظر برای تشخیص بیماری آلزایمر مشخص کردیم، شامل شود (این ناحیه‌ها در جدول ۲ قابل مشاهده‌اند). برای هر شخص ناحیه‌هایی را که روی یک اسلایس مشخص گردید، به‌وسیله‌ی MATLAB® software, version R2015b (Mathworks Inc., Natick, MA, USA) و با به‌کارگیری پکیج SPM12 از روی تصاویر مغناطیسی جدا شد.

هر ناحیه یک عکس را تشکیل می‌دهد و این عکس‌ها از پیکسل‌هایی تشکیل شده‌اند. باید توجه کرد که تصویرسازی تشدید مغناطیسی از دسته عکس‌های باینری به حساب می‌آید که فقط شامل دو رنگ سفید و خاکستری است. در مرحله بعد رنگ هر پیکسل مشخص گردید، هر پیکسل از یک بایت تشکیل شده است و هر بایت از هشت بیت. رنگ هر پیکسل باید سفید یا خاکستری باشد. در نهایت برای هر سلول ۲۵۶ حالت (یعنی ۲ به توان ۸ حالت) یا طیف رنگ وجود داشت. این طیف از سفید مطلق تا خاکستری مطلق است و برنامه این تفکیک نیز در نرم‌افزار متلب تعریف شد. حال با استفاده از نسبت تعداد پیکسل‌های سفید به تعداد پیکسل‌های خاکستری برای هر ناحیه یک وزن به دست می‌آید. در مرحله بعدی از وزن‌های هر ناحیه استفاده شد و با به‌کارگیری از روش آماری ماشین‌بردار پشتیبان،



شکل ۱: تصویرسازی تشدید مغناطیسی با ۱۸ اسلایس

بیماری یا از پیشرفت آن جلوگیری کرد.<sup>۴</sup> پژوهشگران بر این باور هستند که روند بیماری آلزایمر سال‌ها پیش از شروع نشانه‌های بالینی آغاز می‌شود و طول این دوره به طور متوسط حدود ۱۰ سال است. به دلیل طولانی بودن سیر آن پیش از بروز نشانه‌های بالینی، دانشمندان در تلاش هستند تا راه‌هایی برای تشخیص زودهنگام بیماری آلزایمر در افراد در معرض خطر بیابند. به‌وسیله تصویرسازی تشدید مغناطیسی (Magnetic resonance imaging) می‌توان تغییرات در اندازه‌ی نواحی مغز را شناسایی کرد. اندازه‌گیری ناحیه‌هایی که برای آن‌ها آتروفی در حین پیشرفت بیماری آلزایمر رخ می‌دهد، می‌تواند به‌عنوان یک شاخص تشخیصی در نظر گرفته شود.<sup>۶۵</sup>

این مطالعه با هدف تشخیص بیماری آلزایمر بر اساس تصویرسازی تشدید مغناطیسی مغز با استفاده از مدل ماشین‌بردار پشتیبان صورت گرفت.

## روش بررسی

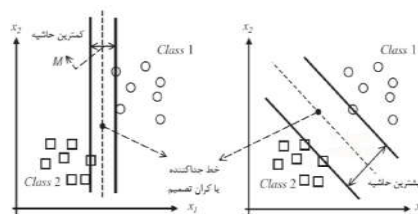
این مطالعه‌ی تحلیلی از نوع مدل‌سازی است که از اسفند ۱۳۹۵ تا آذر ۱۳۹۶ در دانشکده بهداشت دانشگاه علوم پزشکی کرمانشاه انجام شد. داده‌های حاضر یک دیتاست شامل تصویرسازی تشدید مغناطیسی مغز ۶۹ فرد با عنوان Miriad می‌باشد که شامل ۴۶ فرد آلزایمری (۱۹ مرد و ۲۷ زن) و ۲۳ فرد سالخورده سالم (۱۲ مرد و ۱۱ زن) است. برای کفایت نمونه در مدل‌سازی باید به ازای  $k$  متغیر بین پنج تا ۱۵ برابر نمونه وجود داشته باشد، که برای ۱۰ متغیر مطالعه حاضر بین ۵۰ تا ۱۵۰ نمونه لازم است ( $5k < n < 15k$ ).<sup>۶۶</sup> این دیتاست در بیمارستان مرکزی لندن جمع‌آوری شده است و در دسترس عموم قرار دارد. بیماران به‌وسیله دو معیار آزمون تشخیصی بیماری آلزایمر دانشکده عصب‌شناسی شیکاگو (NINCDS-ADRAD) و آزمون کوتاه وضعیت ذهنی (MMSE) به‌عنوان استاندارد طلایی به دو بخش افراد سالم ( $MMSE = 29/4 \pm 0/8$  و NINCDS-ADRAD منفی) و بیماران آلزایمری ( $MMSE = 19/2 \pm 0/4$  و NINCDS-ADRAD مثبت)، تفکیک شده‌اند.<sup>۶۸</sup> ما با استفاده از تصویرسازی تشدید مغناطیسی مغزی و بررسی ۱۰ ناحیه آن، افراد را به دو گروه سالم و بیمار تفکیک و نتایج را با استاندارد طلایی بیماری مقایسه کردیم. تصاویر مغناطیسی مغزی که در اختیار داریم شامل ۱۲۴ اسلایس می‌باشند که

برآزش، تابع کرنلی را که بالاترین صحت را در تفکیک درست به ما داد انتخاب شد. همچنین با استفاده از منحنی راک در SPSS statistical software, version 16 (IBM, Armonk, NY, USA) برش هر یک از متغیرهای تصاویر تشدید مغناطیسی مشخص شد. در این مطالعه برای بررسی خروجی مدل از چهار معیار صحت (Accuracy)، حساسیت (Sensitivity)، ویژگی (Specificity) و ضریب همبستگی ماتیس (Matthews correlation coefficient) استفاده شد.

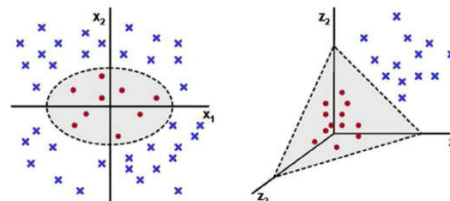
### یافته‌ها

در این مطالعه با نتیجه قابل قبولی افراد به دو گروه سالم و آرایمتری تفکک شدند، اما نتایج مدل ماشین بردار پشتیبان با کرنل های مختلف برای تشخیص افراد آرایمتری از سالم متفاوت بود (جدول ۱).

بالاترین صحت مربوط به ماشین بردار پشتیبان با کرنل گوسین بود. این نتایج با مدل ماشین بردار پشتیبان برای هر کرنل از میانگین ۸۰۰ بار اجرای مدل اندازه گیری و گزارش شده است. در مرحله آخر از منحنی راک استفاده شد و از این ۱۰ ناحیه، شش ناحیه از نظر آماری (در سطح ۰/۰۵) معنادار شدند یا نزدیک به معناداری بودند (جدول ۲). سپس برای این شش ناحیه نقطه برش مناسب (نقطه‌ای که بالاترین مجموع حساسیت و ویژگی را داشت) تعیین شد (جدول ۳). برای مشخص کردن ارزش این ناحیه‌ها در دو جنس، منحنی راک برای شش ناحیه به تفکیک جنسیت رسم شد. ناحیه پاراهیبوکامپ جایروس چپ، ناحیه پاراهیبوکامپ جایروس راست، ناحیه هیپوکامپ راست و ناحیه هیپوکامپ چپ در سطح ۰/۰۵ معنادار شدند. یعنی این ناحیه‌ها برای بیماری تشخیص و پیش بینی بیماری آرایمتر در زنها نقش بیشتری دارند. در مردها ناحیه پاراهیبوکامپ جایروس راست، ناحیه هیپوکامپ راست، ناحیه تمپورال جایروس فوقانی راست و ناحیه تمپورال جایروس فوقانی چپ در سطح ۰/۰۵ معنادار شدند. به این معنی که این ناحیه‌ها در مردها برای پیش بینی و تشخیص بیماری آرایمتر از اهمیت بالاتری برخوردار هستند. در مردان بیشترین مساحت زیر منحنی مربوط به متغیر پاراهیبوکامپ جایروس راست (۰/۸۸۲) و در زنان مربوط به ناحیه هیپوکامپ



الف- تفکیک خطی



ب- نگاشت به فضای با ابعاد بالاتر

شکل ۲: دو صورت تفکیک داده‌ها در ماشین بردار پشتیبان

کلاس بندی در R Project for Statistical Computing, Version 3.2.3 انجام شد. (<https://cran.r-project.org>)

ماشین بردار پشتیبان یکی از تکنیک‌های ماشین یادگیری است که برای کلاس بندی مورد استفاده قرار می‌گیرد. در این مدل باید تعدادی از نمونه‌ها را برای آموزش مدل تخصیص داد و بر اساس یادگیری انجام شده، مدل برای دیگر داده‌ها کلاس بندی را انجام می‌دهد. ماهیت ماشین بردار پشتیبان به دو صورت است: یا داده‌ها را به صورت خطی با بیشترین فاصله از هم تفکیک می‌کند و یا هنگامی که این کار امکان پذیر نیست داده‌ها را به فضایی با ابعاد بالاتر انتقال می‌دهد (شکل ۲) و در آن فضا با استفاده از توابع کرنل، تفکیک را انجام می‌دهد.<sup>۱۱</sup>

برای کلاس بندی داده‌ها از روش Cross-validation استفاده کردیم که حدود ۷۰٪ داده‌ها را برای آموزش و ۳۰٪ داده‌ها برای تست مورد استفاده قرار داده شد. داده‌های حاضر در ابتدا به صورت خطی قابل جداسازی نبودند و باید به فضای ویژه‌ای نگاشت پیدا می‌کردند. در این مرحله از سه تابع کرنل خطی، چند جمله‌ای و گوسین استفاده شد. در نهایت با استفاده از شاخص‌های نیکویی

جدول ۱: نتایج تشخیص افراد آلزایمری از افراد سالم به وسیله کرنل‌های مدل ماشین بردار پشتیبان

کرنل‌ها	صحت	حساسیت	ویژگی	ضریب همبستگی ماتیوس
خطی	۸۳/۲۰	۸۸/۰۱	۷۴/۳۴	۰/۶۳۶۱
دوجمله‌ای	۸۵/۸۳	۹۲/۱۰	۷۴/۰۱	۰/۶۸۰۳
گوسین	۸۸/۳۴	۹۴/۹۳	۷۶/۴۱	۰/۷۴۳۳

جدول ۲: معناداری و سطح زیر منحنی راک برای ناحیه‌های مهم مورد بررسی در جنسیت

جنسیت	نام ناحیه	سطح زیر منحنی	P*
زن	پاراهیبوکامپ جایروس چپ	۰/۸۰۸	۰/۰۰۳
	پاراهیبوکامپ جایروس راست	۰/۷۲۶	۰/۰۳۱
	هیپوکامپ راست	۰/۸۵۹	۰/۰۰۱
	هیپوکامپ چپ	۰/۷۵۳	۰/۰۱۶
	تمپورال جایروس فوقانی راست	۰/۵۷۶	۰/۴۶۹
	تمپورال جایروس فوقانی چپ	۰/۶۷۳	۰/۰۹۷
مرد	پاراهیبوکامپ جایروس چپ	۰/۷۰۰	۰/۰۶۵
	پاراهیبوکامپ جایروس راست	۰/۸۸۲	۰/۰۰۰
	هیپوکامپ راست	۰/۷۱۵	۰/۰۴۷
	هیپوکامپ چپ	۰/۵۰۹	۰/۰۳۵
	تمپورال جایروس فوقانی راست	۰/۷۹۴	۰/۰۰۷
	تمپورال جایروس فوقانی چپ	۰/۷۴۱	۰/۲۶۰

\*آزمون منحنی راک در سطح معناداری ۰/۰۵

جدول ۳: سطح زیر منحنی راک برای اندازه ناحیه‌های مورد بررسی

نام ناحیه	سطح زیر منحنی	P*
پاراهیبوکامپ جایروس چپ*	۰/۷۷۷	۰/۰۰۱
پاراهیبوکامپ جایروس راست*	۰/۷۹۴	۰/۰۰۱
هیپوکامپ راست*	۰/۷۸۲	۰/۰۰۱
هیپوکامپ چپ*	۰/۶۴۱	۰/۰۵۷
اینسولای چپ	۰/۴۲۲	۰/۲۹۴
اینسولای راست	۰/۴۵۱	۰/۵۱۲
تمپورال جایروس میانی راست	۰/۳۸۱	۰/۱۰۹
تمپورال جایروس میانی چپ	۰/۴۲۰	۰/۲۷۹
تمپورال جایروس فوقانی راست*	۰/۶۹۶	۰/۰۰۸
تمپورال جایروس فوقانی چپ*	۰/۷۱۸	۰/۰۰۳

\*آزمون منحنی راک در سطح معناداری ۰/۰۵

جنس و کل افراد نشان داد که در مردان و در کل افراد متغیر پاراهیبوکامپ جایروس راست و در زنان متغیر هیپوکامپ راست بیشترین مساحت را دارا بودند.

### بحث

در مدل ماشین بردار پشتیبان با کرنل گوسین بالاترین صحت جهت تفکیک افراد آلزایمری و سالم به دست آمد (۰/۸۸/۳۴). ممکن است صحت به دست آمده برای برخی روش‌ها اعتبار کافی نداشته باشد. این مشکل برای معیار صحت در مدل ماشین بردار پشتیبان گاهی وجود دارد، که می‌توان با ضریب همبستگی ماتیوس برای آن اعتباری تعریف کرد. ضریب ماتیوس به دست آمده در این مطالعه برای نتیجه‌ی ماشین بردار پشتیبان با کرنل گوسین برابر ۰/۷۴۳۳ بود که بیانگر یک همبستگی بالا و مستقیم می‌باشد و اعتبار صحت به دست آمده را تایید می‌کند.

در مطالعه‌ای که Magnin و همکاران برای رده‌بندی بیماران آلزایمری انجام دادند توانستند با استفاده از مدل ماشین بردار پشتیبان بیماران آلزایمری و افراد سالم را با صحتی برابر با ۰/۹۴/۵ به درستی

جدول ۴: تعیین بهترین نقطه برش برای اندازه ناحیه‌های مهم در پیش‌بینی بیماری

ناحیه مورد نظر	نقطه برش	حساسیت	ویژگی
پاراهیبوکامپ جایروس چپ	۶۰/۹۰	۰/۶۳	۰/۹۱
پاراهیبوکامپ جایروس راست	۵۷/۰۳	۰/۶۱	۰/۸۷
هیپوکامپ راست	۶۸/۷۹	۰/۵۹	۰/۸۷
هیپوکامپ چپ	۴۳/۳۱	۰/۹۸	۰/۳۵
تمپورال جایروس فوقانی راست	۵۶/۱۹	۰/۷۸	۰/۶۱
تمپورال جایروس فوقانی چپ	۶۶/۰۹	۰/۵۹	۰/۸۳

آزمون منحنی راک

راست (۰/۸۵۹) بود. یعنی مهمترین ناحیه برای زن‌ها هیپوکامپ راست و مهمترین ناحیه در مردها پاراهیبوکامپ جایروس راست می‌باشد (جدول ۴). مقایسه سطح زیر منحنی ۶ ناحیه فوق در دو

بیماری آلزایمر با استفاده از الگوریتم‌های ژنتیک انجام داده‌اند که توانستند با سطح زیر منحنی‌ای برابر ۰/۸۸ در تفکیک درست افراد به دست آورند که با نتایج مطالعه حاضر نیز هماهنگ می‌باشد.<sup>۱۶</sup> در مطالعات مختلف از مدل‌های متفاوتی برای کلاس‌بندی و از نواحی مختلف مغز، برای استفاده در کلاس‌بندی و تشخیص بیماری استفاده شده است که تفاوت در ناحیه‌های منتخب در این مطالعه با مطالعات مورد بررسی وجود دارد. بیشتر مطالعات از تمام نواحی یک اسلایس یا از چندین سطوح مغز (چندین اسلایس) استفاده کرده‌اند که این امر از لحاظ کاربردی برای یک تکنسین ارزش چندانی ندارد. در این مطالعه ما فقط از یک سطح مغز (یک اسلایس) استفاده کردیم که شامل ناحیه‌های مهم در آلزایمر نیز بود. این روش سبب می‌شود که بتوان از خروجی این مطالعه نرم‌افزاری آماده کرد و در اختیار مراکز تصویرسازی تشدید مغناطیسی قرار داد که بتوانند یک غربالگری برای بیماری آلزایمر انجام دهند.

مهمترین ناحیه‌ها را برای تشخیص آلزایمر توسط متخصص بالینی بررسی آتروفی در سه ناحیه پاراهیپوکامپ جایروس چپ و پاراهیپوکامپ جایروس راست و هیپوکامپ راست است. در زن‌ها به آتروفی در ناحیه هیپوکامپ راست و در مردها به آتروفی در ناحیه پاراهیپوکامپ جایروس راست توجه بیشتر شود. برای مدل ماشین‌بردار پشتیبان با کرنل گوسین بالاترین صحت جهت تفکیک افراد آلزایمری و سالم به دست آمد.

سپاسگزاری: با تشکر از معاونت پژوهشی دانشگاه علوم پزشکی کرمانشاه که هزینه اجرای این طرح را پذیرفتند. این مقاله قسمتی از پایان‌نامه دوره کارشناسی ارشد در دانشگاه علوم پزشکی کرمانشاه با کد ۳۰۰۴۷۴۲ می‌باشد. این مطالعه در دانشگاه علوم پزشکی کرمانشاه ثبت گردیده و کد اخلاق KUMS.REC.1396.139 را در تاریخ ۱۳۹۶/۳/۱۰ دریافت کرده است.

تفکیک کنند.<sup>۱۷</sup> در این مطالعه صحت بالاتری نسبت به مطالعه حاضر به دست آمده است، اما اشاره‌ای به معیاری برای اعتبارسنجی صحت نشده است. در مطالعه مروزی که Westman و همکاران روی دیتاست ADNI انجام دادند به این نتیجه رسیدند که صحت‌هایی بین ۸۰٪ تا ۹۰٪ برای تفکیک درست افراد به دست آمده است.<sup>۱۳</sup> این مطالعه با نتایج مطالعه حاضر هماهنگ است.

نتیجه مورد استفاده بالینی مطالعه حاضر این است که مهمترین ناحیه‌ها را برای تشخیص آلزایمر توسط متخصص بالینی مشخص کرد. متخصصین باید برای بررسی آتروفی، در سه ناحیه پاراهیپوکامپ جایروس چپ و پاراهیپوکامپ جایروس راست و هیپوکامپ راست تمرکز کنند. اما برای دقت بیشتر در تشخیص باید در زن‌ها به آتروفی در ناحیه هیپوکامپ راست و در مردها به آتروفی در ناحیه پاراهیپوکامپ جایروس راست توجه بیشتری داشته باشند. همچنین بر اساس نقطه برش‌های به دست آمده، اگر وزن پیکسل‌های سفید در این نواحی به این مقدار یا بیشتر رسید می‌تواند زنگ خطر برای بیماری آلزایمر باشد. به عنوان مثال اگر وزن پیکسل‌های سفید در ناحیه پاراهیپوکامپ جایروس راست برابر ۰۳/۵۷٪ یا بالاتر به دست آمد، یک هشدار برای بیماری آلزایمر می‌باشد. در مطالعه‌ی Hyman و همکاران که در زمینه‌ی آسیب‌شناسی سلول‌ها در بیماری آلزایمر انجام دادند به این نتیجه رسیدند که مهمترین نواحی در مغز برای بیماری آلزایمر دو ناحیه‌ی هیپوکامپ و پاراهیپوکامپ جایروس می‌باشند که با نتایج به دست آمده در مطالعه حاضر هماهنگ است.<sup>۱۴</sup> در مطالعه‌ی که Plant و همکاران برای پیش‌بینی بیماری آلزایمر بر اساس نواحی مشخص در مغز از روی تصویرسازی تشدید مغناطیسی انجام دادند، از سه مدل در این مطالعه استفاده شد که مدل ماشین‌بردار پشتیبان از صحت بالایی برخوردار بود.<sup>۱۵</sup> در مطالعه‌ی Ferreira و همکاران تحت عنوان بهبود پیش‌بینی نقص شناختی تا

## References

1. Brookmeyer R, Johnson E, Ziegler-Graham K, Arrighi HM. Forecasting the global burden of Alzheimer's disease. *Alzheimers Dement* 2007;3(3):186-91.
2. Wortmann M. Dementia: a global health priority-highlights from an ADI and World Health Organization report. *Alzheimers Res Ther* 2012;4(5):40.
3. Hebert LE, Weuve J, Scherr PA, Evans DA. Alzheimer disease in the United States (2010-2050) estimated using the 2010 census. *Neurology* 2013;80(19):1778-83.
4. Solé-Padullés C, Bartés-Faz D, Junqué C, Vendrell P, Rami L, Clemente IC, et al. Brain structure and function related to cognitive reserve variables in normal aging, mild cognitive

- impairment and Alzheimer's disease. *Neurobiol Aging* 2009;30(7):1114-24.
5. Morgan DL, Zhao PZ. The doctor-caregiver relationship: Managing the care of family members with Alzheimer's disease. *Qual Health Res* 1993;3(2):133-64.
  6. Scheltens P, Leys D, Barkhof F, Huglo D, Weinstein H, Vermersch P, et al. Atrophy of medial temporal lobes on MRI in "probable" Alzheimer's disease and normal ageing: diagnostic value and neuropsychological correlates. *J Neurol Neurosurg Psychiatry* 1992;55(10):967-72.
  7. Hooman HA. Structural equation modeling, using Lisrel software. Tehran: Samt; 2009. [Persian]
  8. McKhann G, Drachman D, Folstein M, Katzman R, Price D, Stadlan EM. Clinical diagnosis of Alzheimer's disease: report of the NINCDS-ADRDA Work Group under the auspices of Department of Health and Human Services Task Force on Alzheimer's Disease. *Neurology* 1984;34(7):939-44.
  9. Crum RM, Anthony JC, Bassett SS, Folstein MF. Population-based norms for the Mini-Mental State Examination by age and educational level. *JAMA* 1993;269(18):2386-91.
  10. Scholkopf B, Smola AJ. Learning with Kernels: Support Vector Machines, Regularization, Optimization and Beyond. Cambridge: The MIT Press; 2001.
  11. Cristianini N, Shawe-Taylor J. An Introduction to Support Vector Machines and Other Kernel-Based Learning Methods. Cambridge, UK: Cambridge University Press; 2000.
  12. Magnin B, Mesrob L, Kinkingnéhun S, Péligrini-Issac M, Colliot O, Sarazin M, et al. Support vector machine-based classification of Alzheimer's disease from whole-brain anatomical MRI. *Neuroradiology* 2009;51(2):73-83.
  13. Westman E, Simmons A, Muehlboeck J-S, Mecocci P, Vellas B, Tsolaki M, et al. AddNeuroMed and ADNI: similar patterns of Alzheimer's atrophy and automated MRI classification accuracy in Europe and North America. *Neuroimage* 2011;58(3):818-28.
  14. Hyman BT, Van Hoesen GW, Damasio AR, Barnes CL. Alzheimer's disease: cell-specific pathology isolates the hippocampal formation. *Science* 1984;225:1168-71.
  15. Plant C, Teipel SJ, Oswald A, Böhm C, Meindl T, Mourao-Miranda J, et al. Automated detection of brain atrophy patterns based on MRI for the prediction of Alzheimer's disease. *Neuroimage* 2010;50(1):162-74.
  16. Ferreira FL, Cardoso S, Silva D, Guerreiro M, de Mendonça A, Madeira SC. Improving Prognostic Prediction from Mild Cognitive Impairment to Alzheimer's Disease Using Genetic Algorithms. 11<sup>th</sup> International Conference on Practical Applications of Computational Biology & Bioinformatics (PACBB). Porto: Portugal, 2017.

## Detection of Alzheimer's disease based on magnetic resonance imaging of the brain using support vector machine model

Mansour Rezaei Ph.D.<sup>1</sup>  
Ehsan Zeresghi M.Sc.<sup>2\*</sup>  
Hamid Sharini Ph.D.<sup>3</sup>  
Mohamad Gharib Salehi M.D.<sup>4</sup>  
Farhad Naleini M.D.<sup>4</sup>

1- Department of Biostatistics, Fertility and Infertility Research Center, Kermanshah University of Medical Sciences, Kermanshah, Iran.

2- Student Research Committee, School of Public Health, Kermanshah University of Medical Sciences, Kermanshah, Iran.

3- Department of Medical Physics and Biomedical Engineering, School of Medicine, Tehran University of Medical Sciences, Tehran, Iran.

4- Department of Radiology, Faculty of Medicine, Kermanshah University of Medical Sciences, Kermanshah, Iran.

\*Corresponding author: Student Research Committee, School of Public Health, Kermanshah University of Medical Sciences, Shahid Bahonar St., Kermanshah, Iran.  
Tel: +98- 83- 34290273  
E-mail: ehsanzereshki@gmail.com

### Abstract

Received: 10 Feb. 2018 Revised: 17 Feb. 2018 Accepted: 08 Sep. 2018 Available online: 18 Sep. 2018

**Background:** Alzheimer's disease (AD) is the most common disorder of dementia, which has not been cured after its occurrence. AD progresses indiscernible, first destroy the structure of the brain and subsequently becomes clinically evident. Therefore, the timely and correct diagnosis of these structural changes in the brain is very important and it can prevent the disease or stop its progress. Nowadays, remark to this fact that magnetic resonance imaging (MRI) provides very useful and detailed information, and due to non-invasiveness, this method has been great interest to the researchers. The aim of this study was diagnosis of AD with MRI by support vector machine model (SVM).

**Methods:** This is an analytical and modeling research which done in School of Public Health, Kermanshah University of Medical Science, Iran, from February 2017 to November 2017. The data used in this study was a database named Miriad containing brain MRI of 69 individuals (46 Alzheimer's disease and 23 healthy subjects) that was collected at the central hospital in London. Individuals were categorized into two groups of healthy and Alzheimer's disease with two criteria: NINCDS-ADRAD and MMSE (as the golden standard). In this paper SVM model with three linear, binomial and Gaussian kernels was used to distinguish Alzheimer's disease from healthy individuals.

**Results:** Finally, SVM model with Gaussian kernel, separated AD and healthy subjects with 88.34% accuracy. The most important Areas for Alzheimer were three Area: Right para hippocampal gyrus, Left para hippocampal gyrus and Right hippocampus. The clinical result of this study is to identify the most important ROI for the diagnosis of Alzheimer's by a clinical specialist. Experts should focus on atrophy in the three Areas.

**Conclusion:** This study showed that the SVM model with Gaussian RBF kernel can separated AD from healthy subjects by high accuracy. Based on results of this study, can make a software to use in MRI centers for screening AD test by people over the age of 50 years.

**Keywords:** Alzheimer's disease, magnetic resonance imaging, support vector machine.