

تظاهرات جراحی بیماری پاژه استخوان (مقاله مروری)

چکیده

جواد پرویزی

انستیتو ارتوپدی Ruthman

دانشگاه Jefferson، فیلادلفیا

ترجمه و تدوین: سید محمد جواد مرتضوی
گروه ارتوپدی، دانشگاه علوم پزشکی تهران

*نشانی: موسسه ارتوپدی Ruthman دانشگاه

Thomas Jefferson، فیلادلفیا، پنسیلوانیا

تلفن: ۲۶۷ ۳۳۹۳۶۱۷، نمابر: ۲۱۵۵۰۳۰۵۸۰

پست الکترونیک: parvi@aol.com

کلمات کلیدی: پاژه استخوان، بازسازی استخوان و مفصل، عوارض جراحی

مقدمه

اگر چه بیماری پاژه توسط آقای جیمز پاژه برای بار اول در سال ۱۸۷۷ توصیف شده است ولیکن علت بیماری پاژه (التهاب تغییر شکل دهنده استخوان) هنوز مبهم باقی مانده است.^۱ بیماری پاژه یک اختلال غیر متابولیک مزمن است که در آن میزان جذب استخوان، تشکیل استخوان و بازآرایی آن افزایش یافته است. این فرآیند نامتعادل منجر به تغییر شکل ناهنجار استخوان و ضعف آن و تغییر بیومکانیک مفصل می گردد که به نوبت خود می تواند منجر به تغییرات دژنراتیو مفصل شود. شکایت بیماران پاژه از درد ناتوان کننده مفصل ناشایع نیست و ممکن است مداخله جراحی را ضروری سازد. این مقاله مروری به موضوعات مرتبط با درمان های جراحی

بیماری پاژه یک اختلال غیر متابولیک مزمن استخوانی است که با افزایش جذب استخوانی، تشکیل استخوان و بازآرایی استخوان مشخص می شود. این فرآیند نامتعادل می تواند منجر به تغییر شکل های استخوانی، ضعف ساختمانی و تغییر بیومکانیک مفصل شود که بازسازی جراحی را مشکل می سازد. درمان جراحی موفق عوارض ارتوپدی شدید کیفیت زندگی این بیماران را بهبود بخشیده است. راه حل های جراحی شامل استئوتومی برای تصحیح دفورمیتی استخوان های بلند و آرتروپلاستی برای تصحیح بیومکانیک تغییر یافته مفصل می باشد. خطر عوارض جراحی همچون خونریزی و تشکیل استخوان هتروتوپیک در این بیماران بیشتر می باشد. موضوعات مرتبط با درمان جراحی بیماران پاژه از قبیل تشخیص قبل از عمل، اشکالات و معضلات تکنیکی جراحی و راهکارهای بهبود نتایج بلند مدت جراحی در این مقاله بحث شده است.

بیماران پاژه شامل: تشخیص، نکات تکنیکی جراحی و راهکارهای بهبود نتایج بلند مدت جراحی خواهد پرداخت.

اپیدمیولوژی: بیماری پاژه بندرت در افراد زیر ۴۰ سال تشخیص داده می شود اما میزان بروز آن با گذشت هر دهه پس از ۵۰ سالگی دو برابر می شود.^۲ در ایالات متحده شاید ۳٪-۱/۵ افراد بالای ۶۰ سال را درگیر سازد.^۳ این بیماری در مردان نسبت به زنان شایع تر است. میزان شیوع مردان ۱/۵ برابر زنان است.^۴ شیوع کلی بیماری پاژه در طی ۳۰ سال اخیر در بیشتر قسمت های دنیا کاهش داشته است.^۴

اتیولوژی: علت بیماری پاژه هنوز مبهم باقی مانده و مورد بحث می باشد. تئوری های پیشنهاد شده شامل علل ویروسی، ژنتیک و محیطی می باشد. نقش ویروس های نظیر ویروس سرخک، ویروس سینسیشیال تنفسی و ویروس

turn over استخوان همراه بوده، منجر به رسوب استخوان غیرطبیعی می‌شود. ج) فاز اسکلوروتیک مزمن نهائی که تشکیل استخوان بر باز جذب استخوان برتری دارد. در طی فاز جذب استئوکلاستی میزان آکالین فسفاتاز سرم افزایش قابل توجه نشان می‌دهد.

نظاهرات بالینی: اکثر بیماران بصورت اتفاقی در پی یک یافته رادیوگرافی و بیوشیمی سرم (بالا بودن آکالین فسفاتاز سرم) در طی یک بررسی برای مشکلات دیگر طبی تشخیص داده می‌شوند. بیماری پاژه می‌تواند یک استخوان (۲۵٪ موارد) و یا چند استخوان (۷۵٪ موارد) را درگیر سازد. شایع‌ترین استخوانهای درگیر استخوان های لگن، ستون فقرات، کمری خاجی و استخوان فمور و تیبیا می‌باشند. بیماری به ندرت در دستها، پاها، و یا صورت مشاهده می‌شود. اگر چه به طور معمول بیماران مبتلا به پاژه به طور اتفاقی شناخته می‌شوند، بیماران ممکن است با درد استخوانی، دفورمیتی استخوانی، شکستگی، آرتروپاتی، تغییرات دمای پوست و یا عوارض نورولوژیک مراجعه نمایند. مشخصات درد استخوانی که البته شکایت غیر شایعی هم نیست، بصورت درد ثابتی است که به سختی می‌توان آن را لوکالیزه نمود و در زمان استراحت هم وجود دارد.

دفورمیتی استخوان ممکن است برای بیمار مشکل زیبایی و یا محدودیت عملکرد ایجاد نماید. معمولاً گرمی روی ناحیه درگیر ناشی از پرخونی بافت نرم و استخوان زیر آن می‌باشد. شایع‌ترین عارضه عصبی، کری ناشی از درگیری استخوان پتروس تمپورال و فشرده شدن عصب شنوایی می‌باشند. سایر عوارض عصبی شامل فلج اعصاب مغزی و فشردگی نخاع و سرگیجه می‌باشد. مشخص نیست که بروز استئوآرتریت در بیماران پاژه نسبت به گروه کنترل هم سن بالاتر باشد. بعضی از منابع اشاره می‌کنند که فرآیند پاژه بیماران را مستعد استئوآرتریت دژنراتیو می‌کند.^{۱۳} Altman در بزرگی استخوان در اطراف مفصل باعث نامنظمی مفصل می‌شود و

canine distemper virus در ایجاد بیماری نشان داده شده است.^{۵-۷} میکروسکوپ الکترونی ساختمان های شبکه ویروسی شبه پارامیکسو ویروسها را در هسته استئوکلاست و سیتوپلاسم سلولهای درگیر شده در بیماری پاژه نشان می‌دهد. با این وجود، اکثر مطالعات از مشخص نمودن آنتی‌بادی های ضد ویروس خاص در بدن بیماران پاژه ناتوان بوده‌اند.^۸ فاکتورهای محیطی با بیماری پاژه همراه هستند. Lever معتقد است سطح بالای آرسنیک میتواند یک عامل اتیولوژیک باشد.^۹ در مطالعه دیگری نشان داده شد که ارتباط با سگ، دام و سایر حیوانات خانگی ممکن است با بیماری پاژه مربوط باشد.^{۱۰} با این وجود مطالعات دیگر از یافتن ارتباط بین داشتن سگ و گربه و بیماری پاژه ناتوان بوده‌اند.^{۱۱}

پاتوفیزیولوژی: اگرچه علت دقیق این بیماری هنوز معلوم نیست اما عقیده بر این است که ناهنجاری های اولیه تشدید جذب کانونی استخوان نرمال توسط استئوکلاست‌های غیرطبیعی می‌باشد.^{۱۲} این استئوکلاست‌ها از لحاظ اندازه، فعالیت و کمیت غیر طبیعی بوده و تعداد هسته های آنها بیش از حد می‌باشد. این استئوکلاستهای غیر طبیعی ایجاد یک حفره بزرگ جذب در ماتریکس استخوان می‌کنند. در پاسخ به این جذب استخوانی استئوکلاستی، استئوبلاست‌ها ایجاد استخوان جدید می‌کنند. فعالیت استئوبلاست‌ها آنقدر سریع است که استخوان جدید ارگانیزه نشده، نامنظم و موجی باقی می‌ماند. این استخوان جدید نسبت به استخوان لاملار مقاومت کمتر و الاستیسیته بیشتری دارد و از این رو مستعد به دفورمیتی و شکستگی به خصوص در استخوانهای اندام تحتانی که وزن را تحمل می‌کنند، می‌شود. بیماری پاژه در سه فاز مجزا بروز می‌نماید که این سه فاز از نظر بافت شناسی و رادیوگرافی مشابه هستند: الف) ابتدا یک فعالیت انفجاری کوتاه مدت از استئوکلاستهای چند هسته‌ای که باعث جذب استخوانی می‌شوند. ب) یک فاز مختلط شامل فعالیت همزمان استئوکلاستی و استئوبلاستی که با افزایش میزان

بر خلاف استخوان نرمال در این بیماری استخوان جدید تشکیل شده از نظر استحکام از استخوان طبیعی ضعیفتر بوده، در اثر نیروی وزن و نیروی کششی عضلات تغییر شکل پیدا می‌کند. اسکن استخوانی (Tc-bisphosphonate) که افزایش جذب در استخوان را نشان می‌دهد یک وسیله تشخیصی مناسب برای بیماری پاژه است. با این وجود در مراحل اولیه بیماری ممکن است اسکن استخوانی به دلیل کاهش جذب ماده ایزوتوپ منفی باشد.^{۱۵} افزایش فعالیت متابولیک در استخوان‌های مبتلا به پاژه، باعث افزایش جذب در اسکن استخوانی می‌شود. در اکثر موارد، اسکن استخوانی فقط در ارزیابی اولیه بیماری به کار می‌رود و معمولاً به عنوان وسیله ارزیابی برای پیگیری بیمار مناسب نمی‌باشد. MRI و CT برای ارزیابی مواردی که بصورت غیر تیپیک مراجعه می‌نمایند و یا در موارد درگیری عصبی و یا شک به رخداد ترانسفورماسیون بدخیمی در استخوان، کاربرد دارد.^{۱۵}

بیوشیمی: ارزیابی بیوشیمیایی برای تشخیص از سایر بیماریهای متابولیک لازم است. مارکرهای غیر اختصاصی که اغلب درخواست می‌شوند ESR، کلسیم سرم، فسفات سرم، ۲۵ هیدروکسی ویتامین D و تست‌های عملکرد کبدی می‌باشند. ESR بالا در بیماری پاژه ممکن است نشان دهنده ترانسفورماسیون بدخیمی باشد. هایپرکلسمی در بیماران مبتلا به پاژه نادر است اگرچه ممکن است در بیماران مبتلا به بیماری فعال بخصوص بعد از دوران بستری طولانی دیده شود. ۲۵ هیدروکسی ویتامین D در بیماری پاژه نرمال است در حالیکه در بیماران مبتلا به استئومالاسی که در آنها هم ممکن است درد استخوان و افزایش آلکالن فسفاتاز دیده شود، پائین می‌باشد. تستهای عملکرد کبدی جهت رد کردن بیماری کبدی بعنوان عامل افزایش آلکالن فسفاتاز باید درخواست شوند. آلکالن فسفاتاز توتال سرم، مارکر اولیه تشکیل استخوان می‌باشد. آلکالن فسفاتاز آنزیمی می‌باشد که بر روی غشاء سلولهای استئوبلاستی یافت شده و نشانه خوبی برای ارزیابی

تغییر عملکرد حمایتی استخوان ساب کندرال در عملکرد مفصل تاثیر می‌گذارد.^{۱۳} Guyer و Dewbury فهمیدند که میزان واقعی بروز آرتروز هیپ در بیماران پاژه با درگیری اطراف هیپ، شبیه بیماران هم سن در گروه کنترل بدون ابتلا به پاژه بوده است.^{۱۴} اگر چه شاید میزان بروز استئوآرتروز در بیماران پاژه افزایش نداشته باشد، الگوی بیماری مفصلی و تغییر شکل استخوانی بطور واضح متأثر از فرایند بیماری می‌باشد. در حالی که در استئوآرتروز ایدیوپاتیک هیپ کاهش فضای قسمت فوقانی مفصل یافته شایعی است، در بیماران پاژه بطور شایع کاهش فضای مفصلی در قسمت مدیال مفصل و یا به صورت کنسانتریک دیده می‌شود.^{۱۳} به علاوه دفورمیتی کوکساواری گردن فمور و جلوزدگی استابولوم (شکل یک) که یافته‌های نادری در استئوآرتروز هستند به طور شایع در بیماران مبتلا به بیماری پاژه شدید دیده می‌شود.

تصویر برداری تشخیصی: در ارزیابی بیماری پاژه بررسی رادیوگرافی ضروری می‌باشد. مراحل تغییرات رادیوگرافی بیماری به موازات مراحل تغییرات هیستولوژی رخ می‌دهد. فعالیت استئوکلاستی در طی مراحل اولیه بیماری باعث دیده شدن تغییرات لیتیک در رادیوگرافی ساده می‌شود. این پدیده بطور شایع‌تر در مجمله بیماران به صورت osteoporosis circumscripta cranii و به میزان کمتر در استخوان‌های بلند دیده می‌شود. در استخوانهای بلند یک ضایعه لیتیک مشابه حرف V انگلیسی (V-shaped) دیده می‌شود. این حالت بصورت شایع به شکل flame edge یا blade of grass تشبیه شده است.^{۱۵} در مرحله سوم و یا مراحل بعد بیماری، تظاهرات اسکلوئوتیک غالب می‌شود. هر سه مرحله بیماری ممکن است در یک بیمار و یا حتی در یک استخوان به طور هم زمان مشاهده شوند. استخوان جدید تشکیل شده با ضخیم شدگی مشخص و تراپیکولای خشن (coarse) در رادیوگرافی، با منظره بافتی بصورت یک الگوی موزائیک استخوان لاملار که بصورت ضعیفی ارگانیزه شده مطابقت دارد (شکل شماره ۲).

استئوآرتریت، شکستگی استرس و یا در معرض شکستگی بودن گردن استخوان ران، رادیکولوپاتی ناشی از درگیری ستون فقرات و سارکوم پاژه می باشد. افتراق بین درد ناشی از فرآیند بیماری پاژه و درد مربوط به استئوآرتریت می تواند مشکل باشد. هر دو می توانند درد مبهمی ایجاد کنند که با تحمل وزن بیشتر می شود. بهبود این علائم با تزریق مواد بی حسی در داخل مفصل هیپ نشان دهنده استئوآرتریت مفصل هیپ به عنوان منشا درد می باشد.^{۳۳} درد استخوانی ناشی از فرآیند بیماری پاژه با فعالیت بیماری ارتباط دارد بنابراین میزان آلکالین فسفاتاز سرم و هیدروکسی پرولین ادراری معمولاً افزایش قابل توجهی دارد و اسکن استخوانی جذب شدید در اسکلت درگیر را نشان می دهد. درمان امتحانی با داروی مناسب ضد پاژه مانند بیس فسفونات و یا کلسیتونین ممکن است در افتراق این دو سودمند باشد زیرا درد ناشی از فرآیند فعالیت بیماری پاژه با این درمان دارویی بهبود می یابد. توصیه می شود تمام بیمارانی که کاندید عمل هستند، تحت درمان با دی فسفونات ها یا کلسیتونین و یا هر دو قرار گیرند.^{۳۴}

راديوگرافي های قبل از عمل: علاوه بر راديوگرافي های استاندارد هیپ، تمام بیماران باید راديوگرافي تمام طول اندام تحتانی را جهت ارزیابی شدت دفورمیتی و میزان درگیری استخوان داشته باشند. بر اساس این راديوگرافي ها می توان تعیین نیاز بیمار به انجام استئوتومی و نوع آن را مشخص نمود (شکل شماره ۳). راديوگرافي ها باید از نظر وجود شکستگی کامل و یا شکستگی استرس که ممکن است منشا درد باشد به طور دقیق بررسی شوند. این شکستگی ها ممکن است در محل گردن استخوان فمور، منطقه اینترتروکانتریک و یا تنه استخوان فمور باشند. این شکستگی ها معمولاً در زمینه تغییر شکل های اسکلتی رخ داده و می توانند خود را به صورت شکستگی های شکافی (fissure fracture) در سمت تنشن استخوان نشان دهند. درد مداوم به همراه تخریب استخوان به تنهایی با بیماری پاژه توجیه نمی شود و به همین جهت

فعالیت استئوبلاست ها می باشد. در بیمارانی که آلکالین فسفاتاز طبیعی دارند و مبتلا به پاژه هستند (تقریباً ۱۵٪)،^{۱۶} آلکالین فسفاتاز مخصوص استخوان، حساسیت بیشتری برای تشخیص دارد.^{۱۷} از آلکالین فسفاتاز همراه با سایر مارکرهای سرمی جذب استخوان شامل Deoxypridinoline، C-Telopeptide، N-Telopeptide می توان برای ارزیابی پاسخ به درمان استفاده کرد.

بیوپسی: تظاهرات راديوگرافيک به همراه اسکن استخوانی در اکثریت موارد جهت تشخیص کافی است. اگرچه بیوپسی، تشخیص را قطعی می کند، بندرت برای تأیید تشخیص اندیکاسیون پیدا می کند. بخصوص در استخوان های دراز تحمل کننده وزن نباید بیوپسی انجام شود زیرا ممکن است باعث شکستگی استخوانی شود که در اثر بیماری ضعیف شده است.^{۱۸}

درمان دارویی: هدف درمان دارویی (جدول شماره ۱) در بیماری پاژه بهبود علائم و جلوگیری از عوارض احتمالی می باشد. از آنجایی که میزان های پایین آلکالین فسفاتاز با نتایج بهتر بلند مدت و کنترل مناسب تر بیماری همراهی دارد، هدف درمان دارویی از نظر بیوشیمی، نرمال کردن میزان آلکالین فسفاتاز سرم می باشد.^{۱۹} از نظر راديوگرافي، هدف درمان اصلاح ضایعات لیتیک می باشد. اندیکاسیون های درمان در جدول شماره ۲ آمده است.

درمان جراحی: اگرچه تعداد کمی از بیماران پاژه احتیاج به درمان جراحی دارند، این روش در بیمارانی که عوارض شدید بیماری پاژه را دارند، کمک شایانی به بهبود کیفیت زندگی بیماران می نماید. کلید جراحی موفق ارزیابی و طراحی دقیق قبل از عمل است (جدول شماره ۳). استئوتومی، فیکس کردن شکستگی ها و آرتروپلاستی مفاصل، انواع جراحی های انجام شده در این بیماران می باشد.

طراحی قبل از عمل: علل احتمالی درد هیپ در بیماران مبتلا به پاژه شامل درد استخوان ناشی از فعالیت بیماری،

کار گذاشتن پروتز استاندارد می باشد (شکل شماره ۳). بنابراین استئوتومی تصحیحی در حین و یا قبل از تعویض مفصل الزامی است.^{۲۳} بعلاوه استئوتومی تصحیحی ممکن است برای درمان افرادی که اختلالات ناتوان کننده اندام بدون آرتروز مفصل دارند اندیکاسیون پیدا کند. استئوتومی اینترتروکانتریک استخوان فمور برای بیماری پاژه توضیح داده شده و در حال حاضر کاربرد ندارد و فقط جنبه تاریخی دارد.^{۲۸} پرویزی و همکاران^{۲۷} ۲۵ مورد استئوتومی اصلاحی استخوان‌های بلند در بیماران مبتلا به پاژه را ارزیابی کردند. این استئوتومی‌های اصلاحی باعث بر طرف شدن درد، بهبود عملکرد و رضایت از ظاهر اندام تقریباً در همه بیماران بوده است. تنها دو بیمار در این مطالعه تحت عمل استئوتومی و آرتروپلاستی مفصل بطور همزمان قرار گرفته‌اند. مولفین متوجه شده‌اند که ترمیم استئوتومی‌های منطقه دیافیز (۲۴۰ روز) در مقایسه با استئوتومی‌های منطقه متافیز (۱۵۰ روز) با تاخیر رخ می‌دهد. بعلاوه بیماران درمان شده با دارو قبل از عمل احتیاج کمتری به مسکن و تزریق خون داشته‌اند. گزارش‌های بسیار اندکی در مورد استفاده از استئوتومی در اطراف زانو وجود دارد.^{۲۷} Meyers^{۲۹} پنج بیمار مبتلا به پاژه را که با Tibia Vara و درد استخوان مراجعه کرده‌اند گزارش نموده است. کلسی‌تونین که قبل از استئوتومی تصحیحی داده شده است درد استخوانی را کاهش داده است اما در بهبود درد مفصل موثر نبوده است. بعد از اتمام استئوتومی، درد مفصل بیماران بهبودی قابل قبولی داشته است.

تعویض کامل مفصل هیپ: تعویض کامل مفصل هیپ در یک انتخاب معقول برای درمان تخریب مفصل هیپ در بیماران پاژه می باشد که نتایج عالی برای آن گزارش شده است.^{۳۰} با این وجود، مشکلات تکنیکی در برخورد با دفرمیتی استخوان در بیماران پاژه و به خصوص به هنگام استفاده از گایدهای اینترمدولری استاندارد هنگام تعویض مفصل وجود داشته است.^{۳۱} بعلاوه، ناتوانی در برقراری محور مکانیکی اندام

بخصوص در مواردی که با توده بافت نرم همراه باشد باید شک به تغییرات سارکوماتوز را برانگیزد. در صورت شک، انجام بررسیهای تصویر برداری دیگر مانند سی تی اسکن و MRI برای رد تغییرات سارکوماتوز اندیکاسیون دارد. سارکوم پاژه کمتر از ۵٪ کل سارکوم‌ها را تشکیل می‌دهد ولی در افراد بالای ۴۰ سال درصد بیشتری از سارکوم‌ها را تشکیل می‌دهد.^{۲۵}

ارزیابی طبی بیماران قبل از عمل: در موارد درگیری چند استخوانی بیماری پاژه افزایش عروق در استخوان مبتلا با شانت خون در مناطق درگیر همراه است.^{۲۶} Arnalich^{۲۶} در یک بررسی غیر تهاجمی، اندازه قلب و عملکرد آن را در ۲۷ بیمار پاژه و غیر پاژه‌ای بعنوان کنترل مقایسه نموده است. مولفین متوجه شدند که در بیمارانی که بیش از ۱۵٪ اسکلت درگیر است، بزرگ شدگی قلب و اختلال عملکرد بطن چپ شایعتر می باشد. بنابراین بررسی و ارزیابی قلبی در بیماران پاژه قبل از آرتروپلاستی مفصل لازم و ضروری است.

درمان طبی: احتمال خونریزی حین عمل بخصوص در انواع فعال بیماری وجود داشته و نیازمند آمادگی است. کلسیتونین یا بیس فسفونات‌ها قبل از عمل بخصوص برای کاهش خونریزی حین و بعد از عمل، مناسب می باشد. استفاده از سیستم‌های ذخیره و تصفیه خون در حین عمل و استفاده از پروتکل جایگزینی سریع مایع و خون مفید است.^{۲۱}

استئوتومی: تغییر شکل‌های واضح استخوان‌های دراز ممکن است به دلیل ایجاد انحراف در محور مکانیکال اندام سبب درد و ناتوانی در فردمبتلا شود. انجام استئوتومی به تنهایی و یا انجام استئوتومی همراه با آرتروپلاستی ممکن است برای کاهش درد و برقراری محور عملکرد مناسب استخوان دفرمه و مفصل دژنره نشده مجاور آن، اندیکاسیون داشته باشد. بیمارانی که دچار مفاصل تخریب شده هستند کاندید مناسبی برای تعویض مفصل هستند. با این وجود، پیچیدگی اختلالات استخوانی در بعضی از بیماران مانع

وجود دارد.^{۲۱،۲۵،۳۶} Parvizi و همکاران ۲۱ مورد جایگذاری اجزای فمورال و استابولار غیر سیمانی در استخوان پازتوئید را گزارش کرده و دریافتند که همگی پایدار بوده و طی پیگیری هفت ساله شواهد رادیوگرافیک، رشد استخوان به داخل پروتز را نشان داده‌اند.^{۲۱}

عوارض: بیماران دچار پاژه در معرض خطر افزایش یافته‌ای از نظر ابتلا به اسفیکاسیون هتروتوپیک (HO) پس از توتال هیپ آرتروپلاستی می‌باشند.^{۲۰،۲۱،۳۴} این ریسک مشابه بیماران با سابقه قبلی اسفیکاسیون هتروتوپیک، استئوآرتریت هایپر تروفیک یا آرتريت های ناشی از ترومای قبلی می‌باشد.^{۳۷} پیشنهاد شده است که علت دقیق ریسک افزایش یافته اسفیکاسیون هتروتوپیک در این گروه از بیماران تا حدی مربوط به اختلالات زمینه‌ای در مورد تمایز استئوژنیک می‌باشد.^{۳۸} همچنین پیشنهاد شده است که این بیماران با اقدامات پیشگیرانه مثل رادیوتراپی قبل و پس از جراحی و یا رژیم‌های دارویی پروفیلاکتیک درمان شوند.^{۳۷} در یک سری دیگر از بیماران مبتلا به پاژه، ۵۲٪ بیماران که تحت توتال هیپ آرتروپلاستی قرار گرفته بودند، دچار اسفیکاسیون هتروتوپیک شدند اگرچه اکثر آنها در ادامه نتایج خوبی نشان دادند، در گروه دیگر، شش مورد از ۲۱ بیمار (۲۹٪) که تحت توتال هیپ آرتروپلاستی قرار گرفته بودند دچار اسفیکاسیون هتروتوپیک شدند.^{۳۴} در این گروه، یک بیمار جهت بهبود میزان حرکت و کاهش درد به اکسیژون استخوان هتروتوپیک نیاز پیدا کرد. این مطالعه، ارتباطی را بین فعالیت بیماری (که با بررسی سطح آلکان فسفاتاز ارزیابی می‌شود) و تشکیل استخوان هتروتوپیک نیافت. از دست دادن خون به میزان زیاد به عنوان عارضه ای شناخته شده به هنگام عمل جراحی تعویض مفصل هیپ در استخوان پازتوئید مطرح شده است.^{۲۰،۲۱} از دست دادن حجم زیاد از خون در جراحی به عوامل متعددی بستگی دارد که شامل هایپرواسکولاریزاسیون استخوان، مشکلات تکنیکی در

و تعیبه پروتز در محل نامناسب آن را مستعد شل شدن زودرس می‌کند. از طرف دیگر، استفاده از پروتزهای طراحی و ساخته شده برای تطبیق با دفرمیتة نتیج خوبی نداشته و با شل شدن زودرس همراه بوده است.^{۳۲}

تعویض کامل مفصل هیپ از نوع سیمانی برای آرتروز علامت دار مفصل هیپ باعث بهبود عملکرد در این افراد شده و درمان قابل قبول و با تداوم برای این افراد است.^{۲۰،۳۳} با این وجود افزایش بروز رادیولوسنسی های با یا بدون علامت در حد فاصل استخوان و سیمان در اجزاء مختلف استخوان پازتوئید کاملاً اثبات شده است.^{۲۰،۲۴} میزان شل شدن (loosening) از لحاظ رادیوگرافیک، ۳۰٪ در مورد جزء فمورال و ۱۴٪ در مورد جزء استابولار بود. در این گروه ۷۴٪ بیماران نتایج خوب یا عالی داشتند. KirsI و همکاران^{۲۲} در مورد ۲۰ بیمار دچار کوکسارتروز و پاژه که با استم‌های پوشیده از هیدروکسی آپاتیت درمان شده بودند، دریافتند که در ارزیابی رادیوگرافیک استحکام و فیکساسیون خوبی در ۱۹ مورد از ۲۰ مورد استم مشاهده شده است. استم دیگر پنج میلی متر نشست کرده و بعد پایدار شده است. علی‌رغم نتایج کمتر از عالی توتال هیپ های سیمانی، بسیاری از جراحان در مورد استفاده از ایمپلنت های غیر سیمانی در این گروه از بیماران می‌پرهیزند. در مورد کارگذاری اجزای غیر سیمانی در استخوان پازتوئید نگرانی وجود دارد، زیرا معلوم نیست که آیا مورفولوژی تغییر یافته استخوان مبتلا به پاژه، رشد استخوان به داخل ایمپلنت های غیر سیمانی را به طور منفی تحت تاثیر قرار می‌دهد. بیولوژی رشد استخوان به داخل ایمپلنت جهت فیکساسیون اولیه اجزای غیر سیمانی، تا حد زیادی بستگی به توانایی استخوان در گذراندن مراحل اولیه ترمیم شکستگی، دارد. گزارشات نشان داده اند که در بیماران، توانایی ترمیم شکستگی کاهش نیافته است. در واقع سرعت ترمیم شکستگی در آنها نرمال است. گزارشات امیدوار کننده‌ای در مورد اجزای استابولای غیر سیمانی که در استخوان پازتوئید قرار داده شده،

ناشی از استخوان پاتولوژیک در بیماری پاژه ممکن است آرتروپلاستی را مشکل تر کند. از دست دادن حجم زیادی از خون، میزان دید در طی عمل جراحی را کاهش داده و یافتن یک بستر خشک استخوان اسفنجی جهت *interdigitation* سیمان را مشکل می‌سازد. در سمت استابولار، موانع شامل اسکلویتیک بودن شدید استخوان و پروتروژن استابولوم می‌باشد. استخوان اسکلویتیک ممکن است ریم کردن را سخت نماید و در نتیجه قرار دادن استابولوم در محل مناسب مشکل شود. بعلاوه، به علت اسکلووز شدید استخوان *interdigitation* سیمان مشکل خواهد بود و ایمپلنت‌های غیر سیمانی در چنین مواردی توصیه می‌شود. در صورت به کارگیری ایمپلنت‌های غیر سیمانی بدست آوردن یک اتصال خوب در ناحیه ریم استابولوم (*rim fit*) و استفاده از پیچ‌های استابولار کمکی توصیه شده است. مورد مشکل سازتر، پروتروژن استابولوم و نقائص استخوانی همراه آن می‌باشد. استفاده از گرافت استخوانی در سمت مدیال استابولوم، و یا استفاده از کمپاننت همی سفریک با سایز بزرگتر و یا *antiprotrusion cage* ممکن است مفید بوده و گاهی برای برقراری مجدد مرکز چرخش هیپ در جای مناسب مورد نیاز باشند. بعلاوه میتوان با استفاده از لاینرهای *liner* استابولار که داری *offset* لترال می باشند؛ پوزیشن مدیال کاپ استابولوم را جبران نمود. در سمت فمورال، ممکن است با کساورا مواجه شویم که نهایتاً منجر به قرار دادن کمپاننت فمورال در وروس شود.^{۳۴} در ۱۱ بیمار از ۲۳ بیماری که دچار کوکساورای قبل از عمل بوده و تحت توتال هیپ آرتروپلاستی قرار گرفته بودند کمپاننت فمورال در وضعیت وروس قرار داشت.^{۲۰} در یک بیمار با دفورمیتی وروس شدید (۲۰ درجه) تعویض مجدد جزء فمورال بخاطر شل شدن غیر عفونی لازم شد. ممکن است استئوتومی تروکانتریک و یا استئوتومی برای اصلاح امتداد اندام، جهت دسترسی بیشتر و جلوگیری از دفورمیتی وروس لازم باشد. Papagelopoulos و

جراحی و نیاز به انجام اقدامات همزمان مثل استئوتومی در طی آرتروپلاستی می‌باشند.^{۳۳،۳۱} درمان قبل از عمل جراحی با داروهای ضد پاژه در این بیماران توصیه شده است. علاوه بر این، در این گروه از بیماران ذخیره خون طی جراحی باید مد نظر قرار گیرد. پاژه، استئولیز به دنبال *THA* هر چند به طور نادر دیده شده است، ناشی از *turn over* متابولیک افزایش یافته در استخوان پاتولوژیک می‌باشد.^{۳۵،۳۹} در یک گروه، چهار بیمار از ۲۱ بیمار استئولیز را در مناطقی از استخوان پاژتوئید ۷/۵ سال پس از توتال هیپ آرتروپلاستی نشان دادند. جالب اینکه در سه بیمار از این چهار بیمار پس از درمان با بیس فسفوناتها استئولیز بهبود پیدا کرد.^{۲۱} سایر نویسندگان گزارش کرده اند که استئولیز پس از توتال هیپ در بیماران دچار پاژه یک مشکل مهم نمی‌باشد.^{۳۳،۴۰} سایر عوارض شامل عدم جوش خوردن استئوتومی تروکانتریک،^{۳۳} شکستگی اطراف پروتز^{۳۲} در اطراف ایمپلنت‌های توتال هیپ، ادامه درد استخوانی به دنبال آرتروپلاستی، شکستگی های میکروسکوپی *micro-fracture* و تبدیل به بدخیمی (استئوسارکوم) در ۱٪ بیماران^{۴۱} ممکن است مشاهده شود. علاوه بر این، انتقال بیماری پاژه به دنبال استفاده از گرافت استخوانی اتولوگ هنگام انجام توتال هیپ آرتروپلاستی توصیف شده است.^{۳۹} یک *plug* استخوانی با استفاده از استخوان استابولار که قبلا بیماری پاژه در آن تشخیص داده شده بود جهت کانال فمورال تهیه شد. قبل از جراحی استخوان فمور بر اساس یافته های اسکن استخوانی درگیری نداشت. با این حال، یک سال پس از جراحی استئولیز در نوک استم فمورال مشاهده شد که با بررسی هیستولوژیک^{۳۹} نشان دهنده درگیری با پاژه بود. بالاخره، یک مورد آمبولی هوای وریدی در یک بیمار دچار پاژه به دنبال توتال هیپ آرتروپلاستی سیمانی دیده شده است که نویسندگان، این عارضه را به واسکولاریته افزایش یافته استخوان و استفاده از وسایل شستشوی پالسی (*pulsed lavage*) نسبت داده‌اند.^{۲۶} ملاحظات تکنیکی دفورمیتی

مورد شکستگی اطراف پروتز در این گروه مشاهده شد. شای و همکاران ۱۱۳۱ مورد تعویض کامل مفصل زانو از نوع سیمانی را بررسی کردند و متوجه بهبود قابل ملاحظه‌ای در دامنه حرکتی مفصل در این بیماران شدند. تنها یکی از بیماران، KSS پائین بدلیل شل شدن یکی از کمپاننت‌ها داشت. کامرون^{۴۵} دو مورد تعویض مفصل غیر سیمانی زانو در بیماران مبتلا به پاژه گزارش نمود که نتایج پیگیری دو ساله آنها موفقیت آمیز بوده است.

توصیه های تکنیکی: دفرمیتی استخوانها در اطراف زانو دسترسی به زانو را برای انجام جراحی آرتروپلاستی مشکل می‌کند.^{۳۱-۳۰} به علاوه استخوانهای پاژتوئید اغلب بزرگ شده‌اند و به همین جهت نیاز به کمپاننت های بزرگتر از انتظار دارند. اغلب موارد نسبت به آرتريت های کلاسیک میزان از دست دادن استخون bone loss بیشتر بوده، کیستهای استخوانی بزرگتری وجود دارد و رباطهای طرفی سفت‌تر می‌باشند.^{۳۱،۳۰} اکسپوژر بخصوص در بیماران دارای پاتالای پاژتوئید و ضخیم مشکل می‌باشد.^{۳۱،۳۰} در این موارد ممکن است لازم شود برای بدست آوردن اکسپوژر مناسب، در ابتدای عمل جراحی برش استخوان پاتالا را انجام داد.^{۳۱،۳۰} نکته مهم دیگر حفظ اتصال تاندون پاتالا به استخوان تیبیا در حین انجام این اکسپوژرهای مشکل می‌باشد، بخصوص در مواردی که اطراف توبرکل تیبیا درگیری پاژتوئید وجود داشته باشد، کندگی تاندون پاتالا از توبرکل تیبیا گزارش شده است.^{۳۰} کنتراکچرهای شدید نسوج نرم در این افراد ممکن است وجود داشته باشد که نیاز به آزاد کردن وسیع عناصر لترال و مدیال برای اکسپوژر و نیز بدست آوردن تعادل مناسب نسج نرم دارد. در بیمارانی که قسمت پروگزیمال تیبیا اسکلوئوتیک است استفاده از مته دندانپزشکی با سرعت بالا و یا مته معمولی بجای پانچ های کلاسیک برای سهولت آماده سازی استخوان و جلوگیری از ایجاد شکستگی کمک کننده است.

همکارانش^{۴۲،۳۱} آرتروپلاستی (۲۰ مورد اولیه و ۱۱ مورد تعویض مجدد) که به همراه استئوتومی فمورال انجام شده بود و به طور متوسط ۴/۶ سال پیگیری داشتند را گزارش نموده اند. نویسندگان بهبود قابل ملاحظه‌ای Harris Hip Score را در هر دو گروه یافتند و همه استئوتومی‌ها به طور متوسط در عرض ۳۴ هفته جوش خوردند. علی‌رغم این نتایج خوش بینانه میزان نیاز به عمل جراحی مجدد ۳۲٪ و به همراه عوارض مختلف بوده است به طوری که مولفین به این نتیجه رسانده است که عمل استئوتومی، یک عمل بسیار مشکل و کاملاً وابسته به رعایت کلیه نکات تکنیکی است. آکساکیس و همکاران^{۳۵} عمل جراحی استئوتومی یک مرحله ای همزمان با جاگذاری استم فمورال که البته می‌بایست coating زیاد داشته باشد را گزارش نموده‌اند. در مواردی که استئوتومی وسیع انجام می‌شود، حتی ممکن است به منظور جلوگیری از نفوذ سیمان به محل استئوتومی، استفاده از ایمپلنت های غیر سیمانی ارجح باشد.^{۴۳،۴۲،۹۵} استفاده از راسپ ها و ریمرهای استاندارد در استخوان فمورال اسکلوئوتیک می‌تواند با مشکل همراه باشد و احتیاط زیادی را می‌طلبد. در این موارد کمک گرفتن از یک مته دندانپزشکی با سرعت بالا high speed power burr می‌تواند کمک کننده باشد.

تعویض مفصل کامل زانو: همانند هیپ درصد کمی از بیماران مبتلا به بیماری پاژه اطراف زانو علایم دارند. گزارش های اندکی از آرتروپلاستی زانو در این افراد وجود دارد. و CassBroberg^{۴۴} در هفت بیمار مبتلا به پاژه اطراف زانو، که تحت تعویض کامل مفصل زانو قرار گرفتند، نتایج رضایت بخشی را گزارش دادند. تنها دو بیمار از هفت بیمار شواهد رادیولوژیکی شل شدن را داشتند، ولی هیچکدام نیاز به تعویض مجدد نداشتند. در مطالعه دیگر Gabel و همکاران^{۳۰} ۱۶ مورد تعویض کامل مفصل زانو در ۱۳ بیمار را گزارش کرده اند در طی هفت سال پیگیری بهبود قابل ملاحظه ای در اسکور زانوی بیماران KSS وجود داشت. با این وجود، دو

درگیری هر یک از استخوانهای فمور و تیبیا به تنهایی وجود داشته باشد عدم مطابقت اندازه استخوان تیبیا و فمور می تواند مشکل ساز باشد.^{۳۰،۳۱} بنابراین، باید از سیستم های زانو که اجازه ترکیب سایز های مختلف کمپاننت های فمورال و تیبیال را می دهند، استفاده نمود. انحنای زیاد قدامی تیبیا و فمور می تواند منجر به قرار دادن کمپاننت در خلف محور مکانیکال اندام شود. این مشکل می تواند باعث اختلال در راه رفتن شده که یک علت احتمالی برای شل شدن زودرس کمپاننت ها باشد.^{۳۰،۳۱} قرار دادن کمپاننت ها در هایپراکستنشن جهت جبران انحنای تیبیا در بعضی موارد ممکن است ضروری باشد.

استفاده از سیستم های surgical navigation می تواند نقش مهمی در درمان دفورمیتی اطراف زانو در بیماران مبتلا به بیماری پاژه داشته باشد. بیشتر سیستم های ناوبری هنگام عمل آرتروپلاستی با استفاده از محاسبات کامپیوتری محور مکانیکال اندام و راستای کمپاننت را تعیین و در اختیار جراح قرار می دهند و با این اطلاعات جراح می تواند علیرغم وجود دفورمیتی های اطراف مفصلی، کمپاننت ها را در وضعیت مناسبی با توجه به محور مکانیکال اندام قرار دهد.

یک مطالعه انجام شده نشان داد که به دلیل دفورمیتی و مشکل بودن اکسپوزر، ۵۰٪ موارد قرار گیری کمپاننت ها و نیز امتداد محور مکانیکال اندام، سباب اپیتمال است.^{۳۰} به نظر می رسد مشکل، ناشی از زاویه وارد شدن دیستال فمور به سمت واروس و نیز انحنای بیش از حد تیبیا به سمت قدام (anterior bowing) باشد. مولفین متوجه شده اند که استفاده از گایدهای فمورال اینترمدولری در بعضی بیماران مشکل بوده و عدم اینسرسن کامل آنها می تواند باعث قرار گرفتن نامناسب جزء فمورال در امتداد واروس و فلکشن شود. به همین خاطر، ممکنست استفاده از راهنمای خارج کانالی جهت برش و قطع فمور و تیبیا در بعضی از افراد لازم باشد. نکاتی مهم در استفاده از گایدهای اکسترامدولری وجود دارد. در سمت تیبیا، انحنای زیاد قدامی تیبیا می تواند باعث برش و برداشتن بیش از حد استخوان تیبیا شود. ممکن است به هنگام برش قسمت پروگزیمال تیبیا نیاز به استفاده از ده درجه شیب خلفی و قرار دادن یک کمپاننت تیبیال بدون شیب باشد همزمان با حفظ استخوان، عملکرد مناسب مفصل نیز بدست آید. برش نوترال تیبیا و استفاده از کمپاننت با شیب خلفی در این افراد می تواند دفورمیتی را شدید کرده و در نهایت منجر به برداشت استخوان بیشتر از قسمت قدامی تیبیا شود. هنگامی که

جدول- ۱: درمان دارویی جهت بیماری پاژه

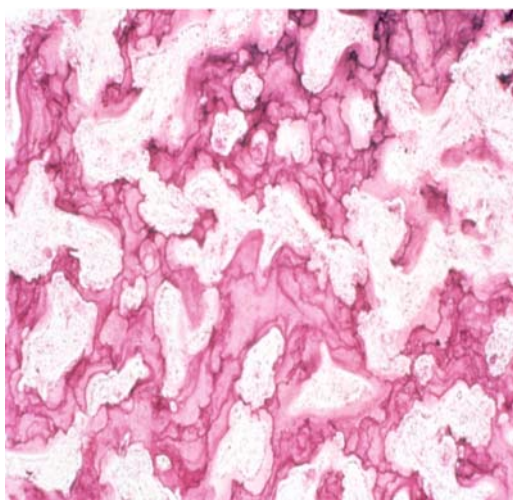
دارو	نام تجاری	دوز	طریقه مصرف
آلندرونات سدیم	فوزاماکس	۴۰ میلی گرم روزانه برای ۶ ماه	از راه دهان
اتیدرونات دی سدیم	دیدرونل	۲۰۰-۴۰۰ میلی گرم روزانه برای ۶ ماه	از راه دهان
پامیدرونات دی سدیم	آردیا	۳۰ میلی گرم (داخل وریدی) در ۴ ساعت، ۳ روز (افزایش تا ۶۰ میلی گرم)	وریدی
ریزدرونات سدیم	آکتونل	۳۰ میلی گرم روزانه برای ۲ ماه	از راه دهان
تیلودرونات دی سدیم	اسکلید	۴۰۰ میلی گرم روزانه برای ۳ ماه	از راه دهان
کلسی تونین سالمون	میاکلسین	۵۰-۱۰۰ واحد بین المللی ۳ بار در هفته یا به صورت روزانه	زیر پوستی

جدول-۲: اندیکاسیونهای درمان دارویی در بیماری پاژه

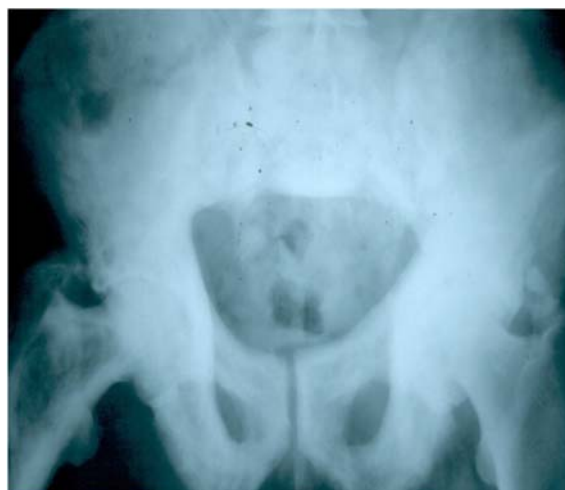- درد استخوانی یا مفصلی
- دفورمیتی استخوانی
- نشانه های نورولوژیک ✖ مربوط به فشار روی ساختمانهای نورولوژیک
- ✖ سردرد، ناشنوایی، رادیکولوپاتی، فشار روی طناب نخاعی، فلج در اعصاب کرانیال
- بیماری بدون نشانه است اما در مناطق پر خطر وجود دارد شامل:
 - ✖ استخوان های بلندی که وزن را تحمل می کنند- خطر شکستگی وجود دارد.
 - ✖ نواحی اطراف مفصلی - خطر اوستئوآرتریت وجود دارد.
 - ✖ ستون فقرات- خطر فشار روی ساختمانهای نورولوژیک وجود دارد.
 - ✖ قاعده جمجمه- خطر از دست دادن شنوایی وجود دارد.
- درمان هایپرکلسمی (به ندرت)
- قبل از عمل جراحی الکتیو ارتوپدی
- کاهش جریان خون در محل عمل و کاهش میزان از دست دادن خون حین عمل.

جدول-۳: نکاتی که در هنگام درمان جراحی بیماران مبتلا به بیماری پاژه مد نظر داشت

- قبل از عمل ✖ ارزیابی کامل مدیکال جهت کشف و درمان تظاهرات خارج اسکلتی مثل نارسائی قلبی ثانویه به افزایش برون ده قلبی
- ✖ درمان مدیکال برای بیمارانی که بیماری آنها فعال است (آلکالن فسفاتاز بالا).
- ✖ اهدای خون اتولوگ قبل از عمل
- ✖ رادیوگرافی تمام طول با کیفیت خوب جهت اندازه گیری ساین پروتورها و ارزیابی دفورمته ها
- ✖ انجام تست های تشخیصی با تزریق جهت رد کردن پاتولوژی های همراه
- ✖ انتخاب وسیله فیکساسیون شکستگی یا آرتروپلاستی (سیستم های زانوئی با امکان ترکیب کمپانته ها برای جبران عدم تطابق اندازه تیبیا و فمور)
- حین عمل: ✖ حفظ و ذخیره خون حین عمل و سرعت بالای عمل
 - ✖ استفاده از پروچهای وسیع در صورت نیاز
 - ✖ آزاد کردن بدون محدودیت نسج فرم در موارد کتتراکچر شدید
 - ✖ انجام برش مربوط به استخوان پاتلا در ابتدای عمل برای بهبود اکسپوژر
 - ✖ استفاده از سیستم navigation در بیمارانی که دفورمیتی های خارج مفصلی شدید دارند
 - ✖ استفاده از راسپ ها و ریمرهای تیز
 - ✖ استفاده از کمپانته های غیر سیمانی در هیپ بخصوص وقتی استخوان خیلی اسکلووتیک است یا یک اوستئوتومی همزمان انجام شده است
 - ✖ استفاده از burr جهت دسترسی آسان به کانال ایترامدولاری
 - ✖ استفاده از راهنما های خارج مدولاری
 - ✖ انتخاب برش های استخوانی به گونه ای که از رزکسیون زیاد خودداری شود
 - ✖ استفاده از استئوتومی در مواردی که اصلاح امتدادها مشکل است
 - ✖ عدم انجام استئوتومی در دیافیز
 - ✖ ادامه درمان مدیکال در صورتی که فعالیت بیماری زیاد است
 - ✖ تجویز پروفیلاکسی برای هتروتوپیک اسیفیکاسیون
 - ✖ مونیتور دقیق جهت عوارض قلبی

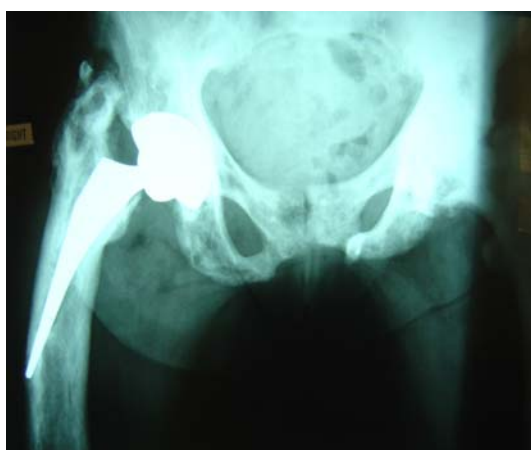

۲



شکل ۱- رادیو گرافی قدامی خلفی هیپ در بیمار مبتلا به پاژه. در مرحله انتهایی بیماری باریک شدن فضای مفصلی به همراه اسکروز شدید دیده میشود. به علاوه، در این بیماران پروتروژن استابولوم و کوکسا وارا شایع است.

شکل ۲- منظره هیستولوژیک استخوان در پاژه. استئوکلاست‌های با هسته‌های متعدد سبب جذب استخوان می‌شوند. منظره موزائیک از استخوان لاملار نامنظم به همراه کانال‌های پهن و ماتریکس نامنظم مشهود است.



۳

شکل ۳- دفرمیتی شدید پروگزیمال فمور در بیمار مبتلا به پاژه. عدم توجه به دفرمیتی سبب کارگذاری کمپاننت فمورال در وضعیت نامطلوب و در نتیجه شکست زودرس عمل جراحی شده است.

References

1. Paget J. On a form of chronic inflammation of bone (osteitis deformans). *Trans R Med Chir Soc Lond* 1877; 60: 36-9.
2. Van Staa TP, Selby P, Leufkens HG, Lyles K, Sprafka JM, Cooper C. Incidence and natural history of Paget's disease of bone in England and Wales. *J Bone Miner Res* 2002; 17: 465-71.
3. Lyles KW, Siris ES, Singer FR, Meunier PJ. A clinical approach to diagnosis and management of Paget's disease of bone. *J Bone Miner Res* 2001; 16: 1379-87.
4. Tiegs RD, Lohse CM, Wollan PC, Melton LJ. Long-term trends in the incidence of Paget's disease of bone. *Bone* 2000; 27: 423-7.
5. Mee AP. Paramyxoviruses and Paget's disease: the affirmative view. *Bone* 1999; 24: 19S-21S.
6. Gordon MT, Mee AP, Anderson DC, Sharpe PT. Canine distemper virus transcripts sequenced from Pagetic bone. *Bone Miner* 1992; 19: 159-74.
7. Reddy SV, Singer FR, Mallette L, Roodman GD. Detection of measles virus nucleocapsid transcripts in circulating blood cells from patients with Paget's disease. *J Bone Miner Res* 1996; 11: 1602-7.
8. Helfrich MH, Hobson RP, Grabowski PS, Zurbriggen A, Cosby SL, Dickson GR, et al. A negative search for a paramyxoviral etiology of Paget's disease of bone: molecular, immunological, and ultrastructural studies in UK patients. *J Bone Miner Res* 2000; 15: 2315-29.
9. Lever JH. Paget's disease of bone in Lancashire and arsenic pesticide in cotton mill wastewater: a speculative hypothesis. *Bone* 2002; 31: 434-36.
10. Lopez AG, Morales PA, Elena IA, Rey JS, Corres GJ. Cattle, pets, and Paget's disease of bone. *Epidemiology* 1997; 8: 247-51.
11. Siris ES, Kelsey JL, Flaster E, Parker S. Paget's disease of bone and previous pet ownership in the United States: dogs exonerated. *Int J Epidemiol* 1990; 19: 455-8.

12. Demulder A, Takahashi S, Singer FR, Hosking DJ, Roodman GD. Abnormalities in osteoclast precursors and marrow accessory cells in Paget's disease. *Endocrinology* 1993; 133: 1978-82.
13. Altman RD. Musculoskeletal manifestations of Paget's disease of bone. *Arthritis Rheum* 1980; 23: 1121-7.
14. Guyer PB, Dewbury KC. The hip joint in Paget's disease Paget's coxopathy. *Br J Radiol* 1978; 51: 574-8.
15. Whitehouse RW. Paget's disease of bone. *Semin Musculoskelet. Radiol* 2002; 6: 313-22.
16. Delmas PD, Meunier PJ. The management of Paget's disease of bone. *N Engl J Med* 1997; 336: 558-66.
17. Alvarez L, Guanabens N, Peris P, Monegal A, Bedini JL, Deulofeu R, et al. Discriminative value of biochemical markers of bone turnover in assessing the activity of Paget's disease. *J Bone Miner Res* 1995; 10: 458-65.
18. Eisman JA, Martin TJ. Osteolytic Paget's disease. Recognition and risks of biopsy. *J Bone Joint Surg Am* 1986; 68: 112-7.
19. Papapoulos SE, Frolich M. Prediction of the outcome of treatment of Paget's disease of bone with bisphosphonates from short-term changes in the rate of bone resorption. *J Clin Endocrinol Metab* 1996; 81: 3993-7.
20. McDonald DJ, Sim FH. Total hip arthroplasty in Paget's disease. A follow-up note. *J Bone Joint Surg Am* 1987; 69: 766-72.
21. Parvizi J, Schall DM, Lewallen DG, Sim FH. Outcome of uncemented hip arthroplasty components in patients with Paget's disease. *Clin Orthop* 2002; 403: 127-34.
22. Kirsh G, Kligman M, Roffman M. Hydroxyapatite-coated total hip replacement in Paget's disease: 20 patients followed for 4-8 years. *Acta Orthop Scand* 2001; 72: 127-32.
23. Crawford RW, Gie GA, Ling RS, Murray DW. Diagnostic value of intra-articular anaesthetic in primary osteoarthritis of the hip. *J Bone Joint Surg Br* 1998; 80: 279-81.
24. Merkow RL, Lane JM. Paget's disease of bone. *Orthop Clin North Am* 1990; 21: 171-89.
25. Huvos AG, Butler A, Bretsky SS. Osteogenic sarcoma associated with Paget's disease of bone. A clinicopathologic study of 65 patients. *Cancer* 1983; 52: 1489-95.
26. Arnalich F, Plaza I, Sobrino JA, Oliver J, Barbado J, Pena JM, et al. Cardiac size and function in Paget's disease of bone. *Int J Cardiol* 1984; 5: 491-505.
27. Parvizi J, Frankle MA, Tiegs RD, Sim FH. Corrective osteotomy for deformity in Paget's disease. *J Bone Joint Surg Am* 2003; 85-A: 697-702.
28. Roper BA. Paget's disease at the hip with osteoarthritis: results of intertrochanteric osteotomy. *J Bone Joint Surg Br* 1971; 53: 660-62.
29. Meyers MH, Singer FR. Osteotomy for tibia vara in Paget's disease under cover of calcitonin. *J Bone Joint Surg Am* 1978; 60: 810-14.
30. Gabel GT, Rand JA, Sim FH. Total knee arthroplasty for osteoarthritis in patients who have Paget's disease of bone at the knee. *J Bone Joint Surg Am* 1991; 73: 739-44.
31. Schai PA, Scott RD. Younger AS: Total knee arthroplasty in Paget's disease: technical problems and results. *Orthopedics* 1999; 22: 21-5.
32. Dunlop DJ, Donnachie NJ, Treacy RB. Failure after customized curved femoral stems in total hip arthroplasty for Paget's disease. *J Arthroplasty* 2000; 15: 398-401.
33. Sochart DH, Porter ML. Charnley low-friction arthroplasty for Paget's disease of the hip. *J Arthroplasty* 2000; 15: 210-19.
34. Merkow RL, Pellicci PM, Hely DP, Salvati EA. Total hip replacement for Paget's disease of the hip. *J Bone Joint Surg Am* 1984; 66: 752-58.
35. Alexakis PG, Brown BA, Hohl WM. Porous hip replacement in Paget's disease. An 8-2/3-year follow up. *Clin Orthop* 1998; 350: 138-42.
36. Hozack WJ, Rushton SA, Carey C, Sakalkale D, Rothman RH. Uncemented total hip arthroplasty in Paget's disease of the hip: a report of 5 cases with 5-year follow up. *J Arthroplasty* 1999; 14: 872-76.
37. Ferguson DJ, Itonaga I, Maki M, McNally E, Gundle R, Athanasou NA: Heterotopic bone formation following hip arthroplasty in Paget's disease. *Bone* 2004; 34: 1078-83.
38. Robey PG, Bianco P: The role of osteogenic cells in the pathophysiology of Paget's disease. *J Bone Miner Res* 1999; 14: 9-16.
39. Marr DS, Rosenthal DI, Cohen GL, Tomford WW. Rapid postoperative osteolysis in Paget disease: a case report. *J Bone Joint Surg M* 1994; 76: 274-77.
40. Ludkowsky P, Wilson-MacDonald J. Total arthroplasty in Paget's disease of the hip. A clinical review and review of the literature. *Clin Orthop Relat Res* 1990; 255:160-67.
41. Haibach H, Farrell C, Dittrich FJ. Neoplasms arising in Paget's disease of bone: a study of 82 cases. *Am J Clin Pathol* 1985; 83: 594-600.
42. Papagelopoulos PJ, Trousdale RT, Lewallen DG: Total hip arthroplasty with femoral osteotomy for proximal femoral deformity. *Clin Orthop Relat Res* 1996; 332: 151-62.
43. Namba RS, Brick GW, Murray WR. Revision total hip arthroplasty with correctional femoral osteotomy in Paget's disease. *J Arthroplasty* 1997; 12: 591-95.
44. Broberg MA, Cass JR. Total knee arthroplasty in Paget's disease of the knee. *J Arthroplasty* 1986; 1: 139-42.
45. Cameron HU. Total knee replacement in Paget's disease. *Orthop Rev* 1989; 18: 206-8.
46. Walton KR, Green JR, Reeve J, Wootton R. Reduction of skeletal blood flow in Paget's disease with disodium etidronate therapy. *Bone* 1985; 6: 29-31.

Surgical Manifestations of Paget's Disease (*review article*)

J. Parvizi

*Ruthman Institute of
Orthopedics at Thomas
Jefferson Hospital,
Philadelphia*

*Translated by
S.M.J. Mortazavi
Department of Orthopedic
Surgery, Tehran University of
Medical Sciences.*

Abstract

Paget's disease is a chronic non-metabolic bone disorder that is characterized by increased bone resorption, bone formation and remodeling. This unbalanced process may lead to osseous deformities, structural weakness and altered joint biomechanics all of which can make surgical reconstruction difficult. Although few patients with Paget's disease ever require surgical treatment, successful surgical management of severe orthopaedic complications has improved the quality of life for these patients. Surgical options include osteotomy to restore long bone deformity and arthroplasty to correct altered joint mechanics. Patients are at increased risk for surgical complication such as blood loss and heterotopic bone formation. Issues relating to the surgical management of patients with Paget's disease such as appropriate preoperative diagnosis, technical challenges of surgery, and strategies to improve the long-term outcome of surgical intervention are discussed.

Keywords: Paget's disease, bone reconstruction, surgical complication.

*Ruthman Institute of
Orthopedics at Jefferson
University, 925 Chestnut Str,
Philadelphia, PA 19107
Tel: 267 339 3617
Fax: 215 503 0580
Email: parvj@aol.com