

ارزیابی فالوآپ بیمار مبتلا به کیست‌های پستان با استفاده از فناوری تصویربرداری حرارتی: گزارش موردی

چکیده

دریافت: ۱۳۹۶/۱۲/۱۰ ویرایش: ۱۳۹۶/۱۲/۱۷ پذیرش: ۱۳۹۷/۰۷/۱۵ آنلاین: ۱۳۹۷/۰۷/۳۰

زمینه و هدف: سرطان پستان یک بدخیمی رایج است که تشخیص زودهنگام مبتنی بر تصویربرداری از سرطان پستان نتیجه درمان را بهبود می‌بخشد. تصویربرداری حرارتی (ترموگرافی) شیوه‌ای سریع، غیرتهاجمی، بدون تماس و انعطاف‌پذیر برای تشخیص سرطان پستان می‌باشد.

معرفی بیمار: بیمار زن ۲۵ ساله است که در آبان ۱۳۹۳ و تیر ۱۳۹۶ جهت انجام معاینات کلینیکی به مرکز تحقیقات رادیولوژی نوین و تهاجمی در بیمارستان امام خمینی (ره) تهران وابسته به دانشگاه علوم پزشکی تهران مراجعه نمود. نتایج سونوگرافی پستان چپ و نواحی آگزیلاری دو طرف و بیوپسی تحت گاید سونوگرافی از ناحیه آگزیلاری چپ حاکی از آن است که منطبق بر برجستگی ملموس در ساعت ۱۱-۱۲ پستان چپ نسج ضخیم و اکوژن بدون یافته مشکوک دیده شد.

نتیجه‌گیری: نتایج حاکی از دقت در شناسایی و همخوانی کیست‌های بیمار در روش ماموگرافی و سونوگرافی با نتایج ترموگرافی در هر دو بازه زمانی آبان ۱۳۹۳ و تیر ۱۳۹۶ دارد.

کلمات کلیدی: سرطان پستان، بررسی حرارتی، سونوگرافی.

حسین قیومی‌زاده^{۱*}، مصطفی دانائیان^۱
علی فیاضی^۱، سیروس احمدی طوسی^۲
نسرین احمدی‌نژاد^۳، میترا نوید^۴

۱- گروه مهندسی برق، دانشگاه ولی‌عصر (عج) رفسنجان، رفسنجان، ایران.

۲- گروه مهندسی پزشکی، دانشگاه حکیم سبزواری، سبزوار، ایران.

۳- مرکز تحقیقات رادیولوژی نوین و تهاجمی، دانشگاه علوم پزشکی تهران، تهران، ایران.

۴- گروه مهندسی پزشکی، شرکت فن‌آوران مادون قرمز، تهران، ایران.

* نویسنده مسئول: کرمان، رفسنجان، دانشگاه ولی‌عصر (عج) رفسنجان، گروه مهندسی برق.

تلفن: ۰۳۴-۳۳۱۲۳۹۸

E-mail: h.ghayoumizadeh@vru.ac.ir

مقدمه

سرطان پستان بیماری پیشرو در میزان بروز مرگ‌ومیر در میان زنان است و یکی از علل اصلی مرگ‌ومیر سرطان در زنان در سراسر جهان می‌باشد.^۱ چنین وضعیت مرگ‌ومیری زمانی رخ می‌دهد که سرطان در مرحله گسترش‌یافته و یا متاستاز باشد که منجر به نتایج ویرانگری می‌شود. از سوی دیگر، هنگامی که تشخیص به‌موقع انجام شود، شاخص بقا تا ۹۵٪ افزایش می‌یابد.^۲

تکنیک ماموگرافی مبتنی بر مورفولوژی روش استاندارد طلایی است که در شیوه‌های بالینی در سطح جهانی استفاده می‌شود. با این حال، این تکنیک حساسیت کمی را برای سینه‌های با بافت متراکم و چگال (Dense) یا زنان جوان دارد. افزون‌براین، در هنگام غربالگری نیاز به فشرده‌سازی پستان می‌باشد و بایستی در معرض

تابش آن قرار گیرد.^۳ از سوی دیگر، نشان داده شده است که تکنیک ترموگرافی مادون قرمز، می‌تواند به‌عنوان یک وسیله جانبی بالقوه برای تشخیص سرطان پستان باشد.

الگوهای حرارتی غیرطبیعی را می‌توان به‌راحتی توسط تصویربرداری حرارتی تشخیص داد. مطالعات پیشین نشان می‌دهد که گرمای تولیدشده توسط سلول‌های سرطانی به‌دلیل بالا بودن میزان متابولیسم می‌باشد که از طریق هدایت گرما به سطح پوست منتقل می‌شود. ترموگرافی مادون قرمز با اندازه‌گیری تابش گرمای منتشرشده از سطح پوست، آن‌را به فرمت تصویر حرارتی بصری با توجه به مقادیر دمای مربوط به آن تبدیل می‌کند.^۴ تصویربرداری حرارتی از راه دور، بدون تماس و روشی غیرتهاجمی است.^۵ تفسیر رنگ‌های ترموگرام آسان و سریع می‌باشد. همچنین یک روش فوری می‌باشد که قادر است تغییرات دینامیکی درجه حرارت را نظارت و مانیتور نماید.

هستیم (به‌صورت دایره‌ای قرمز رنگ بر روی تصویر مشخص است) که منطبق بر نتایج سونوگرافی می‌باشد.^۶

بیمار مورد نظر در تاریخ ۲۰۱۷/۷/۱۸ به‌منظور فالوآپ و بررسی دوباره به بیمارستان امام‌خیمینی (ره) مراجعه کرد که همانند گذشته معاینات بالینی توسط پزشکی مربوطه صورت پذیرفت. نتایج ماموگرافی از بیمار حاکی از این مطالب می‌باشد: بافت Homogenous glandular در هر دو پستان دیده می‌شود. گروهی کیست کوچک با Echogenic septa در حدود ۷×۱۳ mm در ساعت ۹-۱۰ عدد پستان راست وجود دارد که ۴ cm از آرئول و ۱۳ mm از پوست است. چندین کیست کوچک نیز در پستان چپ وجود دارد. تغییرات Post-operative در Axilla چپ پستان دیده می‌شود.

سپس بیمار براساس استانداردهای گفته‌شده در مطالب پیشین توسط دوربین ترموگرافی مورد عکسبرداری قرار گرفت. عکس گرفته‌شده از بیمار در شکل ۲ قابل‌ملاحظه می‌باشد. با بررسی تصاویر ترموگرافی با استفاده از تکنیک عدم تقارن قابل مشاهده است نواحی که به‌صورت عدم تقارن در سمت راست پستان بیمار قرار گرفته است (به‌صورت دایره قرمز رنگی نمایش داده شده است). نواحی اشاره‌شده منطبق بر نتایج کلینیکال بیمار می‌باشد.

نتایج به‌دست‌آمده گویای این است که ساعت تشخیصی کیست‌های پستان در بیمار به‌وسیله ترموگرافی با نتایج آزمایشات کلینیکال منطبق می‌باشد. نکته قابل توجه این است که مورفولوژی دمایی و حرارتی بیمار در فاصله زمانی دو ساله در نواحی کیستیک اختلاف چندانی ندارند.

بحث

با توجه به پیشرفت‌های این تکنولوژی و افزایش درخواست مصرف‌کننده‌ها برای یک روش غربالگری با قیمت کم و بدون پرتو می‌تواند پتانسیلی برای انتخاب ترموگرافی به‌عنوان یک روش تصویربرداری پستان در نظر گرفت.

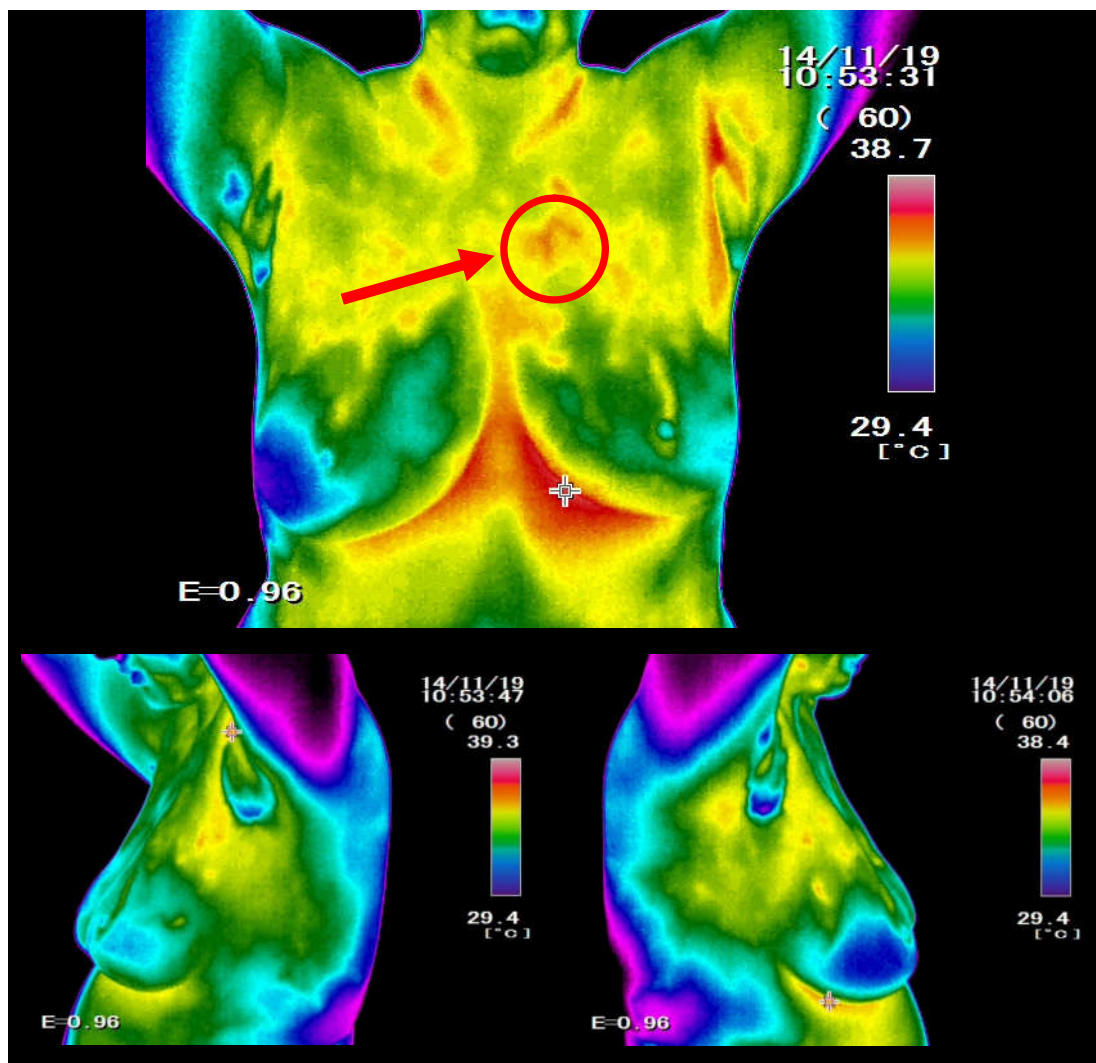
با پیدایش نسل‌های جدید آشکارسازهای مادون قرمز، تصویربرداری حرارتی مادون قرمز تبدیل به یک ابزار تشخیصی دقیق پزشکی برای اندازه‌گیری مناطق غیرطبیعی در الگوی حرارتی شده است. افزون‌براین، حساسیت به درجه حرارت، قدرت تفکیک فضایی و طبیعت بدون تماس

در این پژوهش یک مورد از بیماران دارای مشکلات کیستی در ناحیه پستان بوده، پس از دو سال فاصله زمانی توسط تکنیک ترموگرافی مورد معاینه دوباره قرار گرفت، سپس نتایج ترموگرافی در مقایسه با ماموگرافی مورد ارزیابی واقع گردید. نتایج ماموگرافی از بیمار حاکی از این مطالب می‌باشد که گروهی کیست کوچک در ساعت ۹-۱۰ پستان راست و چندین کیست کوچک نیز در پستان چپ وجود دارد.

معرفی بیمار

گزارش کنونی به‌صورت موردی می‌باشد که بیمار مورد ارزیابی زن ۲۵ ساله است، که در آبان ۱۳۹۳ و تیر ۱۳۹۶ جهت انجام معاینات کلینیکی سرطان پستان به مرکز تحقیقات رادیولوژی نوین و تهاجمی در بیمارستان امام‌خیمینی (ره) وابسته به دانشگاه علوم پزشکی تهران مراجعه نمود. نتایج سونوگرافی پستان چپ و نواحی آگزیلاری دو طرف و بیوپسی تحت گاید سونوگرافی از ناحیه آگزیلاری چپ حاکی از آن است که منطبق بر برجستگی ملموس در ساعت ۱۱-۱۲ پستان چپ نسج ضخیم و اکوژن بدون یافته مشکوک دیده شد. لFNودهای برجسته با کورتکس ضخیم در آگزیلا چپ دیده شد. تصویر کیست کوچک به دیامتر ۷×۴ mm در عمق این ناحیه دیده شد. چند لFNوود با نمای Round در آگزیلاری راست نیز دیده شد ولی لFNودهای سمت چپ آشکارتر بود. نتایج پاتولوژی بیمار نیز نشان می‌دهد که نمونه در فرمالین دریافت‌شده، توده زیر بغل شامل دو قطعه، که از بافت فیبرهای چربی هستند و اندازه آن ۱/۵×۴/۵×۴ cm است و حاوی گره‌های لنفاوی با قطر حداکثر ۱/۶ cm است. جهت انجام ترموگرافی و مقایسه با نتایج ماموگرافی و سونوگرافی از دستگاه دمانگاری با دوربین مادون قرمز غیرتماسی VisIR 640 (Thermoteknix Systems Ltd, Cambridge, UK) استفاده شده است.^۶ تصویر ترموگرافی گرفته‌شده از بیمار در شکل ۱ نشان داده شده است.

نواحی قرمز رنگ حاکی از دمای بالاتری نسبت به دیگر رنگ‌ها می‌باشد. تکنیک عدم تقارن حرارتی از اصول اولیه تشخیص و آنالیز تصاویر حرارتی در حوزه پزشکی است. همان‌طور که در شکل مشاهده می‌شود نواحی قرمز رنگ در دو طرف ناحیه پستان در سمت چپ و راست بیمار به‌صورت متقارن قرار نگرفته‌اند. در مناطقی از ناحیه پستان در سمت چپ بیمار در ساعت ۱۱ با افزایش دمای منطقه‌ای روبه‌رو

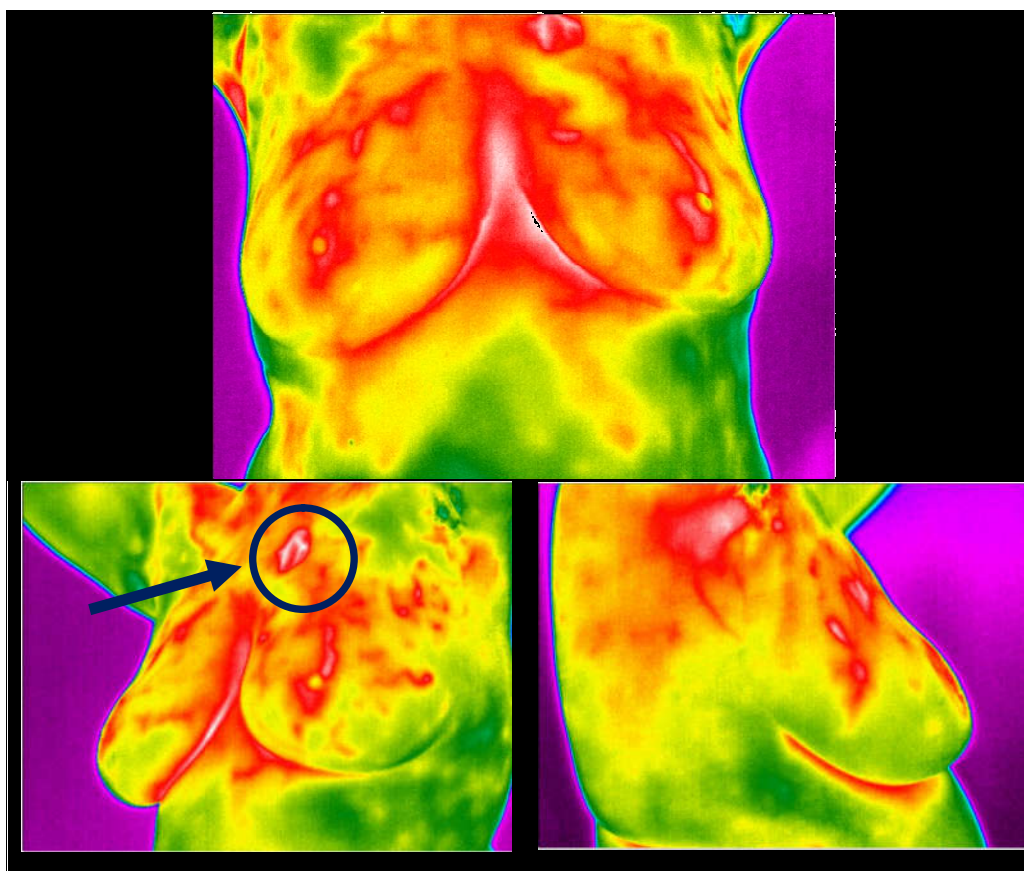


شکل ۱: تصویر ترموگرافی بیمار در سال ۲۰۱۴ در سه حالت که شامل نواحی غیرطبیعی و نامتقارن حرارتی می‌باشد.

سینه فراهم نمی‌کند، اما داده‌های عملکردی دما و شرایط عروق بافت سینه را در دست می‌دهد. گمان می‌رود، این تغییرات عملکردی پیش از آغاز تغییرات ساختاری که در نتیجه بیماری و یا سرطان پدید می‌آیند ایجاد شوند.

Kirubha و همکاران سعی کردند قسمت غده غیرطبیعی پستان را از تصاویر ترموگرافی و PET-CT جدا کنند. در مطالعه‌شان یافتند که هیستوگرام RGB سمت راست پستان و هیستوگرام خاکستری آن،

و بی‌ضرر بودن از ویژگی‌های روش تصویربرداری حرارتی است.^۳ اهمیت بررسی و پژوهش در مورد این مسئله بدان دلیل است که تاکنون بررسی و مقایسه‌ای محدود در تشخیص بیماری بافت پستان به‌صورت فالوآپ در ارتباط با ترموگرافی و سونوگرافی صورت پذیرفته است. یافته‌ی فالوآپ حاصل‌شده از مطالعه نشان می‌دهد که روش ترموگرافی دارای مزایا و نواقصی در کشف بیماری‌های مرتبط با پستان است. ترموگرافی اطلاعاتی پیرامون ساختارهای مورفولوژی



شکل ۲: تصویر ترموگرافی بیمار در سال ۲۰۱۷ در سه حالت که شامل نواحی غیرطبیعی و نامتقارن حرارتی می‌باشد.

جدول ۱: مروری بر مطالعات مشابه

نویسندگان	سال انتشار	نام مجله	عنوان
Kirubha و همکاران ^۷	2015	Infrared Physics & Technology	قسمت غده غیرطبیعی پستان را در تصاویر ترموگرافی و PET-CT جدا کردند. اختلاف دمایی اندازه‌گیری شده بین پستان سمت راست و چپ 0.4°C گزارش شده است. بیمار زن ۴۲ ساله و سفیدپوست، دارای سرطان کارسینوم در جای مجاری یا داکتال بود. تصاویر ماموگرافی و سونوگرافی در زمان ترموگرافی در دسترس بوده و مقدار اختلاف دمایی اندازه‌گیری شده $2/9^{\circ}\text{C}$ تا $2/7^{\circ}\text{C}$ بوده است.
Glaser و همکاران ^۸	2015	Maturitas	

همانند ماموگرافی محدودیت‌هایی وجود دارد که توانایی‌های این روش را در تشخیص وضعیت‌های غیرطبیعی بافت سینه محدود می‌کند. تفسیر تصاویر ترموگرافی به توانایی شناسایی نواحی با دمای

نشانگر الگوی نامتقارن حرارتی است. تفاوت محاسبه شده در SST اندازه‌گیری شده بین پستان سمت راست پستان و پستان عادی سمت چپ بیشتر از 0.4°C بود (جدول ۱).^۷

غیرطبیعی در بافت پستان که ممکن است منشا کیستیک داشته باشد، استفاده کرد. همچنین در بازه‌های زمانی دو ساله وضعیت مورفولوژی حرارتی در نواحی کیستیک تغییرات چشمگیری ندارد.

بالا بستگی دارد به‌ویژه در مناطقی که متابولیک پایین هست و یا تومورهای سرد، بسیار هم دشوار می‌باشد. نتایج کلی این مطالعه حاکی از این است که از ترموگرافی می‌توان در جهت تشخیص مناطق

References

1. Wahab AA, Salim MIM, Aziz MNC. In vivo thermography-based image for early detection of breast cancer using two-tier segmentation algorithm and artificial neural network. In: Ng E, Etehadavakol M, editors. Application of Infrared to Biomedical Sciences. Series in BioEngineering. Singapore: Springer; 2017. P. 109-31.
2. Garduño-Ramón MA, Vega-Mancilla SG, Morales-Henández LA, Osomio-Rios RA. Supportive Noninvasive Tool for the Diagnosis of Breast Cancer Using a Thermographic Camera as Sensor. *Sensors (Basel)* 2017;17(3).pii: E497.
3. Leproux A, Durkin A, Compton M, Cerussi AE, Gratton E, Tromberg BJ. Assessing tumor contrast in radiographically dense breast tissue using Diffuse Optical Spectroscopic Imaging (DOSI). *Breast Cancer Res* 2013;15(5):R89.
4. Tattersall GJ. Infrared thermography: A non-invasive window into thermal physiology. *Comp Biochem Physiol A Mol Integr Physiol* 2016;202:78-98.
5. Ghayoumi Zadeh H, Haddadnia J, Rahmani Seryasat O, Mostafavi Isfahani SM. Segmenting breast cancerous regions in thermal images using fuzzy active contours. *EXCLI J* 2016;15:532-50.
6. Zadeh HG, Haddadnia J, Ahmadinejad N, Baghdadi MR. Assessing the potential of thermal imaging in recognition of breast cancer. *Asian Pac J Cancer Prev* 2015;16(18):8619-23.
7. Kirubha AS, Anburajan M, Venkataraman B, Menaka M. Comparison of PET-CT and thermography with breast biopsy in evaluation of breast cancer: A case study. *Infrared Phys Technol* 2015;73:115-25.
8. Glaser R, Dimitrakakis C. Reduced incidence of breast cancer in women adherent to testosterone or testosterone-anastrozole hormone therapy: updated interim analysis. *Maturitas* 2015;1;81(1):189.

Following a patient with breast cysts using thermal imaging: *case report*

Abstract

Received: 01 Mar. 2018 Revised: 08 Mar. 2018 Accepted: 07 Oct. 2018 Available online: 22 Oct. 2018

Hossein Ghayoumi Zadeh
Ph.D.^{1*}
Mostafa Danaeian Ph.D.¹
Ali Fayazi Ph.D.¹
Cyrus Ahmadi Toussi M.Sc.²
Nasrin Ahmadinejad M.D.³
Mitra Navid M.Sc.⁴

1- Department of Electrical Engineering, Vali-e-Asr University of Rafsanjan, Rafsanjan, Iran.

2- Department of Biomedical Engineering, Hakim Sabzevari University, Sabzevar, Iran.

3- New and Invasive Radiology Research Center, Tehran University of Medical Sciences, Tehran, Iran.

4- Department of Biomedical Engineering, Fanavaran Madoon Ghermez Company, Tehran, Iran.

Background: Breast cancer is a common malignancy in which early breast cancer detection by the help of imaging can improve the treatment outcome. Thermography utilizes infrared beams which are fast, non-invasive, and non-contact and the output created images by this technique are flexible and useful to monitor the temperature of the human body.

Case presentation: Our patient is a 25-year-old woman who was referred to Tehran's Imam Khomeini Hospital, Tehran University of Medical Sciences, in October 2014 and June 2017 to perform clinical examinations of breast cancer at the Invasive and New Radiology Research Center of Tehran. The results of the sonography for the left breast and bilateral axillary regions and sonography guided biopsy from the left axillary region indicated that: it was consistent with the tangential prominence at 11-12 O' clock in the left breast tissue and echo gene was found without any suspected findings. Then, using the non-contact infrared imaging camera VisIR 640 (Thermoteknix Systems Ltd, Cambridge, UK), the feasibility of thermography method in the patient's follow-up was investigated.

Conclusion: Thermography can be used to detect abnormal areas in the breast tissue that may have cystic origin. The results indicated that the accuracy of the identification and matching of patient cysts in mammography and ultrasonography with the results of thermography in both periods of October 2014 and June 2017. Considering the results, it is noteworthy that the diagnostic clock of the breast cysts in the patient is consistent with the results of the clinical trials with the thermography. Moreover, in a 2 years intervals, the status of thermal morphology status of the cystic region did not considerably change which showed a relatively stable status.

Keywords: breast cancer, thermal analysis, ultrasonography.

* Corresponding author: Department of Electrical Engineering, Vali-E-Asr University of Rafsanjan, Rafsanjan, Kerman, Iran.
Tel: +98 34 31312398
E-mail: h.ghayoumizadeh@vru.ac.ir