

مقایسه نتایج بیوپسی روده باریک و تست سرولوژیک آنتی آندومیوزیال در کودکان مشکوک به بیماری سلیاک در مرکز طبی کودکان، سالهای ۸۳-۱۳۸۰

چکیده

فاطمه محجوب^۱
فاطمه فرهمند^۲
سیامند مولوی^۱

زمینه و هدف: هدف این مطالعه، نشان دادن توانایی روش های موجود برای تشخیص بیماریارانی است که شک بالینی قوی ابتلا به سلیاک داشته اند.

روش بررسی: در این مطالعه آینده نگر، ۹۵ بیمار با شک بالینی سلیاک تحت آندوسکوپی فوقانی قرار گرفته و نمونه بیوپسی از دئودنوم تحت رنگ آمیزی هماتوکسیلین اتوزین (H&E) و ایمونوهیستوشیمی با آنتی ژن مشترک لکوسیتی در موارد خاص قرار گرفت، همزمان تست آنتی میوزیال نیز انجام شد. تقسیم بندی بافت شناسی بر اساس سیستم درجه بندی Marsh انجام شد و سپس نتایج با تست آنتی آندومیوزیال مقایسه گردید.

یافته ها: بیماران ۹۵ نفر شامل ۴۹ نفر پسر و ۴۶ دختر با میانگین سنی ۶/۳ سال بودند. شایع ترین شکایت بیماران درد شکم (۴۸/۶٪) بوده است. آزمایش سرولوژیک آنتی آندومیوزیال در ۴۳ نفر مثبت و در ۵۲ نفر منفی و در بررسی هیستوپاتولوژیک طرح غیر طبیعی در ۷۸ مورد مشاهده گردید، که اکثرا در گروه مارش ۳A (۵۱ نفر) قرار گرفتند. درجات مارش ۳B و ۳C که در موارد استقرار یافته سلیاک دیده می شود، تنها در ۱۶ مورد از بیماران ما یافت شد. بین نتایج آزمایش آنتی آندومیوزیال و طرح بافت شناسی هیچ رابطه معنی داری به دست نیامد. نمونه ۲۰ بیمار که در مارش صفر و یک قرار داشتند مورد رنگ آمیزی ایمونوهیستوشیمیایی قرار گرفت ولی نتایج، تفاوت معنی داری با رنگ آمیزی H&E نداشت.

نتیجه گیری: نتایج مطالعه، نشان داد که متأسفانه تلفیق علایم بالینی، آسیب شناسی روده و آزمایشات سرولوژیک برای تشخیص قطعی با کاستی های زیادی همراه بوده و برای رسیدن به راهی که تشخیص قطعی را مطرح نماید، راه زیادی در پیش است.

کلمات کلیدی: سلیاک، تست آنتی آندومیوزیال، سیستم درجه بندی Marsh

۱-گروه پاتولوژی، مرکز طبی کودکان
۲-گروه گوارش و کبد، مرکز طبی کودکان

*نشانی: تهران - انتهای بلوار کشاورز مرکز
طبی کودکان، بخش پاتولوژی.
تلفن: ۰۲۱-۸۸۹۵۳۰۱۰، ۰۲۱-۶۶۹۳۷۵۶۵
پست الکترونیک fmahjoub@sina.tums.ac.ir

مقدمه

بیماری سلپاک که به طور کلاسیک اولین بار در سال ۱۸۸۸ توسط دکتر ساموئیل گی شرح داده شد،^۱ از علل مهم ایجاد سوء تغذیه و اسهال مزمن می باشد. اولین بار دکتر ویلیام کارل دیک در هلند به تاثیر گلوتن در ایجاد بیماری سلپاک اشاره نمود.^۲ این بیماری به علت درگیری ابتدای روده کوچک در اثر عوامل اتوایمون در مصرف کنندگان بعضی حبوبات مانند گندم، چاودار و جو دیده می شود. بیماری سلپاک یک بیماری چند عاملی است که زمینه ارثی همراه با عوامل محیطی در ایجاد آن مطرح شده اند. شیوع بیماری در بستگان درجه اول بیمار در مقالات مختلف از ۱٪ تا ۱۸٪ گزارش شده است (به طور متوسط (۱۰٪)).^۳ بروز همزمان بیماری در ۸۶٪ دوقلوهای همسان و در ۲۰٪ دوقلوهای غیر همسان گزارش شده است.^۴ همراهی سلپاک با ژن های مرتبط با HLA مانند DR3، DQ8، DQ2 و DR517 به اثبات رسیده است.^۵ همچنین ژن های دیگری مانند 5q33-31 و 19p13-01 نیز که خارج از محدوده HLA می باشند در این بیماران دیده شده اند.^{۶،۷} در سال های اخیر فرضیات زیادی در رابطه با علل ایجاد کننده سلپاک مطرح شده است، ولی نکته ای که تقریباً همه بر روی آن اتفاق نظر دارند آن است که بیماری سلپاک یک بیماری اتوایمون در روده کوچک است که با واسطه سلول های لنفوسیت T ایجاد می گردد. مهم ترین متهم در این رابطه گلوتن موجود در غلات ذکر شده است که در بستر ژنی مناسب باعث بروز علائم روده ای و نیز خارج روده ای می گردد.^۸ اخیراً به نقش آنتی بادی علیه ترانس گلوتامیناز^۲ نیز در ایجاد این بیماری اشاره شده است. این ماده یک آنزیم وابسته به یون کلسیم می باشد که باعث حذف گروه های آمیدی اختصاصی از گلوتامین می شود، در نتیجه باعث افزایش تمایل اتصال پپتید های گلیادین به DQ2 و DQ8 می گردد و همانطور که می دانیم T-cell ها پپتیدهای

گلوتن را به وسیله این مولکول ها تشخیص می دهند.^۹ بیماری سلپاک معمولاً در سنین شیرخواری و معمولاً قبل از رفتن کودک به مدرسه آشکار می شود. در فرم کلاسیک بیماری نشانه ها و علائم سوء جذب در اولین ماه های شروع رژیم حاوی گلوتن آغاز می شود که به صورت اسهال مزمن، استفراغ، نفخ و اتساع شکم است. در سنین بالاتر معمولاً فرد با شکایاتی همچون کوتاهی قد، تاخیر در بلوغ و استئوپروز مراجعه می نماید.^{۱۰} بررسی هیستوپاتولوژیک بیوپسی روده کوچک با درجه بندی جدید مارش Marsh (ضمیمه می باشد) صورت می گیرد^{۱۱} که به تعداد لنفوسیت های داخل پوشش اپی تلیالی، به میزان آتروفی پرزها و هیپرپلازی کریپت ها توجه دارد. اگرچه در کتب مختلف استاندارد پلانی تشخیص سلپاک بیوپسی روده کوچک مطرح شده است، اما به دلایل مختلف از جمله دیده شدن این تغییرات در سایر بیماری ها مانند آلرژی به شیر گاو، عفونت های دستگاه گوارش، نقایص ایمنی و غیره، اختصاصی بودن آنها کاملاً زیر سوال می رود. از طرف دیگر تغییرات مخاطی در سلپاک بصورت تدریجی ظاهر شده و با داشتن یک بیوپسی طبیعی نمی توان کاملاً بیماری را رد کرد. هم چنین درگیری ابتدای روده کوچک در سلپاک به صورت پراکنده بوده و در صورت عدم برداشت نمونه کافی (حداقل چهار عدد) تشخیص داده نخواهد شد. تعدادی روش سرولوژیک نیز در حال حاضر موجود می باشند که ارزش آنها در مراجع مختلف بسیار متفاوت ذکر شده است. در حال حاضر تقریباً استفاده از آنتی بادی ضد گلیادین منسوخ گردیده^{۱۲} و بیشتر از آنتی بادی ضد اندومیوزیال استفاده می شود. آنتی بادی جدیدتری که در کشور های پیشرفته مورد استفاده قرار می گیرد آنتی بادی ضد ترانس گلوتامیناز II (Anti TG2) می باشد که در حال حاضر در کشور ما در دسترس نمی باشد.^{۱۳} تشخیص بیماری آسان نبوده و احتیاج به بررسی های کامل دارد ولی با این حال می توان گفت که علائم بالینی، تست های سرولوژی و یافته های

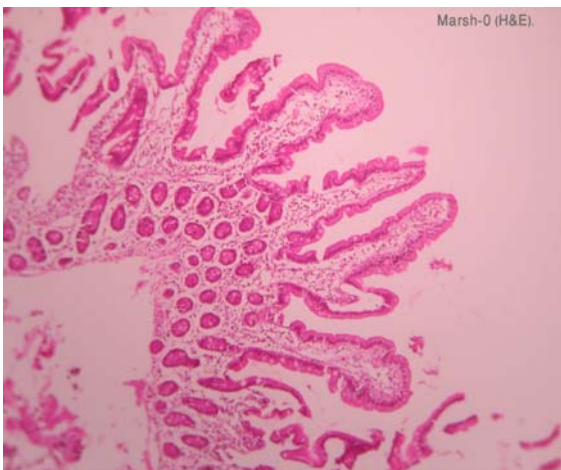
روش بررسی

تعداد ۹۵ بیمار با شک بالینی سلپاک که برای اولین بار به درمانگاه گوارش مرکز طبی کودکان مراجعه نموده بودند (موارد سرپایی و بستری) با گرفتن شرح حال و پر کردن پرسشنامه وارد مطالعه گردیدند. از تمامی بیماران تست سرولوژی آنتی اندومیوزیال به عمل آمد. سپس بیماران تحت آندوسکوپی فوقانی بوسیله آندوسکوپ olympus شماره ۲ قرار گرفته و نمونه برداری از پروگزیمال روده باریک انجام گرفت. نمونه های برداشته شده در بخش پاتولوژی بیمارستان مرکز طبی کودکان توسط یک پاتولوژیست مورد بررسی قرار گرفته و بر اساس درجه بندی مارش (ضمیمه می باشد)، طبقه بندی صورت گرفت. بیست مورد در گروه مارش صفر و یک قرار گرفته و به این خاطر نمونه آنها برای شمارش لنفوسیت های داخل اپی تلیالی به روش ایمونوهیستوشیمی با LCA رنگ آمیزی گردیدند. در انتها روابط بین متغیرها به وسیله نرم افزار آماری مورد آنالیز قرار گرفته و تمامی موارد با $P < 0.05$ به عنوان معنی دار تفسیر گردیدند.

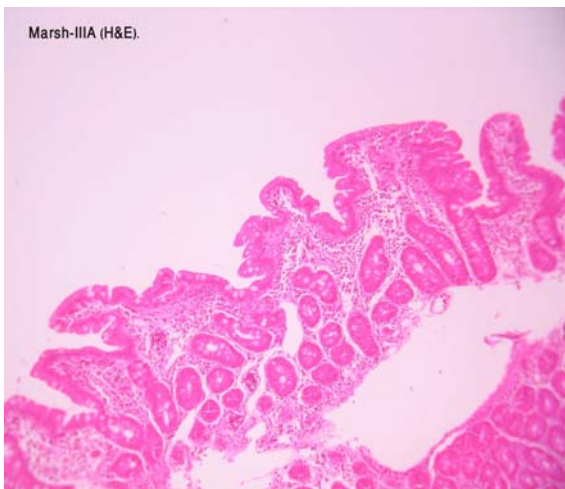
یافته‌ها

مجموعاً تعداد ۹۵ بیمار مورد مطالعه قرار گرفتند که از بین آنها ۴۹ نفر مذکر (۵۱٪) و ۴۶ نفر مونث (۴۸٪) بودند. طیف سنی این افراد بین ۹ ماه تا ۱۷ سال متغیر بود. میانگین سنی گروه مورد مطالعه ۶/۳ سال بود. از تعداد ۹۵ بیمار شکایت اصلی در مورد ۷۲ نفر به درستی و وضوح ثبت شده و شایع ترین شکایت مطرح شده درد شکم (۳۵ نفر) و اسهال (۳۴ نفر) و ناشایع ترین شکایت پرولاپس رکتوم (چهار نفر) بوده است. تست سرولوژیک آنتی اندومیوزیال در ۴۳ نفر مثبت (۴۵٪) و در ۵۲ نفر (۵۴٪) منفی بود. در بررسی هیستوپاتولوژیک بر روی لام های H&E بیماران طرح غیر طبیعی در ۷۸ مورد (۸۲٪) مشاهده گردید و به طور کلی ۱۷

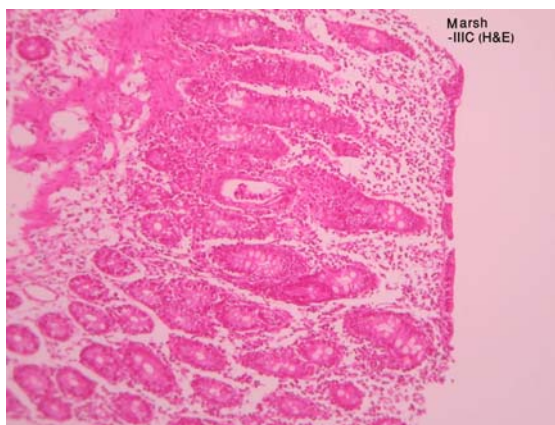
هیستوپاتولوژی هیچ کدام به تنهایی تشخیصی نیستند و بررسی مجموعه یافته های فوق تنها می تواند پزشک را به بیماری مشکوک نماید. سپس پزشک بیمار را روی رژیم فاقد گلوتن برای یک دوره زمانی مشخص قرار می دهد. اگر علائم بیماری بعد از این دوره با رعایت رژیم بهبود یابد و هم چنین بهبودی در بیوپسی کنترل تایید گردد، تشخیص بیماری سلپاک مسجل می گردد. عده ای پا را از این فراتر گذاشته و بروز مجدد علائم پس از دادن تعمدی گلوتن به بیمار (challenge Gluten test) را به عنوان تشخیص قطعی مطرح می نمایند.^{۱۴} در حال حاضر روش های تشخیصی سلپاک در مرکز طبی کودکان در ابتدا تهیه شرح حال و معاینه کامل بالینی، سپس انجام آندوسکوپی و برداشت بیوپسی ابتدای روده کوچک و بررسی هیستوپاتولوژیک بیوپسی بر اساس معیار درجه بندی Marsh و نیز انجام تست های سرولوژیک می باشد (آنتی اندومیوزیال و آنتی گلیادین). در صورت شک قوی بالینی و نیز آزمایشگاهی بیمار روی رژیم فاقد گلوتن قرار می گیرد که در صورت پاسخ بالینی تشخیص تایید می گردد. هدف مطالعه حاضر بررسی یافته های پاتولوژیک در بیماران مشکوک به سلپاک در اولین مراجعه به بخش گوارش براساس سیستم مارش و با عنایت به علایم بالینی و تست سرولوژیک آنتی اندومیوزیال می باشد. لازم به ذکر است که در کشور ما تا کنون بررسی جامعی بر روی بیماری سلپاک و تظاهرات پاتولوژیک آن در کودکان صورت نگرفته و تنها یک مطالعه اپیدمیولوژیک در بزرگسالان که توسط دکتر شهناز خانی و همکاران در بیمارستان شریعتی انجام پذیرفته در دسترس می باشد.^{۱۵} مطالعه حاضر که اولین مطالعه در بررسی مسایل تشخیصی سلپاک در گروه سنی کودکان می باشد، با هدف روشن نمودن تظاهرات هیستوپاتولوژیک روده کوچک در کودکانی که اول بار با شک به سلپاک (به علل مختلف) به درمانگاه گوارش مراجعه نموده بودند انجام گرفته است.



شکل-۱: نمای هیستولوژیک طبیعی روده کوچک (مارش صفر)



شکل-۲: مارش ۳A: آتروفی خفیف نسبی ویلوزیته ها، هیپرپلازی خفیف کریپت ها و آماس متوسط .



شکل-۳: مارش ۳C: آتروفی کامل پرزها، آماس متوسط، هیپرپلازی کریپت ها

نفر در مارش صفر، سه مورد در مارش یک، ۸ مورد در مارش دو، ۵۱ مورد در مارش 3A، ۴ مورد در مارش 3B و ۱۲ مورد در مارش 3C جای گرفتند. هیچ بیماری در مارش چهار قرار نگرفت (شکل شماره ۱ الی ۳). تست آنتی اندومیزیال (EMA) در گروه واجد طرح غیرطبیعی در ۵۸٪ موارد منفی و در ۴۲٪ موارد مثبت بود. در گروه واجد طرح طبیعی (مارش صفر و یک) ۴۱٪ دارای تست منفی و ۵۹٪ دارای تست مثبت بودند. به عبارت دیگر رابطه معنی داری بین نتیجه تست EMA و طبیعی یا غیر طبیعی بودن طرح هیستوپاتولوژیک به دست نیامد. هم چنین هیچ رابطه معنی داری بین گروه های مختلف مارش با نتیجه تست سرولوژی دیده نشد. نمونه ۲۰ بیمار که در گروه مارش صفر و یک قرار داشتند با رنگ آمیزی LCA مورد بررسی قرار گرفت و سپس میزان لنفوسیت های داخل اپی تلیال با دو روش (ایمونوهیستوشیمی و H&E) مورد بررسی قرار گرفت ولی تفاوت معنی داری بین دو روش از نظر تعداد این لنفوسیت ها مشاهده نگردید (شکل های شماره ۴ و ۵).

ضمیمه: جدول مارش تغییر یافته:^{۱۱}

مارش ۱: طرح مخاطی نرمال، با ارتشاح سلول های لنفوسیتی در اپیتلیوم ویلوس ها (بیش از ۳۰ لنفوسیت در ۱۰۰ سلول اپی تلیالی)

مارش ۲: مانند بالا به علاوه هیپرپلازی کریپت ها با افزایش میزان فعالیت میتوزی آنها

مارش ۳: آتروفی ویلوس:

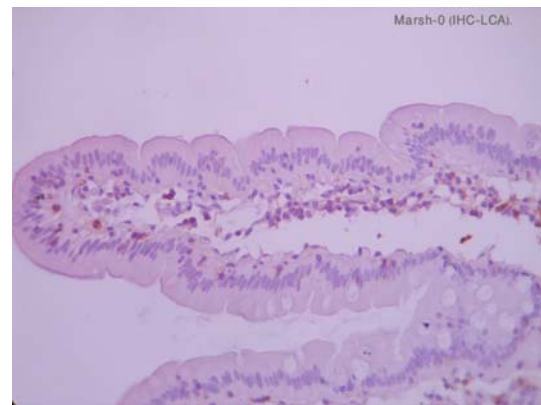
۳A: آتروفی ویلوس پارسیل (وقتی نسبت ویلوس به کریپت کمتر از سه به یک باشد. (به همراه سایر مسایل بالا)

۳B: آتروفی ویلوس ساب توتال (همراه با موارد بالا)

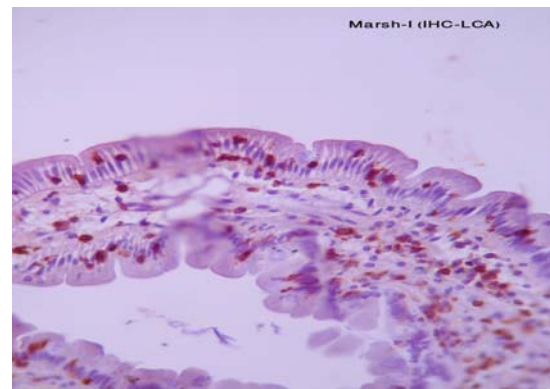
۳C: آتروفی کامل (شبهه به مخاط کولون می شود).

مارش ۴: آتروفی کامل ویلوس بدون آماس قابل توجه و بدون هیپرپلازی کریپت

تعداد ۹۵ بیمار تحت بررسی قرار گرفتند که از نظر جنسی توزیع تقریباً یکسانی داشتند. در بررسی طیف سنی مراجعه‌کنندگان، بیشترین آنها را بزرگتر از دو سال تشکیل می‌دادند. به عبارت دیگر از این تعداد فقط ۱۲ نفر در دوران شیرخوارگی مراجعه کرده بودند و با توجه به اینکه نان و محصولات گندم از عناصر اصلی سفره ایرانی به حساب می‌آید، می‌شود نتیجه گرفت که متاسفانه این بیماران با تاخیر به بخش گوارش مراجعه می‌نمایند. شایعترین علائم بالینی هنگام مراجعه به ترتیب درد شکم، اسهال و نفخ شکم بوده است که هیچ کدام اختصاصی بیماری سلیاک نمی‌باشند. در بررسی هیستوپاتولوژیک اکثر بیماران در گروه مارش ۳A قرار داشتند که شامل آتروفی خفیف پرزها همراه با هیپرپلازی کریپت می‌باشد. این طرح در بسیاری از موارد دیگر مانند نقایص ایمنی و یا آلرژی‌های غذایی نیز دیده شده و اختصاصی سلیاک نمی‌باشد. در صورتیکه در بیمار با سلیاک استقرار یافته که تحت رژیم بدون گلوتن نیز قرار نگرفته باشد، درجات مارش ۳B و ۳C بیشتر دیده می‌شود که این یافته می‌تواند به خاطر انتخاب نادرست بیماران، عدم نمونه‌گیری کافی و یا درگیری خفیف در بیماران مبتلا به سلیاک در گروه کودکان باشد. نتیجه تست سرولوژیک EMA تنها در ۴۳ نفر (۴۵/۲٪) مثبت بود. بررسی هیستولوژیک طرح غیرطبیعی را در ۸۲/۱٪ موارد نشان داد (به غیر از مارش صفر و یک) و نکته جالب آن که در مواردی که طرح طبیعی داشتند تعداد موارد سرولوژی مثبت ۵۹٪ بود در حالی که در گروه دارای طرح غیرطبیعی این میزان تنها ۴۲٪ بود، که این یافته می‌تواند مطرح‌کننده چند فرضیه باشد: زیر سوال بردن ارزش تشخیصی تست سرولوژیک، وجود موارد ساب کلینیکال و خاموش بیماری (با طرح طبیعی از نظر هیستوپاتولوژی) و ناکافی بودن نمونه برداری (باید حداقل چهار بیوپسی از مناطق مختلف برداشته شود که متاسفانه در مطالعه حاضر فقط در شش نفر نمونه برداری استاندارد صورت گرفته بود).



شکل-۴: رنگ آمیزی ایمونوهیستوشیمیایی برای لکوسیت‌های داخل اپی تلیالی (LCA). تعداد آنها زیاد نشده است. (مارش صفر)



شکل-۵: رنگ آمیزی ایمونوهیستوشیمیایی از نظر لکوسیت‌های افزایش آنها را در داخل لایه اپی تلیوم نشان می‌دهد (مارش یک)

بحث

از آنجایی که بیماری سلیاک، یک بیماری چند چهره با تشخیص دشوار بوده و متاسفانه در مملکت ما موارد آن اندک نمی‌باشد و با توجه به عدم بررسی جامع این بیماران به خصوص از لحاظ روش‌های تشخیص بیماری در گروه سنی کودکان بر آن شدیم تا به بررسی موارد مشکوک به سلیاک در اولین مراجعه پرداخته و ارزش آزمایشات پاراکلینیک را در این بیماران مورد کنکاش قرار دهیم. در بررسی متون به مطالعه مشابهی که بیماران را در اولین مراجعه مورد ارزیابی قرار داده باشد برنخوردیم و اصولاً تعداد مطالعات انجام گرفته در گروه سنی کودکان ناچیز می‌باشد. در این مطالعه

هستند که هنوز راه زیادی برای یافتن راهی که تشخیص قطعی را مطرح نماید، در پیش است. در آخر لزوم نمونه برداری به میزان کافی برای تشخیص بهتر سلیاک به همکاران گوارش توصیه می‌گردد. امید است در آینده با انتخاب بیماران و دادن رژیم درمانی فاقد گلوتن، مطالعات جامع تری در مورد مسایل تشخیصی سلیاک به عمل آید.

در نهایت می‌توان نتیجه گرفت که سن مراجعه بیماران ایرانی معمولاً بعد از سنین شیرخوارگی است که کمی تاخیر مراجعه وجود دارد و بیشترین تغییر هیستوپاتولوژیک در این بیماران در گروه مارش ۳A جای می‌گرفت که به صورت آتروفی خفیف پرزها می‌باشد. در ضمن بین یافته‌های هیستوپاتولوژیک و یافته‌های سرولوژیک هیچ رابطه معنی داری یافت نگردید که تمام این موارد متاسفانه بیانگر آن

References

1. Gee Samuel. On the celiac affection. St Barthomew's hospital reports 1888; 24: 17-20.
2. Dicke, William Karle. Coelike (thesis). Utrecht (the Netherlands University of Utrecht); 1950.
3. Maki M, Holm K, Lipsanen V. Serological markers and HLA genes among healthy first degree relatives of patients with coeliac disease. *Lancet* 1991; 338: 1350-3.
4. Greco L, Omino R, Coto L. The first large population based twin study of coeliac disease. *Gut* 2002; 50: 624-8.
5. Kaukinen K, Patranen JT, Maki M, Collin P. HLA-DQ typing in the diagnosis of celiac disease. *American Journal of Gastroenterology* 2002; 97: 695-9.
6. Babron MC, Nilsson S, Adamovic S. Meta and pooled analysis of European coeliac disease. *Data Eur Journal of Human Genetics* 1998; 62: 667-75.
7. Van Belzen MJ, Meijer JW, Sandkuijl LA. A major non HLA locus in celiac disease maps to chromosome 19. *Gastroenterology* 2003; 125: 1032-41.
8. Maiuri L, Ciacci C, Ricciardelli I. Association between innate response to gliadin and activation of pathogenic T-cells in celiac disease. *Lancet* 2003; 362: 30-7.
9. Korponay IR, Halttunen T, Szalai Z. In vivo targeting of intestinal and extraintestinal transglutaminase 2 by celiac autoantibodies. *Gut* 2004; 53: 641-8.
10. Rawashdeh Mo, Khalil B, Raweily E. Celiac disease in Arabs. *Journal of Pediatric Gastroenterology and Nutrition* 1996; 23: 415-8.
11. Mulder CJ, Rijnstate H. When is celiac a celiac? *European Journal of Gastroenterology and Hepatology*: 2001.
12. Maki M. The humoral immune system in celiac disease. *Baillieres Clin Gastroenterology* 1995; 9: 231-49.
13. Dieterich W, Ehnis T, Bauer M. Identification of tissue transglutaminase as the autoantigen of celiac disease. *Nat Med* 1997; 3: 797-801.
14. Maki M, Lahdeaho ML, Hallstrom O. Postpubertal gluten challenge in coeliac disease. *Arch Dis Child* 1989; 343: 200-3.
15. Shahbazkhani B, Mohamadnejad M, Malekzadeh R, Akbari MR, Esfahani MM, Nasseri-Moghaddam S, et al. Celiac disease is the most common cause of chronic diarrhea in Iran. *European Journal of Gastroenterology and hepatology*: 2004; 16: 665-68.

Intestinal biopsy and anti endomyosial serologic test in children suspicious for celiac disease: a comparative study in Children Medical Center

F. Mahjoub^{1*}
F. Farahmand²
S. Molavi¹

1. Department of Pathology
Children Medical Center,
Tehran University of
Medical Science.

2-Department of pediatric
Gastro-enterolog/ children
Medical Center

Abstract

Background: Celiac is one the most common causes of malabsorption and is an autoimmune disorder resulting in damage to intestinal epithelial cells by self T lymphocytes. The main culprit is gluten. The aim of our study was to assess the histopathologic findings of patients suspicious to have celiac disease in their first admission and compare them with serologic findings (endomyosial antibody test: EMA).

Methods: The study is a prospective descriptive type and 95 patients suspicious to have celiac disease were included who went under upper endoscopy and sampling and also serologic studies. Histopathologic findings were grouped by Marsh classification. Specimens in Marsh stage 0 and 1 were also stained for leukocyte common antigen by immunohistochemistry

Results: Ninety five patients, 49 males and 46 females, ranging from 9 months to 17 years (mean: 6.3 ys) were included in the study. The most common complaint was abdominal pain. EMA test was positive in 43 patients. Most specimens were categorized as Marsh stage IIIA (51 cases) by histopathologic examination, which can be seen in many other conditions. Only 16 patients were categorized as Marsh stage IIIB & IIIC, which are seen in established celiac patients. No significant correlation was found between histopathologic and serologic findings. No difference was found between H&E staining and immunohistochemical staining in counting of intra- epithelial lymphocytes.

Conclusion: Most of our patients had mild partial villous atrophy which is also seen in many other disorders and also EMA test was negative in this group. It appears that current assessment of celiac disease has many drawbacks and necessity of more specific methods is highly appreciated.

Keywords: Celiac disease, Anti endomyosial antibody test, Marsh stage.

*Depart. of Pathology, Children
Medical Center, Gharib Ave.
Keshavarz Blv. Tehran.
Tel: +98-21-88953010
+98-21-66937565
Email:
fmahjoub@sina.tums.ac.ir