

ایست قلبی حین بیهوشی در بیمار مبتلا به توده مدیاستن قدامی (گزارش موردی)

چکیده

محمد علی نویان اشرف^{۱*}

امیرپویا اربزین زنجانی^۱

۱- گروه بیهوشی، بیمارستان امام خمینی
دانشگاه علوم پزشکی تهران

زمینه و هدف: تشدید اثرات فشاری توده های مدیاستن بر قلب، عروق بزرگ و راه هوایی، در حین بیهوشی عمومی خصوصاً "متعاقب تجویز شل کننده های عضلانی ممکن است با عوارضی همچون اختلال در تهویه و یا تغییرات وسیع قلبی و عروقی همراه شود.

معرفی بیمار: خانم ۲۱ ساله ای با سابقه تنگی نفس کوششی و ارتوپنه به علت توده مدیاستن قدامی کاندید توراکوتومی راست شد. در اکوکاردیو گرافی و توموگرافی کامپیوتری اثرات فشاری توده بر قلب، عروق بزرگ داخل قفسه صدی و دیستال تراشه گزارش شده بود. بیمار در حین جراحی و تحت بیهوشی عمومی با حفظ تنفس خودبخودی در وضعیت خوابیده به پهلوی چپ دچار افت شدید فشار خون و آسیستول گردید که با تغییر وضعیت به پهلوی راست برطرف گردید.

نتیجه گیری: در ارائه بیهوشی به این بیماران باید به خاطر داشت که حذف تنفس خودبخودی و از دست رفتن تون دیواره قفسه صدی متعاقب تجویز شل کننده عضلانی می تواند موجب انسداد راه هوایی و به مخاطره افتادن حیات بیمار گردد. در صورت رخ دادن انسداد تغییر وضعیت بیمار اغلب منجر به رفع انسداد می شود.

کلمات کلیدی: بیهوشی، توده مدیاستن، انسداد راه هوایی اثر فشاری، ایست قلبی

*نشانی: تهران - انتهای بلوار کشاورز -
بیمارستان امام خمینی بیمارستان ولیعصر - اطاق
عمل توراکس
تلفن تماس: ۶۶۴۳۸۶۳۴
پست الکترونیک: anoyan@tums.ac.ir

مقدمه

فعالیت مشهود بود اما از سایر جهات (سیانوز- کلابینگ، رنگ پریدگی ایکتر، تورم و کبودی بازوها) نکته خاصی وجود نداشت. در سمع ریه ها در سمت راست صدای ریوی کاهش یافته بود. JVP در وضعیت نشسته نرمال بود اما بیمار در حالت خوابیده دچار دیسترس تنفسی و برجسته شدن عروق ژوگولار می شد. کلیه آزمایشات پاراکلینیکی در حد نرمال بود. در رادیوگرافی و توموگرام به عمل آمده از قفسه صدری، وجود یک توده حجیم با گرفتاری نیمه راست توراکس مشهود بود. در نیمه توراکس چپ و دیافراگم و استخوان مشکلی مشهود نبود و شیفت قلب ملاحظه نمی شد. در اکوکاردیوگرافی، اثرات فشاری ناشی از تومور بر دهلیز راست و ورید اجوف فوقانی و تحتانی ملاحظه شده بود. همچنین در گزارش توموگرافی کامپیوتری قفسه صدری یک توده بزرگ با ابعاد 16×23 سانتی متر در مدیاستن قدامی در نیمه راست توراکس با اثر فشاری بر دهلیز راست و ورید اجوف فوقانی و تحتانی و نیز بر بخش دیستال تراشه ذکر گردیده بود (شکل شماره ۱)

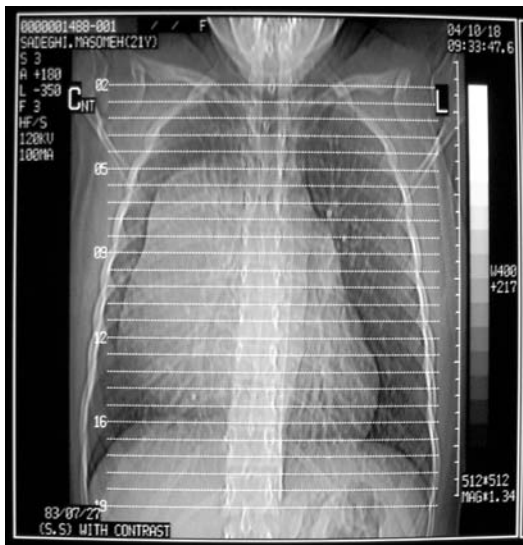
توده های مدیاستن می توانند از موارد به چالش کشاندن متخصص بیهوشی در ارائه بیهوشی عمومی باشند. به علت تحت تاثیر قرار گرفتن توده (در بیهوشی عمومی و نیز متعاقب افزایش عمق بیهوشی و یا تحت تنفس کنترل شده)، در توده های مدیاستن فوقانی، قدامی و میانی، ممکن است شاهد تشدید اثرات فشاری بر تراشه، عروق بزرگ ایستراتوراسیک و نیز حفرات قلب باشیم. این اثرات می توانند با فشار بر روی درخت تراکتوبرونکیال، ورید اجوف فوقانی یا شریان ریوی موجب به خطر افتادن تهویه، کلاپس گردش خون و یا ایست قلبی شوند.^۱ انسداد راه هوایی ممکن است متعاقب ایندکشن و یا متعاقب تجویز شل کننده عضلانی تشدید شود. برخی از بیماران حتی به هنگام تغییر وضعیت از نشسته به خوابیده به پشت دچار تشدید مشکلات تهویه می شوند. در این صورت ممکن است در مواردی تهویه با فشار مثبت هم نتواند بر فشار خارجی وارد شده بر راه هوایی غلبه کند.^۲

معرفی بیمار

خانم ۲۸ ساله و متأهلی با وزن ۵۵ کیلوگرم و قد ۱۶۴ سانتی متر جهت توراکتومی راست به علت ابتلا به توده حجیم مدیاستن به اطاق عمل توراکس آورده شد. علائم بیماری از حدود ۶ ماه قبل ابتدا بصورت تنگی نفس کوششی و سپس تنگی نفس در حال استراحت و حین خواب تظاهر نموده بود. بیمار سابقه ای از بیماریهای قلبی عروقی ریوی و سایر بیماریهای سیستمیک را نمی داد. کاهش وزن اخیر نداشت و در این مدت تحت درمان با برونکودیلاتورهای استنشاقی قرار داشت.

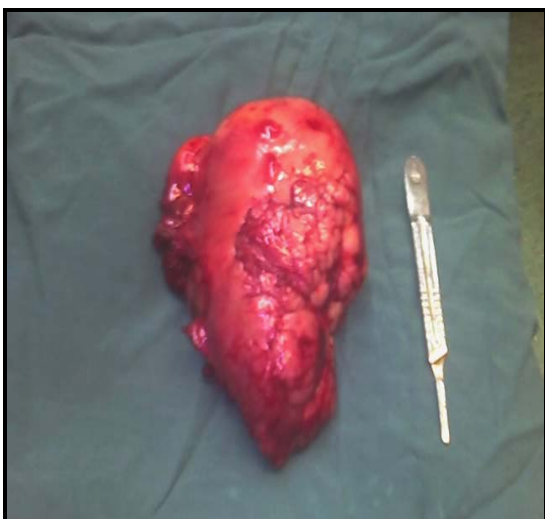
در معاینه بالینی بیمار، دیسترس تنفسی در حالت خوابیده به پشت و تنگی نفس کوششی با حداقل

شکل ۱ - توموگرافی کامپیوتری قفسه صدری قبل از جراحی



در بررسی پاتولوژی توده مذکور تراتوم خوش خیم گزارش شده است. تصویر توده خارج شده از مدیاستن در شکل شماره ۲ آمده است.

شکل ۲: تصویر توده خارج شده از مدیاستن بیمار



بحث

فضای مدیاستن به بخش های فوقانی، قدامی، میانی و خلفی تقسیم می شود. در محاذات مدیاستن فوقانی و میانی، بخش میانی ورید اجوف فوقانی، دوشاخه شدن تراشه، شریان اصلی ریوی، قوس آئورت و نواحی از بخش فوقانی قلب قرار گرفته اند. اغلب تومورهای این ناحیه در بالغین ناشی از لنفادنوپاتی های ناف ریه، کارسینوم برونش و یا لنفوم می باشد. در حالیکه در کودکان اغلب تومور خوش خیم بوده و کیستهای خوش خیم برونش یا تراتوم را شامل می شود. اثر فشاری این تومورها بر عناصر حیاتی مدیاستن شامل درخت تراکتوبروکیال، شریان پولمونر اصلی، دهلیز و ورید اجوف فوقانی می باشد.^۱

به علت وجود توده وسیع در مدیاستن قدامی و با توجه به اثرات فشاری توده بر قلب، عروق بزرگ و تراشه، پس از توضیح وضعیت به بیمار، لوله گذاری در وضعیت نشسته متمایل به جلو، با تجویز ۵۰ میکروگرم فنتانیل و تحت بی حسی موضعی مخاط بینی و دهان وبا کمک برونکوسکوپ فیبراپتیک و لوله شماره ۷ در وضعیت بیدار انجام پذیرفت. با توجه به اثرات فشاری توده بر دیستال تراشه در ابتدا لوله تراشه تا بخش دیستال تراشه و حتی برونش راست هدایت گردید و سپس بتدریج تا رسیدن به بالای کارینا و دیستال به اثر فشاری توده عقب کشیده شد. سپس برای نگهداری بیهوشی، مخدر و هالوتان ۱-۲٪ تجویز گردید.

بیمار در حین اینداکشن بیهوشی در وضعیت نشسته دچار تغییرات محسوس تهویه و همودینامیک نشد. اما پس از قراردادن بیمار در وضعیت خوابیده به پهلو چپ و متعاقب توراکوتومی راست، در حین جراحی دچار افت فشارخون، برادی کاردی و آسیستول گردید. اقدامات احیا از قبیل تجویز آزادانه مایعات، ماساژ باز قلبی و تجویز داروها سریعاً شروع شد که پاسخ مناسبی مشاهده نشد. در این هنگام (و پس از گذشت حدود ۹۰ ثانیه از آسیستول شدن بیمار) با هدف آزادسازی دهلیز راست و عروق بزرگ از اثر فشاری تومور اقدام به تغییر وضعیت بیمار به وضعیت خوابیده به پشت و سپس خوابیده به پهلو راست شد که خوشبختانه خیلی زود و با ادامه اقدامات قبلی ریتم سینوسی برقرار گردید. جراحی با استرنوتومی و بالا نگهداشتن توده در حین عمل ادامه یافت که در این مدت اختلال همودینامیک یا تهویه ای مشاهده نشد. توده با موفقیت خارج گردید (شکل شماره ۲) و بیمار اینتوبه به ICU منتقل شد. یک روز بعد لوله تراشه خارج گردید و ۴۸ ساعت بعد به بخش توراکس منتقل شد. بیمار یک هفته پس از جراحی از بیمارستان مرخص گردید و در حال حاضر در سلامت کامل به زندگی ادامه می دهد. لازم به ذکر است

می شود.^۷ در صورت وجود تومورهای لنفوماتو بهتر است قبل از بیهوشی از رادیاسیون یا شیمی درمانی جهت کاهش حجم تومور استفاده کرد.^{۸،۹}

اساس بیهوشی عمومی در تومورهای مدیاستن فوقانی و میانی عبارت است از:^{۱۰، ۱۱}

۱- در صورت امکان انجام کلیه اقدامات تحت بیحسی موضعی انجام پذیرد.

۲- استفاده از رادیوتراپی یا کموتراپی قبل از بیهوشی.^{۱۲، ۱۳}

۳- در صورت نیاز به بیهوشی عمومی بهتر است ابتدا با برونکوسکوپ فیبر اپتیک تراشه مورد بررسی قرار گیرد و لوله گذاری در وضعیت بیدار انجام شود.

۴- در صورت نیاز به بیهوشی عمومی باید تنفس خودبخودی حفظ گردد.

۵- گاهی اوقات تجویز کورتیکواستروئید به مدت ۲۴ ساعت قبل از بیهوشی باعث کوچک شدن تومور میشود.

در صورت رخ دادن انسداد راه هوایی در حین اینداکشن هرچند ونتیلاسیون با فشار مثبت گاهی کمک کننده است اما باعث رفع انسداد نمی شود.^{۱۳، ۱۴} تغییر وضعیت به لترال یا خوابیده به شکم و یا وضعیت نشسته اغلب باعث رفع انسداد می شود.^{۱۳، ۱۴} در صورت نیاز جهت رفع انسداد باید ریجید برونکوسکوپی انجام شود.^{۱۳}

در صورتی که بیمار تنگی نفس نداشته باشد و قادر به تحمل وضعیت خوابیده به پشت باشد جهت ارزیابی وضعیت اناتومیک تومور انجام سی تی اسکن و منحنی فشار-حجم ریه واکو کاردیوگرافی الزامی است.^۱ در صورتی که هر یک از موارد فوق مثبت باشد باید اقدام به بیوپسی تحت بیحسی موضعی حتی در غیاب علائم بالینی نمود. در صورت نیاز به بیهوشی عمومی باید تحت بی حسی موضعی و با کمک برونکوسکوپ فایبراپتیک و قبل از اینداکشن اقدام به لوله

بیهوشی در بیماران مبتلا به توده مدیاستن نیازمند توجه زیاد به آناتومی توده و مجاورت با سایر عناصر مدیاستن است. احتمالاً سی تی اسکن مهمترین اقدام تشخیصی است.^۱ اکوکاردیوگرافی ترانس ازوفازیتال روشی دیگر است که بصورتی روزافزون و قبل از سایر روشهای مرسوم برای لوکالیزاسیون تومور و بررسی سایر خصوصیات تومور بکار میرود.^{۲، ۳} مهمترین و شایعترین عارضه حین بیهوشی انسداد راه هوایی است که در یک بررسی در ۲۰ مورد از ۲۲ بیمار اتفاق افتاده است.^۴ ایجاد اثرات فشاری بر دو یا سه ارگان در یک بیمار هم گزارش شده است.^۱ هر یک از عوارض فوق می تواند حیات بیمار را حین بیهوشی به خطر اندازد. اغلب توده های مدیاستن قدامی و میانی که منجر به انسداد راه هوایی می شوند ناشی از لنفوم می باشند. برخی از حالات خوش خیم مانند هیگروم کیستیک، تراوم، تیموم و تومورهای تیروئید نیز می توانند رفتاری مشابه داشته باشند.^۱

در ارائه بیهوشی به این بیماران باید در نظر داشت که انسداد راههای هوایی بزرگ خصوصاً در صورت حذف تنفس خودبخودی از آنجایی که اغلب در حد فاصل انتهای لوله تراشه و کارینا می باشند می توانند زندگی بیمار را به مخاطره اندازند.^۵ از دست رفتن تون دیواره قفسه صدی و نبود نیروهای اتساع دهنده ناشی از دم فعال متعاقب تجویز شل کننده های عضلانی موجب حذف حمایت خارجی از راه هوایی می شود. همچنین لوله گذاری در راه هوایی که تحت فشار خارجی قرار دارد می تواند در صورت گرفته شدن منفذ لوله تراشه توسط ناحیه تنگی و یا جدار تراشه باعث انسداد کامل تراشه شود.^۶

در مواردی که احتمال ایجاد انسداد کشنده راه هوایی وجود دارد باید کلیه اقدامات جراحی تحت بی حسی موضعی انجام پذیرند.^۷ بیوپسی سوزنی از راه پوست روشی ساده و مطمئن می باشد که می تواند تشخیصی دقیق ارائه دهد و در اغلب موارد باعث کاهش نیاز به توراکوتومی تشخیصی

و در حین جراحی تنفس خودبخودی بیمار حفظ شود. در ضمن باید از اقداماتی جهت حفظ بازگشت وریدی و فشار شریان ریوی و همچنین حفظ برون ده قلبی استفاده نمود بطور مثال تجویز کتامین و یا تأمین حجم داخل عروقی.^۱

در کلیه توده های مدیاستن فوقانی و قدامی و نیز میانی باید پرسنل کافی با آمادگی کامل جهت تغییر پوزیشن وجود داشته باشد. و از تجویز داروی اینوتروپ منفی اجتناب شود. همچنین حفظ پیش بار به عنوان یک اصل مراعات شود.^{۱،۲،۱۳}

در نهایت ضمن تأکید مجدد بر انجام اقدامات تشخیصی از قبیل اکوکاردیوگرافی، منحنی جریان حجم ریوی و توموگرافی کامپیوتری در مرحله قبل از عمل و انجام جراحی حتی الامکان تحت بی حسی موضعی و انجام رادیوتراپی و یا شیمی درمانی در تومورهای خاص مدیاستن قدامی و میانی و نیز حفظ تنفس خودبخودی در حین لوله گذاری و لوله گذاری بیدار ترجیحاً به کمک برونکوسکوپ فایبراپتیک، یادآور می شویم بیمار مذکور که علیرغم انجام تدابیر مذکور دچار ایست قلبی مقاوم به درمان شده بود با اعمال تغییر وضعیت به اقدامات احیا پاسخ داد و با توجه به پاتولوژی تومور و خوشبختانه خوش خیم بودن آن، در حال حاضر در سلامت کامل جسمانی به سر می برد.

گذاری با لوله آرمورد نمود. بیهوشی عمومی باید در حالیکه بیمار در وضعیت Semi Fowler قرار دارد انجام شود و از تجویز شل کننده اجتناب شود. تنفس خودبخودی بیمار باید در کلیه مراحل حفظ شود. همچنین تیم اطاق عمل باید جهت تغییر وضعیت بیمار به لترال یا خوابیده به شکم آماده باشند.^۱ در صورت لزوم جهت حفظ راه هوایی و ایجاد استنت از محل فشار توده میتوان از برونکوسکوپ رژیید استفاده کرد. در ضمن باید پرسنل و تجهیزات کافی جهت پمپ قلب و ریه در دسترس باشد.^۴

اثر فشاری بر قلب و شریان ریوی نادر است زیرا تنه پولمونر تحت حمایت قوس آئورت و درخت تراکتوبرونشیال قرار میگیرد. به همین لحاظ تعداد گزارشات مبنی بر تحت فشار قرار گرفتن قلب و تنه پولمونر در مقالات نادر می باشد و اساس بیهوشی مشابه اثرات فشاری بر درخت تراکتوبرونکیال است.^۴

نمونه برداری از تومور باید در حد امکان تحت بی حسی موضعی انجام شود و پس از تعیین پاتولوژی و حساسیت آن به رادیوتراپی و کموتراپی و تحت درمان قرارگرفتن جهت جراحی مراجعه نماید.^{۱۲}

در صورت نیاز به بیهوشی عمومی در صورتی که علایم در وضعیت خوابیده به پشت تشدید می شود باید از وضعیت نشسته و کمی متمایل به جلو (Sitting leaning forward) و یا حتی در وضعیت متمایل به جلو (Down face) استفاده نمود.

References

1. Miller RD. Anesthesia. USA: Churchill Livingstone: 2005.
2. Pullerits J, Holzman R. Anaesthesia for patients with mediastinal masses. *Canadian Journal of Anesthesia* 1989; 36:681-688
3. Geibel A, Kasper W, Keck A, Hofmann T. Diagnosis, localization and evaluation of malignancy of heart and mediastinal tumors by conventional and transesophageal echocardiography, *Acta Cardiol* 1996; 51:395 – 408
4. Lin CH, Hsu JC. Anterior mediastinal tumour identified by intraoperative transesophageal echocardiography, *Canadian Journal of Anesthesia* 2001; 48: 78-80
5. Mackie AM, Watson CB. Anaesthesia and mediastinal masses: A case report and review of the literature. *Anaesthesia* 1984; 39:899
6. Joseph W, Szokol, Alspach D, Intermittent Airway Obstruction and Superior Vena Cava Syndrome in a Patient with an Undiagnosed Mediastinal Mass After Cesarean Delivery. *Anesth Analg* 2003; 97: 883 – 884
7. University of Virginia. Airway Management, Induction of Anesthesia: 2003.
8. Greif J, Staroselsky AN. Percutaneous core needle biopsy in the diagnosis of mediastinal tumors. *Lung Cancer* 1999; 25: 169 – 73
9. Ferrari LR, Bedford RF. General anesthesia prior to treatment of anterior mediastinal masses in pediatric cancer patients, *Anesthesiology* 1990; 72: 991 – 995
10. Zormous MH, Benurnof JL. Safety of anesthesia for patients with anterior mediastinal masses. *Anesthesiology* 1990; 73: 1061.
11. Mackie AM, Watson CB. Anaesthesia and mediastinal masses, A case report and review of the literature. *Anaesthesia* 1984; 39: 899.
12. Erdos G, Kunde M, Tzanova I, Werner C. Anesthesiological management of mediastinal tumors. *Anesthesist*, 2005; 54: 1215-18.
13. Loeffler JS, Leopold KA, Recht A, Weinstein HJ, Tarbell NJ. emergency prebiopsy radiation for mediastinal masses. *Journal of Clinical Oncology*, 1984; 4: 716-721.
14. Lai YY, HoH C. Total airway occlusion in a parturient with a mediastinal mass after anesthetic induction. *Acta Anaesthesiol Taiwan* 2006; 44:127-30

Intraoperative cardiac arrest in a patient with large mediastinal mass

M.A. Noyan Ashraf^{1*}
Amir P.E. Zanjani²

1. Assistant Professor of
Anesthesiology Department of
Tehran University of medical
sciences

2. Resident of Anesthesiology
Department of Tehran University
of medical sciences

Abstract

Background: During general anesthesia in patients with mediastinal mass compression effect on the heart, great intra thoracic vessels, or tracheal tree can lead to decrease venous return, cardiovascular collapse or tracheal obstruction. These complications may be worsened after induction of general anesthesia or prescribing muscle relaxants.

Case report: A twenty one years old female with huge anterior mediastinal mass was a candidate for right sided thoracotomy. Compression effect on the adjacent structures has been reported in chest CT scan and in echocardiography. Awake oro-tracheal intubation was performed in sitting position. Then patient positioned to left lateral decubitus for thoracotomy. During surgery asystole occurred. We changed the position to remove compression effect on the heart and great vessels. Fortunately these maneuvers changed asystole to sinus rhythm.

Conclusion: Decreased thoracic muscular tone and removed spontaneous ventilation after muscle relaxant may threaten patient's life. Change of patient's position can remove the compression effect.

Keywords: Compression effect, airway obstruction, mediastinal mass, anesthesia, cardiac arrest

*Keshavarz Blv. Imam Khomeini
Hospital. Department of Anesthesia
Tel: 66438634
Email: anoyan@tums.Ac.ir