

## گزارش یک مورد تورشن فیبرومای تخمدان همراه با آسیت و افیوژن پلور: گزارش موردی

## چکیده

دریافت: ۱۳۹۷/۱۲/۱۲ ویرایش: ۱۳۹۷/۱۲/۱۹ پذیرش: ۱۳۹۸/۰۲/۲۳ آنلاین: ۱۳۹۸/۰۲/۳۱

**زمینه و هدف:** فیبروما شایعترین تومور سالیید درجه پایین تخمدان است. فیبرومای تخمدان در ۱۰-۱ درصد موارد با سندرم میگز (Meigs' syndrome) همراهی دارد.

**معرفی بیمار:** بیمار زن ۶۵ ساله منوپوز با شکایت درد شکمی، فروردین ۱۳۹۷ به مرکز دانشگاهی امام رضا (ع) مشهد مراجعه کرد. در معاینه شکم، توده‌ی ۱۰×۲۰×۱۰ میلیمتری با قوام نرم لمس شد. در آزمایشات، لکوسیتوز و CA125 بالاتر از ۲۰۰ بود. در تصویر قفسه صدری افیوژن پلورال دوطرفه گزارش و در سی تی اسکن کانون هتروژن ۱۷×۱۰×۱۰ میلی متری لبوله با منشا آدنکس راست با انهنسمنت (Enhancement) ضعیف دیده شد. در لاپاراتومی تجسسی آسیت فراوان مشهود بود. امتوم ملتهب سطح تخمدان راست را پوشانده و توده حجیم سالیید-کیستیک، نامنظم، لبوله و محصور درون کپسول در محل آدنکس راست دیده شد. سالپنگوآوووفورکتومی راست انجام و نتایج آسیب‌شناسی ضایعات پرولیفراتیو خوش خیم سلول‌های فیروپلاست بدون میتوز منطبق بر فیبروم تخمدانی را گزارش کرد.

**نتیجه‌گیری:** در موارد همراهی توده تخمدان با آسیت و پلورال افیوژن می‌بایست سندرم میگز در تشخیص‌های افتراقی قرار گیرد.

**کلمات کلیدی:** درد شکمی، آسیت، سندرم میگز، افیوژن پلور.

سیده حورا موسوی واحد، ملیحه عافیت<sup>۱</sup>، فهیمه علیزاده<sup>۱\*</sup>، آناهیتا حمیدی لاین<sup>۱</sup>، زینب خادمی<sup>۱</sup> آذین نیکوزاده<sup>۲</sup>

۱- گروه زنان و مامایی، دانشکده پزشکی، دانشگاه علوم پزشکی مشهد، مشهد، ایران.

۲- گروه آسیب‌شناسی بالینی، دانشکده پزشکی، دانشگاه علوم پزشکی مشهد، مشهد، ایران.

\* نویسنده مسئول: مشهد، خیابان امام‌رضا، بیمارستان امام‌رضا، گروه زنان.

تلفن: ۰۵۱-۳۸۰۲۲۶۰۸

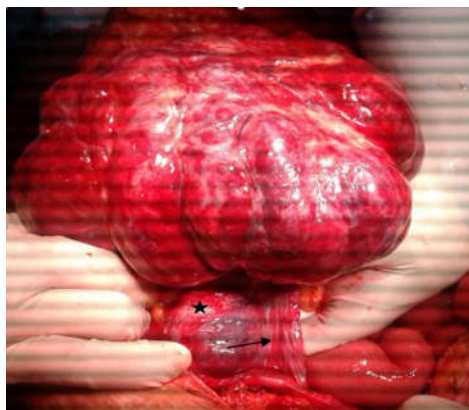
E-mail: Alizadehfh951@mums.ac.ir

## مقدمه

تومورهای تخمدان اطلاق می‌شود که پس از حذف کامل تومور تخمدان علائم همراه به‌سرعت از بین می‌روند.<sup>۷-۹</sup> علت ایجاد آسیت و افیوژن پلور به‌طور کامل مشخص نشده است ولی اختلال در درناژ لنفاتیک، ترشح سائتوکین‌های التهابی و انتقال مایع آسیت از ورای دیافراگم به فضای جنب مطرح شده است.<sup>۱۰،۱۱</sup> به‌دلیل ماهیت سالیید در معاینه، تشخیص قطعی فیبرومای تخمدان مشکل است و به دلیل نمای مشابه سونوگرافی با فیبروم‌های رحمی اشتباه می‌شود.<sup>۱۲</sup> این تومور به‌دلیل بزرگی مستعد تورشن نیز می‌باشد.<sup>۵</sup> گرچه سی‌تی‌اسکن و ام‌آر‌آی جهت افتراق فیبروما از سایر توده‌های سالیید تخمدان کمک‌کننده است اما به‌دلیل همراهی با آسیت و افزایش سطح CA125 همواره در تشخیص افتراقی با توده‌های بدخیم تخمدان قرار

فیبرومای تخمدان زیرگروهی از تومورهای طناب جنسی-استرومایی تخمدان می‌باشد.<sup>۱</sup> فیبروما شایعترین تومور سالیید با درجه پایین تخمدان است.<sup>۲</sup> از نظر آسیب‌شناسی از دستجات سلولی فیبروبلاستیک دوکی شکل و تجمعات کلاژن تشکیل شده است.<sup>۳،۴</sup> این تومور تخمدان، کمابیش در سنین حوالی یائسگی و پس از آن دیده می‌شود.<sup>۵</sup> شایعترین علائم فیبرومای تخمدان ناراحتی و درد شکمی بدون علائم اختصاصی است.<sup>۶</sup> فیبرومای تخمدان در ۱۰-۱ درصد موارد با سندرم میگز همراهی دارد.<sup>۳</sup> سندرم میگز اختلال نادری است که به‌طور مشخص به همراهی آسیت و افیوژن پلور با

لگن شواهدی از خونریزی و ترشحات واژینال غیرطبیعی دیده نمی‌شد. نمای سرویکس نرمال ولی حرکات آن دردناک بود. امکان افتراق دقیق دقیق رحم و آدنکس راست از توده وجود نداشت. در آزمایشات اولیه بیمار، لکوسیتوز با پلی‌مورفونوکلرها و افزایش پروتئین فاز التهابی وجود داشت. الکترولیت‌ها و آنزیم‌های کبدی نرمال گزارش شد. در ارزیابی تومور مارکرها CA125 بالاتر از ۲۰۰ تنها یافته قابل تامل بود (جدول ۱). سونوگرافی بیمار اکوی میومتریال نرمال رحمی همراه با چند کیست در تخمدان راست و مایع آزاد متوسط در حفره شکم و لگن را گزارش کرد. به دلیل غیرتشخیصی بودن جهت بیمار سی‌تی‌اسکن درخواست شد و کانون هتروژن ۱۷۰×۱۰۰ میلی‌متری با حدود لبوله با منشا آدنکس راست با اینهنسمنت ضعیف دیده شد (شکل ۱). در تصویر قفسه صدری به عمل آمده نیز افیوژن پلورال در قواعد هر دو ریه و کلاپس پاسیو ریه زیرین گزارش شد. در سیر انجام اقدامات تشخیصی به دلیل تشدید درد شکمی و ایجاد ریباند در معاینه شکم، بیمار تحت لاپاراتومی تجسسی قرار گرفت. پس از باز کردن شکم آسیت فراوان مشهود بود. امتنوم به‌طور کامل ملتهب و سطح تخمدان راست با آن پوشیده شده بود. توده حجیم ۲۰۰×۲۰۰ میلی‌متری با نمای سالیید-کیستیک با پایک مشخص و با سطح خارجی هموراژیک، نامنظم، لبوله و محصور درون کپسول در محل آدنکس راست وجود داشت

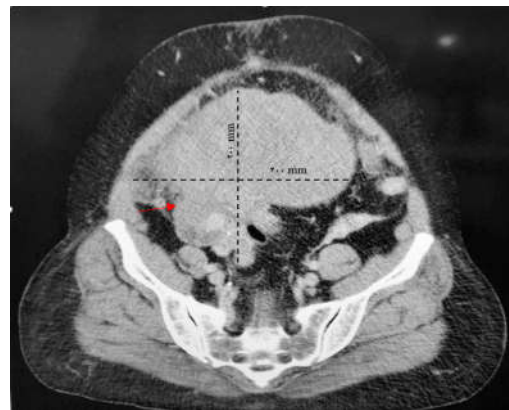


شکل ۲: نمای ماکروسکوپیک فیبروم تخمدان حین لاپاراتومی، نشان‌دهنده توده حجیم با سطح خارجی لبوله و هموراژیک با نواحی سالیید-کیستیک و همراه با پایک دتورت شده (پیکان) و لوله فالوپ ادماتو (ستاره).

می‌گیرد. ۱۳ و ۱۴ فیبرومای تخمدان با اکسیزیون کامل به‌طور موفق درمان می‌شود. ۱۴ با این وجود تاکنون روش مناسب جراحی به شیوه لاپاراتومی یا لاپاراسکوپی مشخص نشده است. ۱۴ در این گزارش به بررسی بیمار مبتلا به سندرم میگز در حضور فیبرومای یک‌طرفه تخمدان پرداخته شده است.

## معرفی بیمار

بیمار زن ۶۵ ساله مولتی‌پار و منوپوز که با شکایت از درد شکمی و تهوع در فروردین ماه سال ۱۳۹۷ به مرکز دانشگاهی امام رضا (ع) مشهد مراجعه کرده است. وی سابقه دردهای مبهم شکمی و احساس سنگینی در لگن را از ۱۰ روز گذشته بیان می‌کرد. درد شکمی بیشتر در ربع تحتانی راست همراه با تهوع گهگاهی بدون استفراغ بود. سایر علائم گوارشی یا ادراری وجود نداشت. بیماری انسدادی مزمن ریوی و فشارخون کنترل شده و تحت درمان در سوابق بیمار یافت شد. در بدو مراجعه بیمار با علائم حیاتی پایدار و کمی تاکی‌پنیک بود. در معاینه قفسه سینه کاهش صداها ریوی دو طرف مسموع بود. در معاینه شکم، توده‌ای قابل لمس با قوام به‌نسبت نرم با سایز ۱۰×۲۰×۱۰ میلی‌متر که ربع تحتانی راست را کامل پر کرده بود، یافت شد. در محل توده مذکور تندرئس آشکار وجود داشت. در معاینه دو دستی

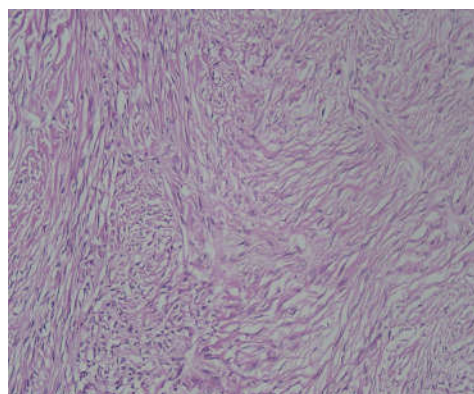


شکل ۱: مقطع کروئال از سی‌تی‌اسکن بدون تزریق ماده حاجب بیمار پیش از لاپاراتومی که نشان‌دهنده سایز توده (خطوط نقطه‌چین) و نواحی سالیید-کیستیک توده آدنکس (پیکان) می‌باشد.

جدول ۱: بررسی گزارشات موردی مختلف در زمینه فیبرومای تخمدانی

نویسندگان	سال انتشار	مجله	عنوان
Najmi Z و همکاران <sup>۱</sup>	۲۰۱۲	<i>Journal of Reproduction &amp; Infertility</i>	گزارش فیبرومای تخمدانی ۱۵ سانتیمتری یک طرفه در خانم ۲۴ ساله که به صورت لاپاروسکوپی به طور کامل با حفظ تخمدان رزکت شد.
Boujoual M و همکاران <sup>۵</sup>	۲۰۱۵	<i>Pan African Medical Journal</i>	گزارش تورشن فیبرومای تخمدانی ۱۴ سانتیمتری یک طرفه در خانم ۶۲ ساله که به صورت لاپاراتومی جراحی و هیستکتومی و آدنکسکتومی دو طرفه شد.
Macciò A و همکاران <sup>۶</sup>	۲۰۱۴	<i>BMC Surgery</i>	گزارش تورشن فیبرومای تخمدانی در خانم ۵۲ ساله با تشخیص سندرم Meigs که تحت جراحی لاپاروسکوپی قرار گرفت.
Okuda K و همکاران <sup>۱۰</sup>	۲۰۱۶	<i>BMC Pulmonary Medicine</i>	گزارش بیماری که با تشخیص آدنوکارسینوم ریه جراحی شده و پس از ترخیص دچار تنگی نفس پیشرونده شده و با توجه به پلورال افیوژن و پریکاردیال افیوژن و توده تخمدانی همزمان با شک به سندرم Meigs لاپاراتومی شد و به دنبال جراحی پلورال و پریکاردیال افیوژن خودبه خود برطرف شد.

قلبی-ریوی بیمار که امکان تحمل پروسیجرهای سنگین و طولانی را نداشت جهت بیمار فقط سالپنگواووفورکتومی راست انجام و سایر اقدامات تکمیلی بعدی در صورت نیاز به زمان مناسب تر از نظر بالینی پس از رویت نتایج آسیب شناسی موکول شد. روز دوم پس از جراحی بیمار دچار یک اپیزود تنگی نفس شد که با سی تی آنژیوگرافی، آمبولی ریوی رد شد. در بررسی نمونه افیوژن پلور بیمار، اگرودا بدون شواهدی از بدخیمی دیده شد. بیمار تحت درمان بیماری زمینه‌ای و مزمن ریوی قرار گرفت و در نهایت با علایم بالینی پایدار پس از کاهش آشکاری در افیوژن پلور ترخیص شد. نتایج آسیب شناسی نهایی ضایعات پرولیفراتیو خوش خیم با سلول‌های فیبروبلاست بدون میتوز و بدون آتیپی با باندل‌های در هم رونده بلند و کوتاه منطبق بر فیبروم تخمدانی را گزارش کرد (شکل ۳).



شکل ۳: نمای هیستوپاتولوژی فیبرومای تخمدان در رنگ آمیزی با هماتوکسیلین-انوزین و بزرگ‌نمایی ۴۰×- نشان‌دهنده پرولیفراسیون خوش خیم سلول‌های فیبروبلاست و باندل‌های در هم رونده بلند و کوتاه

## بحث

در این مقاله به معرفی یک مورد بیمار مبتلا به تورشن فیبرومای حجیم تخمدان همراه با درد شکمی و سندرم میگز پرداخته شده است. فیبرومای تخمدان گروهی از تومورهای مزانشیمال تخمدان است که در زنان سنین ۶۵-۲۰ سال دیده می‌شود. متوسط سن ابتلا

(شکل ۴). امکان افتراق تخمدان نرمال از توده وجود نداشت. از محل پایک توده دچار تورشن شده بود. در محل لوله فالوپ ملتهب سمت راست دو کیست پاراتویال نیز دیده می‌شد. رحم و لوله و تخمدان سمت چپ و سایر احشای شکمی نرمال بود. با توجه به شرایط

خوش خیم بودن تومور حین جراحی قابل ارزیابی قطعی نمی‌باشد، رزکسیون کامل توده بدون آلودگی حفره پریتون پیشنهاده شده است.<sup>۲</sup> در موارد تورشن، آدنکسکتومی جراحی استاندارد می‌باشد و دتورت کردن توصیه نمی‌شود. سالپنگوآوو فورکتومی در زنان حوالی یائسگی و پس از آن و سیستکتومی با حفظ تخمدان در زنان جوانتر روش‌های مناسب جراحی می‌باشند.<sup>۲</sup> در مطالعات متعدد از روش‌های محافظه‌کارانه‌ای مانند سیستکتومی در زنان مسن‌تر استقبال نشده است.<sup>۱۴</sup>

دو پروسیجر لاپاراتومی و لاپاراسکوپیک در تعداد اندکی از مطالعات بررسی و مقایسه شده‌اند. Najmi و همکارانش جراحی لاپاراسکوپیک را به‌عنوان روش انتخابی به‌ویژه در زنان جوان حتی در موارد توده‌های حجیم تخمدان بیان کرده‌اند.<sup>۲</sup>

فیروما از تومورهای نادر تخمدانی می‌باشد. در موارد همراهی توده تخمدان با آسیت و پلورال افیوژن به‌خصوص در سمت راست پس از رد بدخیمی‌های تخمدان می‌بایست سندرم میگز را نیز در تشخیص‌های افتراقی مدنظر قرار داد. در صورت تشخیص این سندرم انجام اقدامات تشخیصی و درمانی گسترده‌تر و عوارض مرتبط با آن در بیمار کاهش خواهد یافت.

همانند مورد گزارش شده، دهه ۵ و ۶ می‌باشد.<sup>۱۰</sup> علت ایجاد آسیت و افیوژن پلور به‌طور کامل مشخص نشده است اما اختلال در درناژ لنفاتیک و ترشح سایتوکین‌های التهابی در پاتوژنز آن مطرح شده است.<sup>۷</sup> افیوژن پلور و آسیت در عرض چند هفته پس از رزکسیون تومور از بین می‌رود.<sup>۷</sup> سندرم Meigs از پیش‌آگهی خوبی برخوردار بوده و عود آن غیرقابل انتظار است.<sup>۷</sup> به‌دنبال تورشن توده‌های تخمدانی و ایجاد التهاب و نکروز نیز افزایش CA125 دیده می‌شود.<sup>۱۲</sup> بنابراین در موارد مشکوک به تورشن، انجام سونوگرافی داپلر کمک‌کننده است.

بنابراین همانند مورد گزارش شده‌ی ما، تشخیص فیرومای تخمدان کمابیش مشکل است و پیش از رزکسیون کامل تومور و بررسی نتایج آسیب‌شناسی به‌طور قطعی امکان‌پذیر نمی‌باشد. وجود تغییرات دژنراتیو کیستیک یافته غیرشایعی در فیرومای تخمدان است و اکثر اوقات در تومورهای حجیم مانند نمونه ما دیده می‌شود.<sup>۳</sup> با توجه به آنچه گفته شد، این تومورها می‌توانند تظاهرات متنوعی در تصاویر سونوگرافی داشته باشند. همانند مورد گزارش شده در سی‌تی‌اسکن فیرومای تخمدان معمولاً به‌صورت توده سالیب و هموزن با انهنسمنت تاخیری مشاهده می‌شود.<sup>۱۰</sup> به‌دلیل اینکه درجه پایین و

## References

- Hacker N. Ovarian cancer. In: Berek J, Hacker N, editors. *Practical Gynecology Oncology*. 2<sup>nd</sup> ed. Baltimore: Williams and Wilkins; 1994. P. 1406-9.
- Najmi Z, Mehdizadehkashi A, Kadivar M, Tamannaie Z, Chaichian S. Laparoscopic approach to a large ovarian fibroma: a case report. *J Reprod Infertil* 2014;15(1):57-60.
- Chechia A, Attia L, Temime RB, Makhlof T, Koubaa A. Incidence, clinical analysis, and management of ovarian fibromas and fibrothecomas. *Am J Obstet Gynecol* 2008;199(5):473.e1-4.
- Nocito AL, Sarancone S, Bacchi C, Tellez T. Ovarian thecoma: clinicopathological analysis of 50 cases. *Ann Diagn Pathol* 2008;12(1):12-6.
- Boujoual M, Hakimi I, Kouach J, Oukabli M, Moussaoui DR, Dehayni M. Large twisted ovarian fibroma in menopausal women: a case report. *Pan Afr Med J* 2015;20:322.
- Macciò A, Madeddu C, Kotsonis P, Pietrangeli M, Paoletti AM. Large twisted ovarian fibroma associated with Meigs' syndrome, abdominal pain and severe anemia treated by laparoscopic surgery. *BMC Surg* 2014;14:38.
- Taskin MI, Ozturk E, Yildirim F, Ozdemir N, Inceboz U. Primary ovarian leiomyoma: a case report. *Int J Surg Case Rep* 2014;5(10):665-8.
- Meigs JV. Fibroma of the ovary with ascites and hydrothorax; Meigs' syndrome. *Am J Obstet Gynecol* 1954;67(5):962-85.
- Sánchez-Torres DA, Díaz-Murillo R, Kazlauskas S, de Santiago J, Zapardiel I. Meigs' syndrome caused by bilateral ovarian fibroma mimicking ovarian cancer. *Ginecol Obstet Mex* 2016;84(2):122-5.
- Okuda K, Noguchi S, Narumoto O, Ikemura M, Yamauchi Y, Tanaka G, Nagase T. A case of Meigs' syndrome with preceding pericardial effusion in advance of pleural effusion. *BMC Pulm Med* 2016;16(1):71.
- Abramov Y, Anteby SO, Fasouliotis SJ, Barak V. The role of inflammatory cytokines in Meigs' syndrome. *Obstet Gynecol* 2002;99(5 Pt 2):917-9.
- Nigam A, Jain S, Lal P. Twisted ovarian fibroma mimicking as an ectopic pregnancy. *J Case Rep* 2013;3(1):64-67.
- Sofoudis C, Kouiroukidou P, Louis K, Karasaridou K, Toutounas K, Gerolymatos A, et al. Enormous ovarian fibroma with elevated Ca-125 associated with Meigs' syndrome. Presentation of a rare case. *Eur J Gynaecol Oncol* 2016;37(1):142-3.
- Son CE, Choi JS, Lee JH, Jeon SW, Hong JH, Bae JW. Laparoscopic surgical management and clinical characteristics of ovarian fibromas. *JSLs* 2011;15(1):16-20.
- Yen P, Khong K, Lamba R, Corwin MT, Gerscovich EO. Ovarian fibromas and fibrothecomas: sonographic correlation with computed tomography and magnetic resonance imaging: a 5-year single-institution experience. *J Ultrasound Med* 2013;32(1):13-8.

## A case report of ovarian fibroids torsion with ascites and pleural effusion: *case report*

### Abstract

Received: 03 Mar. 2019 Revised: 10 Mar. 2019 Accepted: 13 May 2019 Available online: 21 May 2019

Seyede Houra Mousavi Vahed M.D.<sup>1</sup>  
Maliheh Afiat M.D.<sup>1</sup>  
Fahimeh Alizadeh M.D.<sup>1\*</sup>  
Anahita Hamidi Laien M.D.<sup>1</sup>  
Zeynab Khademi M.D.<sup>1</sup>  
Azin Nikoozadeh M.D.<sup>2</sup>

1- Department of Obstetrics and Gynecology, Faculty of Medicine, Mashhad University of Medical Sciences, Mashhad, Iran.

2- Department of Pathology, Faculty of Medicine, Mashhad University of Medical Sciences, Mashhad, Iran.

**Background:** Ovarian fibroma is the most common benign solid tumor of the ovary. The most common symptoms are abdominal discomfort and pain. Ovarian fibroids are associated with Meigs syndrome in 1% to 10% of cases. The aim of study is report of a case of Meigs syndrome

**Case presentation:** A 65-year-old menopausal woman who complained of abdominal pain was referred to our academic hospital of Mashhad, Iran, in April 2018. In abdominal examination, a soft mass with size of 200×100 mm, was detected. Also leukocytosis and increase in CRP was observed. Marker CA125 was higher than 200. In CT scan in right adnexa heterogeneous mass 170×100 mm with enhancement was reveled. pleural effusion was reported in the both lungs and collapse of underlying lung tissue in Chest X-ray. Explorative laparotomy was performed. Ascites and inflamed omentum covered the surface of right ovary was detected. The huge solid-cystic hemorrhagic, irregular mass with a specific pedicle that enclosed in the capsule in right adnexa was seen. Right salpingo-oophorectomy was performed. The result of final pathologic was benign proliferative lesions of mitotic fibroblasts were reported according to ovarian fibroma.

**Conclusion:** In case of accompanying ovarian mass with ascites and pleural effusion, after the exclude of ovarian malignancies, Meigs syndrome should be considered in differential diagnosis.

**Keywords:** abdominal pain, ascites, meigs syndrome, pleural effusion.

\* Corresponding author: Department of Obstetrics and Gynecology, Imam Reza Hospital, Imam Reza St., Mashhad, Iran.  
Tel: +98- 51-38022608  
E-mail: Alizadehfh951@mums.ac.ir