

## تظاهر ماستوییدیت سلی به صورت کری و فلج عصب صورتی یک طرفه و توده گردنی؛ گزارش یک بیمار و بررسی متون

### چکیده

دکتر امیرآروین سازگار<sup>۱\*</sup>

دکتر روح‌انگیز صفی‌خانی<sup>۱</sup>

۱- بخش گوش، حلق و بینی، بیمارستان امام خمینی، دانشگاه علوم پزشکی تهران

**زمینه و هدف:** میکوباکتریوم توبرکولوزیس یکی از علل نادر ماستوییدیت بوده که اغلب تشخیص آن به تأخیر افتاده و منجر به عوارض بالقوه جدی می‌گردد.  
**معرفی بیمار:** در این مقاله یک مورد ماستوییدیت سلی را که به صورت کری و فلج عصب صورتی یک طرفه همراه با آدنوپاتی‌های گردنی مراجعه کرده بود ارایه می‌دهیم.  
**نتیجه‌گیری:** این مورد نشان می‌دهد که در کلیه ماستوییدیت‌های مزمن که به درمان‌های معمول جواب نمی‌دهند به ویژه اگر همراه با عوارض غیرمعمول باشند، باید ماستوییدیت سلی را در نظر گرفته شود.

**کلمات کلیدی:** سل، ماستوییدیت مزمن، کاهش شنوایی، فلج عصب صورتی، لنفادنوپاتی

گردنی

\*نشانی: انتهای بلوار کشاورز، خیابان دکتر قریب، بیمارستان امام خمینی، بخش گوش و حلق و بینی، تلفن: ۶۶۹۳۲۲۸۸، دورنگار: ۶۶۹۳۲۲۸۸؛ پست الکترونیک: asazgar@ut.ac.ir

## مقدمه

حرکت و غیرقرینگی واضح چین‌های صورتی و افتادگی گوشه لب سمت چپ مشهود بود. گوش خارجی چپ در ظاهر نرمال بود؛ همراه کانال طبیعی اما پرده تمپان به نظر افزایش ضخامت پیدا کرده و هیچ گونه لندمارک اتوسکوپیک نداشت. پرفوراسیون در پرده تمپان چپ مشاهده نشد و اثری از اتوره یا بافت غیرطبیعی مشاهده نگردید. گوش سمت راست نرمال بود. سمت چپ گردن در Level‌های II و III و IV تعدادی غده لنفاوی در اندازه‌های  $1*2$  تا  $2*2$  به شکل کاملاً متحرک با قوام لاستیکی<sup>۱</sup> تا سخت<sup>۲</sup> بدون تندرنس وجود داشت. علایمی از التهاب با فیستول در پوست روی غدد مزبور مشاهده نشد. غده پاروتید در ۲ سمت به نظر طبیعی آمد. در معاینه سیستمیک، سمع قلب و ریه‌ها نکته پاتولوژیک نداشت و لنفادنوپاتی در سایر مناطق بدن کشف نگردید.

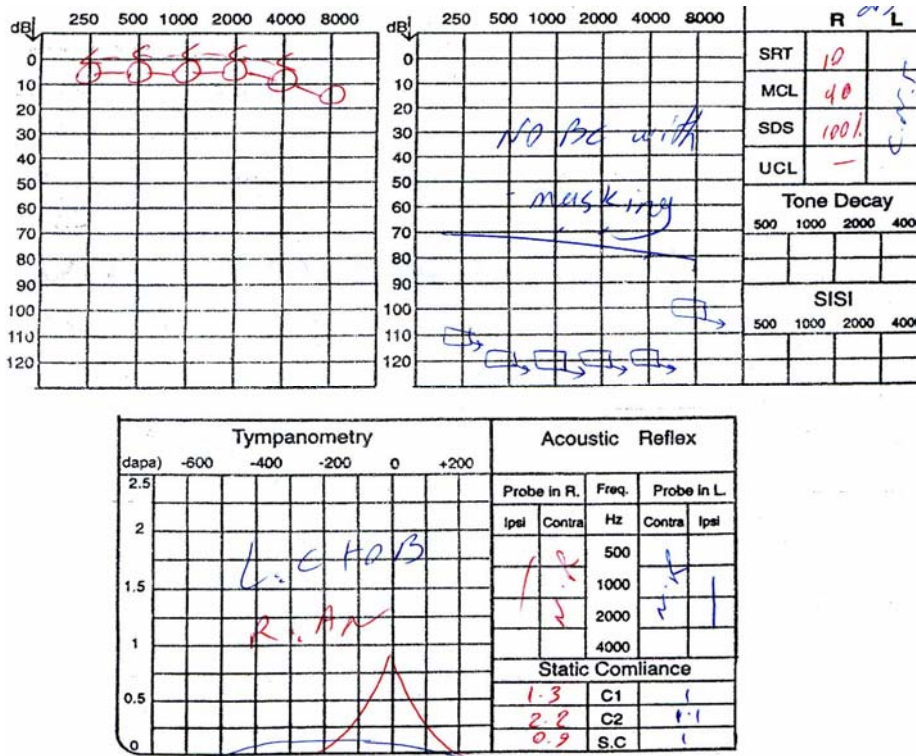
در آزمایش‌های انجام گرفته  $ESR=38$  و  $CRP=+1$  و تیتراژ CANCA طبیعی مشاهده شد. CXR بیمار نکته پاتولوژیک نداشت. آزمون PPD پس از ۴۸ ساعت معادل  $23mm$  ایندوراسیون داشت. در ادیومتری انجام شده کری کامل گوش چپ ثبت گردید (شکل ۱). از توده‌های گردنی بیمار در سمت چپ FNA انجام گرفت که طبق گزارش پاتولوژی التهاب مزمن مشاهده شده بود. کشت و اسمیر خلط صبحگاهی در ۳ نوبت برای بیمار انجام گرفت که نکته غیرطبیعی مشاهده نشد. از بیمار با توجه درگیری اعصاب کرانیال ۷ و ۸، سی‌تی‌اسکن استخوان تمپورال انجام گرفت که در آن کدورت منتشر سلول‌های هوایی ماستویید چپ رؤیت شد و اثری از استخوانچه‌های گوش میانی مشاهده نگردید در ضمن مجرای عصب فاسیال مشخص و واضح نبود (شکل ۲). با توجه به یافته‌های بالینی جهت تشخیص بافتی و بررسی علت فلج عصب صورتی بیمار تحت عمل جراحی بررسی گوش میانی

شیوع توبرکولوزیس به دلیل افزایش شیوع بیماران دچار نقص ایمنی افزایش یافته است. اگرچه مایکوباکتریوم توبرکولوزیس یک پاتوژن شناخته شده در ایجاد اوتیت میانی و ماستوییدیت است، اما بروز فوق‌العاده پایین آن (معادل  $0.05\%$  تا  $0.9\%$ ) اغلب مانع از در نظر گرفتن این عامل در زمان درمان این عفونت‌ها می‌شود [۱، ۲]. این مسأله زمانی بیشتر واقعیت دارد که علایم ریوی در بیمار وجود نداشته باشد [۱، ۳] درگیری گوش میانی و ماستویید با مایکوباکتریوم توبرکولوزیس می‌تواند باعث فلج اعصاب کرانیال ۷ و ۸، اتوره مزمن و تخریب استخوانچه‌های گوش میانی همراه پارگی پرده صماخ گردد [۴-۷].

## معرفی بیمار

مورد بیماری، آقای ۴۳ ساله‌ای بود که از ۲ سال قبل از مراجعه دچار کاهش شنوایی گوش چپ به شکل پیش‌رونده و همراه با علایم فلج عصب صورتی همان سمت شده بود. کاهش شنوایی تدریجاً به کری کامل یک طرفه تبدیل شده بود. بیمار از ۳ ماه قبل از مراجعه متوجه تعدادی توده گردنی در قسمت قدام گردن در سمت چپ شده بود. وی از علایم ریوی از قبیل سرفه مزمن و خلط خونی شاکی نبود و علایم سیستمیک از قبیل کاهش وزن، تعریق شبانه، تب و کاهش اشتها را ذکر نمی‌کرد. سابقه بیماری خاصی را نداده و تماس قبلی با فرد مشکوک به سل را ذکر نمی‌کرد. بیمار سیگاری نبوده و مصرف مواد مخدر به هیچ شیوه‌ای نداشت. در معاینه فیزیکی فلج کامل عصب صورتی سمت چپ با grade VI وجود داشت، به صورتی که پلک فوقانی چپ کاملاً فاقد

1 - Rubbery  
2 - Firm



شکل ۱ - ادیوگرام انجام شده برای بیمار

Fibro-osseous و در مورد نمونه ارسالی از پرده تمپان کلتستاتوم احتمالی<sup>۴</sup> بود. با توجه به مثبت بودن واضح PPD و علایم بالینی و سیر بیماری برای بیمار Excisional Biopsy از یکی از غدد لنفاوی سمت چپ گردن انجام گرفت که طبق گزارش پاتولوژی با رویت نکروز کازئوز و سلول‌های ژانت و لانگهانس تشخیص لنفادنیت سلی برای بیمار مطرح گردید. پس از انجام تست‌های کبدی و طبیعی بودن آنها برای بیمار درمان ضدسل به شیوه زیر شروع شد.

ایزونیازید دو بار در روز ۳۰۰ میلی گرم

ریفامپین دو بار در روز ۶۰۰ میلی گرم

اتامبوتول دو بار در روز ۱۰۰۰ میلی گرم

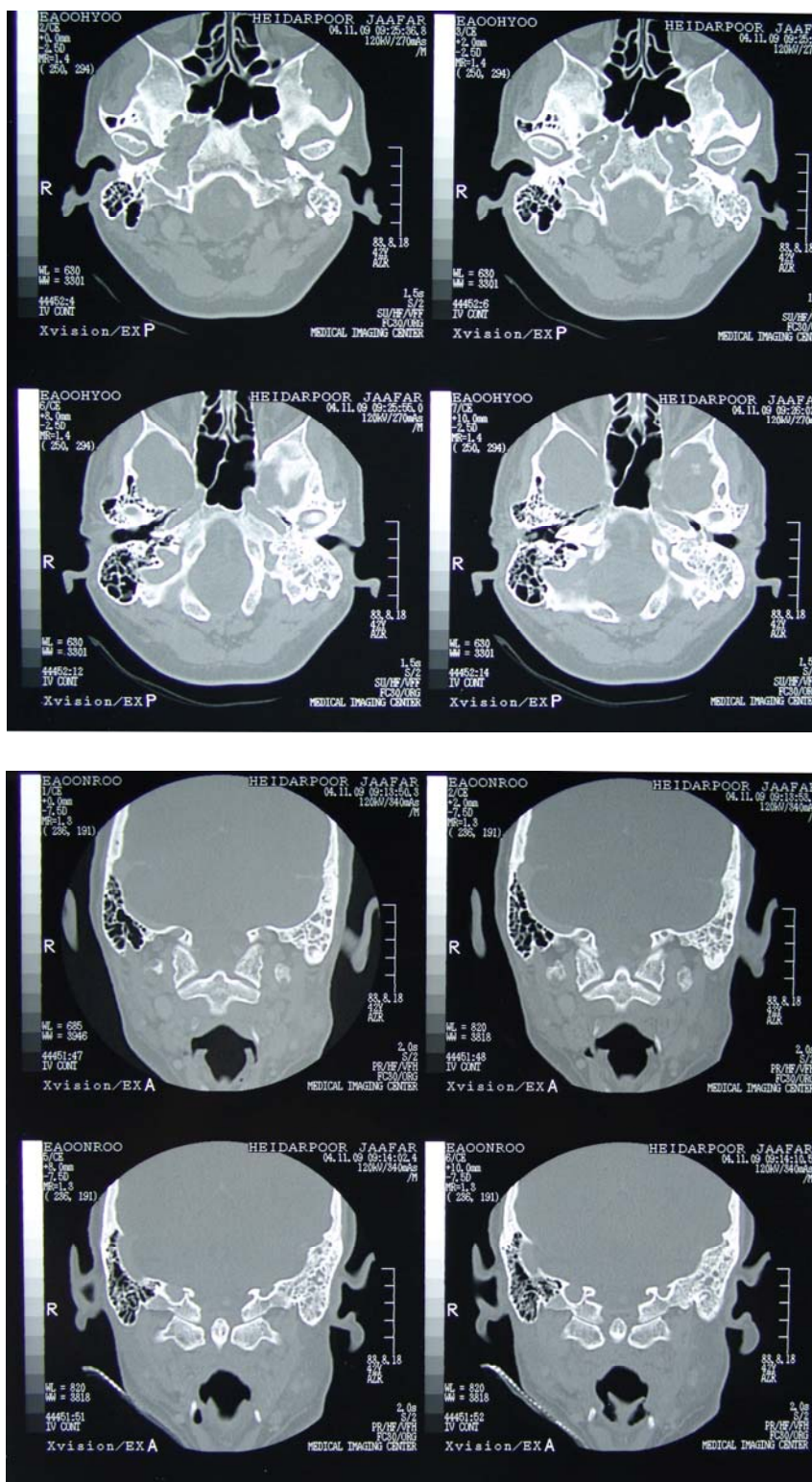
در پی گیری دو ماهه انجام شده نتایج درمان مطلوب بود.

چپ قرار گرفت و در ضمن عمل جراحی نکته جالب مواجه با پرده صماخ ضخیم و بدون لندمارک و بدون پرفوراسیون بود. حال آنکه پس از بلند کردن فلاپ تمپانومآتال با پایه قدامی اثری از عصب کورداتمپانی و استخوانچه‌های گوش میانی مشاهده نشد. برآمدگی نرمال محل پرومیتوار کاملاً حذف شده و مسیر عبور عصب فاسیال قابل تشخیص نبود و یک لبه<sup>۳</sup> استخوانی شکننده در قدام دهانه شیپور استاش مانع از دید کامل آن می‌شد که برداشته شده و جهت ارزیابی پاتولوژیک ارسال گردید همچنین از پرده تمپان جزء کوچکی جهت بررسی پاتولوژیک برداشته شد.

مخاط گوش میانی ظاهر غیرطبیعی نداشت و اثری از پولیپ یا بافت گرانولاسیون مشاهده نشد. گزارش پاتولوژی در مورد نمونه ارسالی در پل استخوانی درون گوش میانی بافت

4 - Probable Cholesteatoma

3 - Ridge



شکل ۱ - تصاویر سی تی اسکن انجام شده برای بیمار

جدول ۱ - بررسی موارد مشابه گزارش شده			
مطالعه کننده	تعداد بیمار	علائم بالینی	ملاحظات
Chernoff	۲	ماستوییدیت و فلج فاسیال	هر دو مورد پاسخ درمانی مناسب
Samuer PJ	۲۳	۹ مورد پارزی فاسیال تمامی بیماران ماستوییدیت مزمن	درمان طی در ۲۲ مورد مطلوب بوده
Sunders	۱	کودک مبتلا به ماستوییدیت	پاسخ مناسب به درمان
Pitcher	۱	ماستوییدیت و فلج فاسیال دو طرفه	به درمان طی پاسخ نداد

## بحث

نتیجه تشکیل یک آبسه سرد (Bezold) بدون علامت و غیردردناک رخ دهد

تشخیص درگیری گوش میانی با سل معمولاً با تأخیر صورت می‌گیرد. علائم و نشانه‌های اختصاصی سوراخ‌های متعدد پرده تمپان است که سریعاً به هم الحاق می‌یابد.

وجود لنف آدنوپاتی غیردردناک و اوتیت مدیای مقاوم به درمان همراه نسج گرانولاسیون و سکستراسیون‌های استخوانی به تشخیص کمک می‌کند. امکان درگیری کپسول اوتیک و از دست رفتن کامل فعالیت شنوایی و تعادل در مراحل اولیه وجود دارد و نشانگر روندی غیرمشابه با اوتیت مزمن می‌باشد.

با کمک تست‌های پوستی و آزمایش‌های بافت‌شناسی و آزمون‌های سرولوژیک از جمله CANCA می‌توان به افتراق سایر بیماری‌ها پرداخت. در بررسی بافت‌شناسی ادم و انفیلتراسیون لنفوسیت‌ها همراه سلول‌های ژانت لانگهانس مشاهده می‌شود. مخاط پولیپوییدی اولسره شده و متعاقباً تخریب گوش میانی و ماستویید و استخوانچه‌ها رخ می‌دهد [۴، ۵، ۷]. جدول ۱ بررسی موارد مشابه را نشان می‌دهد.

ما در این مقاله موردی از ماستوییدیت سلی که با کری یک طرفه و فلج عصب صورتی و آدنوپاتی گردنی تظاهر کرده بود را معرفی نمودیم که با موفقیت تحت درمان دارویی و جراحی قرار گرفت.

درگیری گوش میانی با مایکوباکتریوم توبرکولوزیس در غیاب درگیری ریوی نادر بوده اما رخداد آن امکان دارد. ارگانسیم مسؤول در اکثر موارد مایکوباکتریوم توبرکولوزیس است اما گاهی مایکوباکتریوم آتیپیک از قبیل *M. M. Avium*، *Fortuitum* دخیل هستند. در مراحل اولیه اوتیت میانی سلی پرده تمپان ضخیم شده و لندهمارک‌های اتوسکوپیک آن محو می‌شوند. کاهش شنوایی انتقالی به علت ترشح چرکی، ضخیم شدگی پرده تمپان و مخاط گوشی میانی و تخریب زودرس استخوانچه‌ها می‌باشد. مشخصاً درد یا تندرns وجود نداشته ولی لنفادنوپاتی در زنجیره ژوگولار فوقانی به طور زودرس اتفاق می‌افتد.

سوراخ‌های کوچک متعدد در پرده تمپان همراه ترشح سروزی-چرکی رخ می‌دهد. سوراخ‌ها به سرعت به هم ملحق شده و باعث از بین رفتن پرده صماخ می‌گردند. محل یک میرنگوتومی در پرده تمپان به سرعت خود به خود وسعت می‌یابد. ظاهر مخاط گوش میانی به صورت محتقن با گرانولاسیون پولیپوییدی است. درگیری استخوانی باعث سکستراسیون استخوان و تخریب ساختارهای گوش داخلی و عصب فاسیال می‌گردد. تخریب نوک ماستویید ممکن است در

## Tuberculous mastoiditis presenting with unilateral hearing loss, facial paralysis and neck mass

A.A. Sazegar<sup>1\*</sup>  
R. Safi-Khani<sup>1</sup>

1- Department of ENT, Imam Khomeini  
Hospital Tehran University of Medical  
Sciences, Tehran, Iran

### ABSTRACT

**Background:** Mycobacterium tuberculosis is a rare cause of mastoiditis, but diagnosis is often delayed, with potentially serious results.

**Case:** We report a case of tuberculous mastoiditis with unilateral hearing loss, facial paralysis, and cervical lymph adenopathy on presentation.

**Conclusion:** Tuberculous mastoiditis must be considered in all cases of chronic refractory mastoiditis especially in the presence of demonstrable complications such as facial paralysis, other cranial nerve palsies, and destruction of middle ear ossicles.

**Keywords:** Tuberculosis, mastoiditis, hearing loss, facial paralysis, lymphadenopathy

\* Imam Khomeini Hospital, PO. Box:  
15745-1341, Tehran, Iran  
Tel: +98 (21) 66932288,  
Fax: +98 (21) 66932288,  
E-mail: asazgar@ut.ac.ir

**References**

1. Chernoff WG, Parnes LS. Tuberculous mastoiditis. *J Otolaryngol* 1992; 21: 290-2.
2. Thendar MA, Faganjj, Gurbm. review extensive calvarial tuberculosis rare complication of tuberculous mastoiditis. *J Laryngol Otol* 2004 ; 118: 65-8.
3. Saunders NC. Albert. DM. Tuberculous mastoiditis. When is surgery indicated? *Int J Pediatr Otorhinolaryngol* 2002; 65: 59-63.
4. Cumming,s Outolaryngology, Head and neck surgery. 3rd Edition mosby, 1998; P: 3090-3091.
5. Pitcher R, Thandar MA. Bilateral tuberculous mastoiditis and facial palsy. *S Afr Med J* 2004; 94: 893-4 .
6. Sumuel J. Fernandes CM. Tubercuios and mastoiditis In: *Ann oto rhinol laryngol*. 1995; P.264-6.
7. Skolnik PR. Nadol JB Jr. Baker AS. Tuberculosis of the middle ear: review of the literature with an instructive case report. *Rev Infect Dis* 1986; 8: 403-10.