

استئوبلاستوم دست بیمارستان امام-۱۳۸۴

دکتر محمود فرزانه (دانشیار)، دکتر سیدمحمدجواد مرتضوی (استادیار)، دکتر رامین اسپندار (استادیار)
بخش ارتوپدی، بیمارستان امام خمینی، دانشگاه علوم پزشکی تهران

چکیده

زمینه و هدف: استئوبلاستوم یکی از نادرترین تومورهای اولیه استخوان می باشد. اگرچه درگیری استخوان‌های کوچک دست و پا برابر آمارهای موجود سومین محل از نظر شیوع برای این تومور می باشد. گزارشات موجود در مقالات انگلیسی زبان در خصوص درگیری دست توسط این تومور بسیار نادر و کم می باشد.

روش بررسی: علائم بالینی مبتلایان به استئوبلاستوم غیراختصاصی می باشد. دردهای شدید شبانه که با مصرف داروهای مسکن بهبود یابند در این بیماران کمتر گزارش شده و دردهای این بیماران غالباً دائمی و نامشخص می باشد و عمدتاً بیمار قادر به لوکالیزاسیون دقیق محل درد نمی باشد و غالباً این بیماران از ماهها قبل از مراجعات پزشکی از درد شکایت داشته اند و لذا سیر بالینی طولانی مدتی دارند. تورم در استئوبلاستوم دست یافته ثابتی می باشد بطوریکه در تمام بیماران ما دیده شده و وجود داشته است. علائم رادیوگرافیک در درگیری دست توسط استئوبلاستوم تشخیصی نمی باشند و لذا قبل از عمل جراحی و پاسخ نسبی نمونه گرفته شده در حین جراحی، تشخیص نوع تومور بر مبنای یافته‌های رادیوگرافیک و بالینی بسیار مشکل است بطوریکه در تمام بیماران ما، استئوبلاستوما به عنوان اولین تشخیص قبل از عمل جراحی مطرح بوده است.

یافته‌ها: از نظر آسیب شناسی، استئوبلاستوم شامل یک استرومای بافت همبندی همراه با عروق فراوان می باشد که در آن نسوج استئوئیدی و استخوانی اولیه woven به طور فعال دیده می شوند. درمان به مرحله (stage) بیماری و محل آن بستگی دارد. در مراحل ۱ و ۲ بیماری کورتاژ و گرافت استخوانی کافی است. در حالیکه در مرحله ۳ بیماری برای جلوگیری از عود بیماری برداشتن وسیع ضایعه (wide resection) الزامی است.

نتیجه‌گیری: مهمترین تشخیص افتراقی این تومور بخصوص در دست استئوسارکوم می باشد که در صورت خطای تشخیصی می تواند منجر به انجام اعمال جراحی نامناسب در بیمار گردد.

کلید واژه‌ها: استئوبلاستوما، تومورهای اولیه خوش خیم استخوان

زمینه و هدف

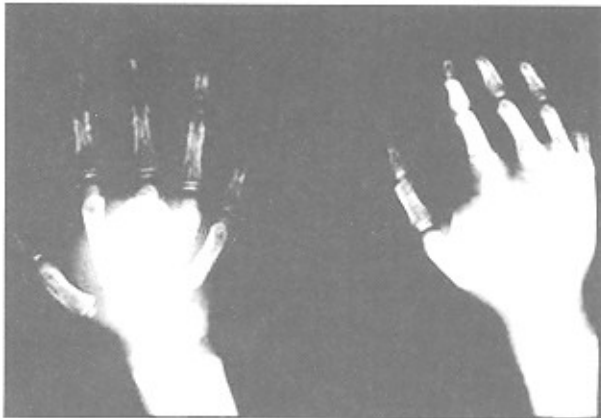
در آن نسوج استئوئید و استخوان اولیه woven به طور فعال ساخته شده اند (۱). به طور کلی استئوبلاستوم تومور نادری است و تنها در حدود یک درصد تومورهای اولیه استخوان را

استئوبلاستوما یک نئوپلاسم خوش خیم اولیه استخوان است که شامل یک استرومای نسج همبند پر عروق است که

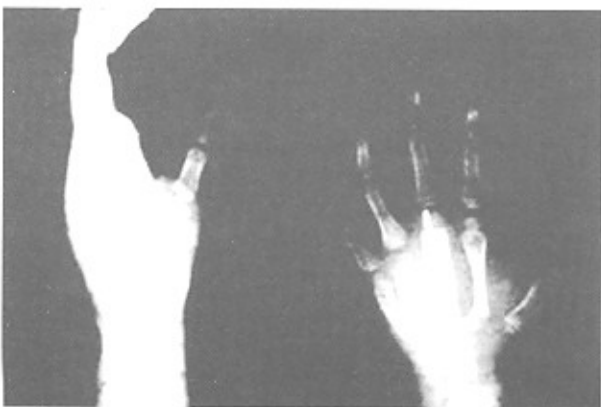می‌گردد که باعث تخریب کورتکس نگردیده است. بیمار تحت عمل جراحی برداشتن کامل ضایعه و پر کردن محل ضایعه با گرافت استخوانی قرار گرفت و اکنون ۸ سال پس از عمل عود در ضایعه گزارش نشده است.

بیمار سوم

پسر ۱۲ ساله که به علت درد و تورم دست چپ به درمانگاه ارتوپدی مراجعه نموده است. مشکل بیمار از ۵ ماه قبل شروع شده، درد بیمار شبانه بوده و با تجویز آسپیرین بهبود نمی‌یابد. در معاینات تورم و تندرns در متاکارپ سوم وجود دارد (شکل ۱-الف). بیمار تحت عمل جراحی قرار گرفت و ضایعه به طور کامل برداشته شد و محل آن با سیمان ارتوپدی و وایر پر شد (شکل ۳-B)، سه ماه پس از عمل اول سیمان خارج شد و گرافت استخوانی در محل گذاشته شد و اکنون ۵ سال پس از عمل دوم هنوز ضایعه عود نکرده است و بیمار مشکل خاصی ندارد.



شکل ۱-الف- ضایعه لیتهیک در متاکارپ سوم



شکل ۱ ب- در عمل جراحی تومور کاملاً برداشته شد و سیمان به عنوان spacer گذاشته شد.

شامل می‌شود (۲). درگیری تمامی استخوان‌های بدن در استئوبلاستوما امکان‌پذیر است (۳-۵) ولی این تومور تعابیل خاصی برای درگیری ستون فقرات دارد. درگیری استخوانهای توبرلر کوتاه دست و پا، در ۱۰٪ موارد گزارش شده است. استئوبلاستوما منفرد دست بسیار نادر است (۶-۹، ۲) بطوریکه تاکنون تنها در ده مقاله انگلیسی زبان چنین درگیری شرح داده شده است (۸-۱۱). در مقاله حاضر ما ۵ مورد استئوبلاستوما دست را که در بخش ارتوپدی بیمارستان امام خمینی (ره) از سال ۱۳۷۱ تاکنون تشخیص داده شده و تحت درمان قرار گرفته‌اند را معرفی کرده‌ایم.

گزارش بیماران

بیمار اول

دختر ۱۴ ساله که به علت درد و تورم در دست راست که از حدود ۷ ماه قبل از مراجعه شروع شده، مراجعه کرده است. بیمار از درد شبانه که با مصرف آسپیرین بهبود می‌یافته شکایت دارد. در معاینه تورم و تندرns به روی متاکارپ پنجم دست راست وجود داشت و در رادیوگرافی‌های بیمار یک ضایعه لیتهیک و expansile بدون تخریب کورتکس استخوان دیده می‌شود. با تشخیص اولیه کیست انورسیمان استخوان بیمار تحت عمل جراحی برداشتن ضایعه به طور کامل (resection) همراه با استفاده از گرافت استخوانی از محل بال ایلوم جهت پر کردن قسمت برداشته شده قرار گرفت. تشخیص آسیب شناختی ضایعه استئوبلاستوم بود و در آخرین ویزیت بیمار که در حدود ۱۳ سال پس از جراحی صورت گرفت علامتی از عود ضایعه مشاهده نگردید.

بیمار دوم

پسر ۱۶ ساله که به علت درد و تورم دست راست که از ۸ ماه قبل متوجه آن شده بود به درمانگاه ارتوپدی مراجعه نموده بود. درد بیمار شبانه بوده و با تجویز داروهای حاوی سالیسیلات بهبودی قابل توجهی در آن مشاهده نمی‌گردید. در معاینات تورم و تندرns در متاکارپ دوم دست راست دیده می‌شود. در رادیوگرافی‌های بیمار ضایعه لیتهیک و expansile در ناحیه دور سوم و دیستال متاکارپ دوم مشاهده

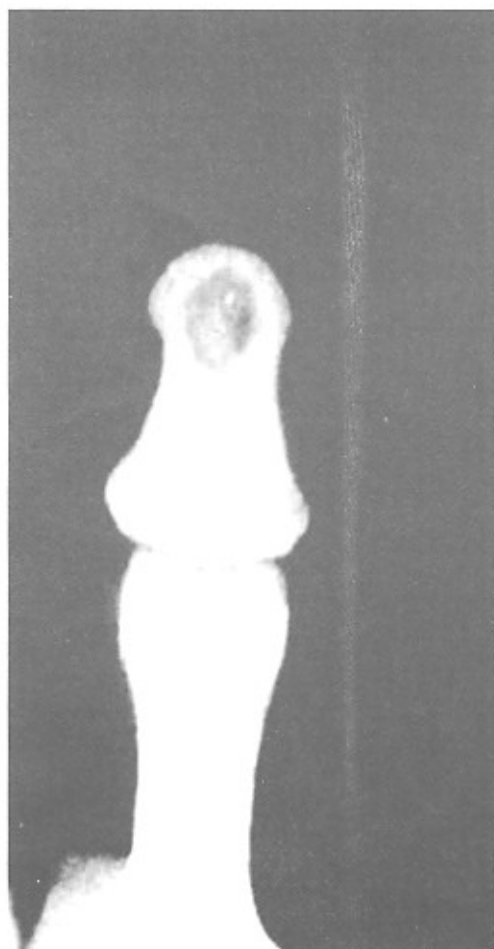
بیمار چهارم

آقای ۳۲ ساله که به علت ضایعه لیتیک در بند اول انگشت دوم دست راست به درمانگاه ارتوپدی مرکز ما مراجعه نمود. در مرکز دیگری از ضایعه مذکور که همراه با تورم و تندرئس بوده و از حدود ۷ ماه قبل بیمار متوجه آن شده بود، نمونه‌برداری صورت گرفته بود و مطالعه آسیب‌شناسی آن استئوسارکوما گزارش شده بود (شکل ۲)، لامهای همان نمونه مجدداً در بخش آسیب‌شناسی مرکز ما مورد بازبینی قرار گرفت و این بار استئوبلاستوم جهت بیمار مطرح شد و بیمار کاندید عمل جراحی برداشتن کامل ضایعه همراه با گرافت استخوانی قرار گرفت ولی متأسفانه در همان مرکز اولیه و با تشخیص استئوسارکوم جهت بیمار ray amputation صورت گرفته بود.

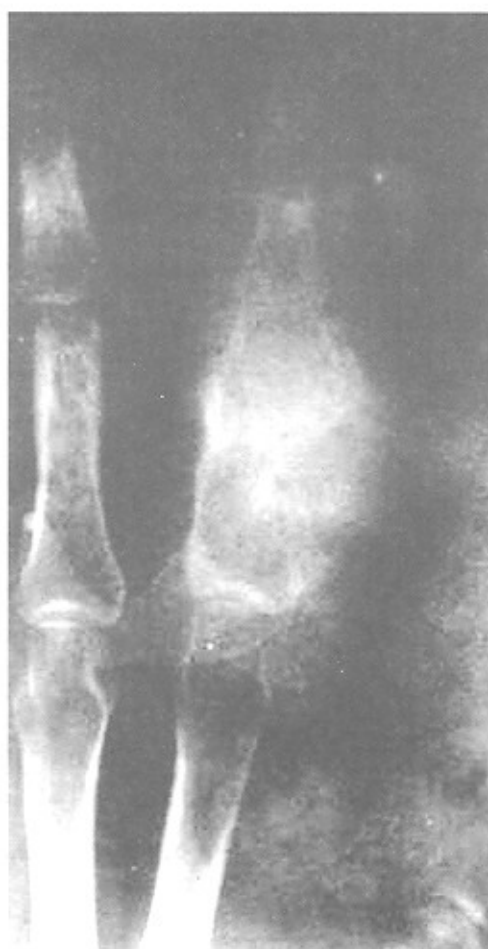بیمار پنجم

مرد ۱۸ ساله که به علت در بند انتهایی شست دست راست همراه با درد مختصر که از حدود ۹ ماه قبل شروع شده بود به درمانگاه ارتوپدی مراجعه نمود. درد بیمار شبها تشدید می‌شده ولی با مصرف آسپیرین بهبود نمی‌یافت. در رادیوگرافی‌های بعمل آمده ضایعه لیتیک با حدود مشخص در بند انتهایی شست دست مشاهده شد (شکل ۳).

با تشخیص اولیه کیست اپیدرموئید تحت عمل جراحی کورتاژ و گرافت استخوانی قرار گرفت و تشخیص آسیب‌شناسی و نهایی بیمار استئوبلاستوم بود و پس از حدود ۴ سال از عمل جراحی عود در ضایعه مشخص نگردید (جدول ۱).



شکل ۳- ضایعه لیتیک در بند دیستال. تشخیص قبل از عمل اپیدرموئید کیست بوده است.



شکل ۲- ضایعه لیتیک در فالانکس پروگزیمال. تشخیص اولیه استئوسارکوم بوده است.

جدول ۱- اطلاعات بیماران R&I، روزکشن و اینتر بوزیفنرال بن گرافت، A آمپوتاسیون، C&G کورتاز و بن گرافت

سن	جنس	علائم	مدت	درد شبانه	پاسخ به اسپیرین	تشخیص قبل از عمل	عمل	پیگیری	عود
۱۴	زن	درد و تورم	ماه ۷	-	-	ABC	R&I	۱۱	-
۱۶	مرد	درد و تورم	ماه ۸	+	-	GCT	R&I	۸	-
۱۲	مرد	درد و تورم	ماه ۵	+	-	ABC	R&I	۴	-
۳۲	مرد	درد و تورم	ماه ۶	+	-	Osteosarcoma	A	۵	-
۱۴	زن	تورم	ماه ۷	-	-	Epidermoid cyst	C&G	۳	-

بحث

برای اولین بار Jaffee (۱۰) استئوبلاستوم را شرح داد. این تومور بسیار مشابه استئوئید استئوما می‌باشد ولی اندازه بزرگتر و ماهیت و سیر پیشرونده آن از نکات اصلی در افتراق ایندو تومور از یکدیگر می‌باشند (۱۳،۱۲) هنوز ارتباط واقعی بین استئوئید استئوما و استئوبلاستوما بدرستی مشخص نگردیده است (۱). در سالهای اخیر یک نوع مهاجم (aggressive) از استئوبلاستوما نیز شرح داده شده است (۱۴-۱۶).

استئوبلاستومای خوش خیم نادر است و ۳ درصد کل تومورهای خوش خیم استخوان و تنها یک درصد کل تومورهای اولیه استخوان را شامل می‌شود (۱۳،۶،۳). این ضایعه بیشتر در افراد کمتر از ۳۰ سال گزارش شده ولی در سنین ۲ تا ۷۵ سال دیده می‌شود. مردان بیشتر از زنان به این تومور مبتلا می‌شوند (۲ به ۱) (۱). استئوبلاستوما تمایل به درگیر کردن ستون فقرات دارد. در ۳۰ درصد مبتلایان به این تومور درگیری در ستون فقرات و ساکروم گزارش شده است، استخوانهای بلند در ۳۴ درصد، جمجمه، فک بالا و پایین در ۱۵ درصد، ایلیم در ۵ درصد و دست و پا در ۱۰ درصد بیماران درگیری داشته‌اند. درگیری دست در این تومور بسیار نادر است و بر اساس یافته‌های موجود در مقالات انگلیسی زبان تاکنون تنها در ۱۰ مقاله و آن هم به صورت معرفی بیمار گزارش شده است و به همین جهت استئوبلاستوما در تشخیص افتراقی تومورهای اولیه دست بندرت مطرح می‌شود. (۹) در مرکز ما نیز، در کلیه بیماران معرفی شده استئوبلاستوم را به عنوان اولین تشخیص مد نظر قرار نداده بودیم. درد موضعی یک تظاهر بالینی شایع در استئوبلاستوما می‌باشد که

در ۸۷ درصد بیماران گزارش شده گرچه این درد عموماً خفیف می‌باشد (۱۳،۱). درد غالباً پیشرونده است و گاهی در شبها شدت می‌یابد و با تجویز اسپیرین از بین می‌رود و در ۳ بیمار از ۵ بیمار معرفی شده، نیز درد چنین خصوصیتی داشته است (۱۳،۱). غالباً بیمار هفته‌ها و ماهها پس از شروع درد مراجعه پزشکی خواهد داشت. در بیماران ما بطور متوسط ۶/۶ ماه پس از شروع علائم برای اولین بار به پزشک مراجعه نموده‌اند. تورم موضعی و تندرُس و گرمی موضعی نیز از سایر یافته‌های بالینی مهم در این بیماران می‌باشد (۱). تظاهرات رادیوگرافیک استئوبلاستوما غالباً غیراختصاصی و غیرتشخیصی‌اند ولی معمولاً نشاندهنده یک ضایعه خوش خیم می‌باشند (۱۷،۶،۱). تظاهرات رادیوگرافیک تومور بر حسب محل آن می‌توانند متفاوت باشند. گاهی همراهی کیست انوریزمان استخوان به همراه استئوبلاستوما سبب تغییرات رادیوگرافیک در آن می‌شود (۱۳). وسیع شدگی استخوان در محل تومور (Expansion)، نازک شدن کورتکس و وجود توده نسج نرم در محل تومور استخوانی ممکن است در این تومور دیده شوند و همین علائم در بعضی از بیماران ممکن است شک به بدخیمی ضایعه را در پزشک ایجاد کند (۱). اگر استئوبلاستوم در داخل کورتکس استخوان بلند باشد، سبب ایجاد اسکروز وسیع در استخوان مجاور می‌گردد و نمایی بسیار مشابه استئوئید استئوما ایجاد می‌کند ولی باید توجه داشت که nidus استئوبلاستوما بسیار بزرگتر از استئوئید استئوما می‌باشد (۱۸). در استخوان‌های توپر کوچک دست و پا، اندازه nidus استئوبلاستوما نسبت به درگیری استخوان‌های بلند کوچکتر است و عمدتاً در مرکز ضایعه قرار گرفته است. معمولاً ضایعه expansile است و به خوبی مشخص می‌باشد

تظاهرات بافت شناختی در استئوبلاستوما را باید از استئوستئوما، کیست انوریسمال استخوان و استئوسارکوم افتراق داد (۲۰، ۱۹، ۵، ۴).

درمان آن بستگی به مرحله (stage) بیماری و محل ضایعه دارد (۳). برداشتن ضایعه و نسج تومورال از حاشیه آن (marginal resection) همراه با اقدامات تکمیلی موضعی (local adjuvant) و گرافت استخوانی در مرحله (stage) ۱ و ۲ بیمار مبتلا به استئوبلاستومای خوش خیم به نظر می‌رسد که جهت درمان قطعی و کامل بیمار کافی باشد (۳۰، ۱۳، ۱) اگر نوده را به طور کامل از حاشیه آن خارج نکنیم و فقط از داخل ضایعه آنرا خارج نماییم (incisional) احتمال عود ضایعه بیشتر خواهد شد (۳۱). استفاده از درمان‌های موضعی (Adjunctive) نظیر منجمد کردن موضع (cryosurgery) می‌تواند سبب تخریب کامل نسج تومورال در عمقی بیش از حاشیه بدست آمده توسط جراحی بشوند و به همین جهت بدون اینکه سبب تضعیف استخوان گردد احتمال عود را کمتر می‌کنند (۳۰) در ضایعات مهاجم (مرحله ۳ بیماری) بهتر است تومور را به طور وسیع خارج کنیم (wide resection) یعنی قسمتی از نسج سالم اطراف تومور را نیز خارج کرد، این کار را ما در ۳ بیمار از ۵ بیمار معرفی شده انجام داده‌ایم. محل خالی و نقص ایجاد شده در استخوان را می‌توان به طور موقت با سیمان ارتوپدی پر کرد و یا اینکه با کمک گرافت استخوانی این کار را انجام داد.

نتیجه‌گیری

استئوبلاستومای دست تومور بسیار نادری است و تظاهرات بالینی و رادیوگرافیک غیراختصاصی آن باعث مشکلات تشخیصی می‌گردد. این تومور غالباً خوش خیم است و بنابراین درمان آن در صورت برنامه‌ریزی صحیح، موفقیت‌آمیز است. لذا توصیه می‌شود که استئوبلاستوم را در تشخیص افتراقی ضایعات لیتهیک با یا بدون کورنکس، مد نظر داشته باشیم.

و غالباً رادیولوگست است (۱۷، ۶) از نظر بافت‌شناسی و آسیب‌شناسی، استئوبلاستوم مخلوطی از نسج فیروز و استئوئید است که باید از استئوسارکوم و تومور با سلول‌های ژانت افتراق داده شود (۱۹، ۲). وجود تیغه‌های استئوئیدی پهن همراه با عروق خونی فراوان برای این ضایعه تشخیصی می‌باشد (۲۰، ۱۱، ۶، ۳). گرچه در استئوبلاستهای موجود در این ضایعه تقسیم سلولی دیده می‌شود ولی نمای بارز ضایعه نمی‌باشد و میتوزهای آپتیک نیز دیده نمی‌شود (۲۱). وجود همین نما ممکن است سبب بروز مشکلات تشخیصی در بعضی از بیماران نظیر بیمار چهارم ما بشود. نسج غضروفی در آسیب‌شناسی این ضایعه نقشی ندارد مگر اینکه تومور سبب ایجاد شکستگی شده باشد و یا اینکه ضایعه عود کرده باشد (۲۲، ۱۳).

استئوبلاستومای چند کانونی بسیار نادراند و تاکنون در دنیا تنها در چهار مورد گزارش شده است (۲۶-۲۹) و در مقالات انگلیسی زبان تنها در یک بیمار وجود استئوبلاستوم در چند استخوان کوچک دست گزارش شده است (۶).

استئوبلاستومای مهاجم خوش خیم است ولی از نظر موضعی تهاجم دارد و شانس عود آن بسیار بالا است (۲۳، ۱۶).

بیمار کلاسیک در این مورد آقای ۲۹ ساله‌ای است که ضایعه در متاکارپ دوم داشته است (۱۶) بعد از ۲۱ سال پیگیری بیمار، مجموعاً بیمار ۱۱ بار تحت عمل جراحی خارج کردن نوده فرار گرفته است و در تمام طول این مدت، مشخصات آسیب‌شناسی ضایعه تغییر نکرده است و ضایعه استئوبلاستیکیرولیغراتیو همراه با استئوبلاستهای اپتیلوئید دیده شده است (۱۶).

تظاهرات رادیوگرافیک استئوبلاستوما را باید از ضایعاتی نظیر استئوئید استئوما، کیست انوریسمال استخوان، تومور با سلول ژانت، کندرومیکروئید فایبروما و کیست منفرد استخوان (۲۴، ۱) افتراق داد. در نسج مهاجم، وسیع شدگی (expansion) استخوان و درگیری نسج نرم در رادیوگرافیک استئوسارکوما، سارکوم یووتیک یا سایر بدخیمی‌ها باشد (۲۵).

REFERENCES

1. Papagelopoulos PJ, Galannis EC, Sim HF, Unni KK: Clinicopathological features, diagnosis and treatment of osteoblastoma. *Orthopedics*. 1999; 22(2):244-50.
2. Dahlin DC, Unni KK. Bone tumors: general aspects and data on 8542 cases. Springfield, Ill: CC Thomas, 1986:102-118.
3. Lucas DR, Unni KK, McLeod RA, O'Connor MI, Sim FH. Osteoblastoma: clinicopathological study of 306 cases. *Hum Pathol*. 1994; 25:117-134.
4. Marsh BW, Bonfiglio M, Brady LP, Enneking WF. Benign osteoblastoma: range of manifestations. *J Bone Joint Surg Am*. 1975; 126:321-325.
5. Tonai M, ampbell CJ, Ahn Gh, Schiller AL, Mankin HJ. Osteoblastoma: classification and report of 16 patients. *Clin Orthop*. 1982; 167:222-235.
6. Adler CP. Multifocal osteoblastoma of the hand. *Skeletal Radiol*. 2000; 29:601-604.
7. Schajowicz F. Tumors and Tumor-like lesions of bone. Berlin Heidelberg Newyork; Springer, 1994:48-71.
8. Chaise F, Witvoet J. Benign osteoblastoma of the hand. A case and review of the literature. *Ann Chir Main* 1983; 2(3):270-272.
9. Mosher JF, Pevkham AC. Osteoblastoma of the metacarpal: A case report. *J Hand Surg Am*. 1978; 3(4):358-360.
10. Jaffe HL. Benign osteoblastoma. *Bull Hosp Jt Dis*. 1956; 17:141-151.
11. Lichtenstein L. Benign osteoblastoma: a category of osteoid- and bone-forming tumors other than classic osteoid osteoma, which may be mistaken for giant-cell tumor or osteogenic sarcoma. *Cancer*. 1956; 9:1044-1052.
12. Schajowicz F, Lemos C. Osteoid osteoma and osteoblastoma. Closely related entities of osteoblastic derivation. *Acta Orthop Scand*. 1970; 41: 272.
13. Healey JH, Ghelman B. Osteoid osteoma and osteoblastoma: current concepts and recent advances. *Clin Orthop*. 1986; 204:76-85.
14. Kenan S, Floman Y, Robin GC, Laufer A. Aggressive osteoblastoma. A case report and review of the literature. *Clin Orthop*. 1985; 195:294-298.
15. Mitchell ML, Ackerman LV. Metastatic and pseudomalignant osteoblastoma: areport of two unusual cases> *Skeletal Radiol*. 1986; 15:213-218.
16. Morton KS, Quenville NF, Beauchamp CP. Aggressive osteoblastoma: acase previously reported as a recurrent osteoblastoma. *J Bone Joint Surg Br*. 1989; 71: 428-431.
17. Fechner RE, Mills SE. Tumors of bones and joints. Washington, DC: AFIP, 1993: 32-38.
18. Jackson RP. Recurrent osteoblastoma: A review. *Clin Orthop*. 1978; 131:229.
19. Freemont AJ. The demon Digit. *Pathology Upgrade* , 1999; case 8.
20. McLeod RA, Dahlin DC, Beabout JW. The spectrum of osteoblastoma. *Am J Roengenol*. 1976; 126:321-325.
21. Mirra JM, Picci P, Gold RH. Bone tumors: Clinical, Radiological, and Pathologic correlations. Vol 1. Philadelphia, Pa: Lea&Febiger; 1989.
22. Bertoni F, Unni KK, Lucas DR, Mcleod RA. Osteoblastoma with cartilaginous matrix. An unusual morphologic presentation in 18 cases. *Am J Surg Pathol*. 1993; 17:69-74.
23. Dorfman HD, Weiss SW. Borderline osteoblastic Tumors: problems in the differential diagnosis of aggressive osteoblastoma and low-grade osteosarcoma. *Semin Diagn Pathol*, 1984; 1:215-234.
24. Kransdorf MJ, Sweet DE. Aneurysmal bone cyst: concept, controversy, clinical presentation, and imaging. *Am J Roengenol*. 1995; 164:573-580.
25. Papagelopoulos PJ, Galanis EC, Unni KK. Osteoblastoma of the acetabulum. *Orthopedics*. 1998; 21: 355-358.
26. Vensi E. Multiple benign osteoblastoma of the femur and frontal sinus. *Am Laringol Otol Rinol Farigol* 1965; 64:768-777.
27. Michelacci M, Vasina PG. A case of multifocal osteoblastoma at an unusual site. *Arch Putti Chir Organi Mov* 1986; 36:275-284.
28. Asada Y, Suzuki I, Suzuki M, Fukushima M. Atypical multiple benign osteoblastomaqs accompanied by simple bone cysts: acase report. *J Craniomaxillofac Surg* 1991; 10:166-171.
29. O'Connell JX, Rosenthal DI, Mankin HJ, Gudger GK, Dickersin GR, Schiller AL, Rosenberg AE. A unique multifocal osteoblastoma-like tumor of the bones of a single lower extremity: report of a case. *J Bone Joint Surg Am* 1993; 75:597-602.
30. Marcov RC. The surgery of tumors of bone and cartilage. New York, Grune & Stratton, 1981, 92-96.
31. Jackson RP, Reckling FW, Mants FA. Osteoid osteoma and osteoblastoma. Similar histologic lesions with different natural histories. *Clin Orthop*. 1977; 1128:303-313.