

تغییرات طبیعی سلاتورسیکا و محتویات آن در CT و MRI و مرور منابع تحقیقاتی

دکتر زینت میایی (دانشیار)*، دکتر عبدالرسول علایی (استادیار)**، دکتر حسن هاشمی***

* بخش رادیولوژی، بیمارستان امام خمینی تبریز، دانشگاه علوم پزشکی تبریز

** بخش رادیولوژی، بیمارستان بوعلی سینا ساری، دانشگاه علوم پزشکی مازندران

*** بخش رادیولوژی، بیمارستان امام خمینی، دانشگاه علوم پزشکی تهران

چکیده

زمینه و هدف: با گسترش روزافزون روش‌های تصویربرداری تشخیصی اهمیت شناخت دقیق از آناتومی و حتی میکروآناتومی ضروری است تا از پاتولوژیک فرض نمودن تغییرات طبیعی بدن ممانعت شود، یکی از این نواحی خیلی مهم، ناحیه سلا و سوپراسلا جمجمه می‌باشد که دارای اجزاء حساسی است. عوامل مختلف از جمله جنس، نژاد، سن تغییرات آناتومیک این ناحیه مؤثر است با RC و MRI می‌توان اطلاعات دقیقی از ساختمان تشریحی این ناحیه بدست آورد لذا تحقیقی بر روی تغییرات طبیعی این بخش از جمجمه از جمعیت مشخصی انجام داد.

روش بررسی: برای ارزیابی تغییرات طبیعی فضای ساب آراکتوئید ناحیه سوپراسلا، سلا، ۲۰۰ بیمار که بعلت سر درد و سینوزیت به مرکز CT اسکن و ۲۰۰ بیمار دیگر با سر درد به مرکز MRI جهت بررسی معرفی شده بودند ولی یافته‌های تصویری نرمال داشتند ناحیه سلا و سوپراسلا آنها مورد بررسی قرار گرفت. ابزار گردآوری داده‌ها در این پژوهش گروه بندی اشکال مختلف و اندازه گیری ابعاد و تغییرات طبیعی ناحیه سلا و سوپراسلا بود.

یافته‌ها: تغییرات طبیعی مختلفی در اجزاء نسج نرمی، استخوانی ناحیه سلا و سوپراسلا جمجمه مشخص گردید. اشکال مختلف سلاتورسیکا و سیسترن سوپراسلا و کیاسماپتیک مشخص و گروه بندی گردید.

نتیجه‌گیری: با توجه به وجود گونه‌های متفاوت بافتی در ناحیه سلا و سوپراسلا جمجمه؛ تغییرات طبیعی مختلفی نیز دیده می‌شود که شناخت آنها موجب می‌شود تا از پاتولوژیک فرض کردن آنها ممانعت شود. گاهی خط واضحی بین موارد تغییر طبیعی و شبه بیماری و احیاناً بیماری وجود ندارد ولی سی‌تی‌اسکن و MRI امکان مطالعه دقیق ساختمان‌های آناتومیک و پاتولوژی این نواحی را فراهم نموده است که با اطلاع دقیق از ساختمان آناتومیک و تغییرات طبیعی تشریحی (normal variation) را می‌توان از موارد بیماری تا حد امکان افتراق داد.

کلید واژه‌ها: سلاتورسیکا و محتویات آن، تغییرات طبیعی، CT، MRI.

زمینه و هدف

پنوموانسفالوگرافی قبل از بکارگیری CT و MRI تنها روش مشاهده مستقیم فضای ساب آراکتوئید سوپراسلار و محتویاتش بود.

اتساع سیسترن سوپراسلار بدنبال تزریق داخل تکالی موجب تغییر شکل سیسترن سوپراسلار می‌گردد و برای تکمیل بررسی از توموگرام‌های معمولی نیز استفاده می‌شود. CT و MRI، ناحیه سلا و سیسترن سوپراسلار را در یک مقطع اگزیمال بدون تغییر ابعاد فیزیولوژیکی اش نشان می‌دهد و CT و MRI قادر است سلا و ساختمانهای درون سیسترن سوپراسلار را بوسیله اختلاف ضریبهای جذبی و سیگنالهای حاصله از هم افتراق دهد. مشاهده جزئیات دقیق سیسترن بستگی به مقدار نسی CSF که بعنوان یک کتر است طبیعی عمل می‌نماید دارد پس تشخیص جزئیات سیسترن سوپراسلار با ابعاد آن سیسترن بستگی دارد هرچند امروزه بایکارگیری CT مولتی دکتور و MRI وضوح تصاویر خیلی افزایش یافته است (۲،۱). با توجه به گسترش روزافزون روشهای تصویربرداری تشخیصی، شناخت آناتومی دقیق بدن که امروزه به خوبی به تصویر کشیده می‌شوند لازم و ضروری بنظر می‌رسد تا با شناخت ساختار تشریحی دقیق از بیماری فرض کردن پیت فال‌ها، آرتفکت‌ها و تغییرات طبیعی نواحی مختلف بدن ممانعت گردد (۳). یکی از این قسمت‌های مهم، ناحیه سلا و سوپراسلا در مغز بوده که حاوی ارگانهای ظریف و حیاتی چون هیپوتالاموس، هیپوفیز، کیاسماتیک، عروق مغزی، اجسام پستانی می‌باشد (۴). شناخت تغییرات این نواحی به ما کمک می‌نماید تا آنها را از بیماری‌های ناحیه سوپراسلا تشخیص دهیم و احیاناً از اعمال جراحی غیرضروری و درمان اشتباهی بیماران جلوگیری بعمل آید (۵). ناحیه مرکزی قاعده جمجمه (Central Skull base) از آناتومی پیچیده‌ای برخوردار است که فونداسیون آن اسفنونید بوده و مجاورت آن شامل سینوس کاورنو، عروق و اعصابی که از آن عبور می‌نمایند، نازوفانکس، لوب‌های مغزی و سایر اجزاء بافت نرمی چون مکل کاو است. هسته این فونداسیون ناحیه سلاتورسیکا و سیسترن سوپراسلار می‌باشد است که نیز حاوی المانهای مهمی می‌باشد (۶). با به کارگیری CT و

MRI بررسی و تحقیق بر روی اشکال و ابعاد ناحیه سلا و سوپراسلا در جمعیت صورت گرفته تا با شناخت تغییرات طبیعی و الگوهای درست این بخش مغز، بتوانیم تفسیر بهتری از ساختار تشریحی این ناحیه در طی گزارش داشته باشیم و در موارد مشکوک تغییرات طبیعی را از بیماری تشخیص دهیم.

جنین شناسی و آناتومی طبیعی

جمجمه به دو بخش تقسیم می‌شود:

۱- نروکرانیوم که جعبه محافظ مغز را می‌سازد.

۲- ویسروکرانیوم که اسکلت صورت را می‌سازد.

نروکرانیوم از دو بخش تشکیل یافته است:

۱- بخش غشائی که متشکل از استخوانهای پهن است و

مغز را مانند جعبه ائی (Vault) در بر می‌گیرد

۲- بخش غضروفی یا کندروکرانیوم که کف جمجمه را

می‌سازد

با توجه به اینکه سلاتورسیکا اسفنونید، از اجزاء محوری و سانترال قاعده جمجمه است مورد بحث فرار می‌گیرد. نروکرانیوم غشائی در ابتدا از تعدادی غضروف مجزا تشکیل شده است غضروف هایی که در جلوی نونوکورد قرار دارند (که در حدود غده هیپوفیز در مرکز سلاتورسیکا به پایان می‌رسد) از منشاء سلولهای عصبی هستند که کندروکرانیوم پره کوردی را می‌سازند. غضروف‌هایی که در خلف این مرز فرار دارند از مبدأ مزودرمال کنار محوری هستند که کندروکرانیوم کوردی را می‌سازند. پس از اتصال این غضروف‌ها و استخوانی شدن درون غضروفی آنها، کف جمجمه از جمله تنه اسفنونید شکل می‌گیرد اما تراکم‌هایی از بافت مزانشیمی در دو طرف صفحه میانی که از فورامن ماگنوم به سقف بینی کشیده می‌شود، در قدام *alaorbitalis* که بال کوچک اسفنونید و *alatemporalis* که بال بزرگ اسفنونید را می‌سازند. پس هر سه لایه اکتودرم، مزودرم و مزانشیم در تکامل اسفنونید دخالت دارند. منشاء هیپوفیز از دو قسمت کاملاً متفاوت است: ۱- بیرون زدگی اکتودرمال از استومودنوم (دهان اولیه) که در سمت مقابل غشاء حلقی دهانی قرار دارد که کیسه رانکه اطلاق می‌شود.

روی اشکال و ابعاد ناحیه سلا و سوپراسلا در جمعیت پژوهش صورت گرفته تا با شناخت تغییرات طبیعی و الگوهای درست این بخش مغز، بتوانیم تفسیر بهتری از ساختار تشریحی این ناحیه در طی گزارش‌های CT و MRI داشته باشیم و در موارد مشکوک تغییرات طبیعی را از بیماری تشخیص دهیم.

جنین شناسی و آناتومی طبیعی

مجموعه به دو بخش تقسیم می‌شود:

- ۱- نروکرانیوم که جعبه محافظ مغز را می‌سازد.
 - ۲- ویسروکرانیوم که اسکلت صورت را می‌سازد.
- نروکرانیوم از دو بخش تشکیل یافته است:
- ۱- بخش غشائی که متشکل از استخوانهای یهین است و مغز را مانند جعبه ائی (Vault) در بر می‌گیرد
 - ۲- بخش غضروفی یا کندروکرانیوم که کف مجموعه را می‌سازد

با توجه به اینکه سلاتورسیکا اسفونوئید، از اجزاء محوری و سانترال قاعده مجموعه است مورد بحث قرار می‌گیرد. نروکرانیوم غشائی در ابتدا از تعدادی غضروف مجزا تشکیل شده است غضروف هایی که در جلوی نونوکورد قرار دارند (که در حدود غده هیپوفیز در مرکز سلاتورسیکا به پایان می‌رسد) از منشاء سلولهای عصبی هستند که کندروکرانیوم پره کوردی را می‌سازند. غضروف‌هایی که در خلف این مرز قرار دارند از مبدأ مزودرمال کنار محوری هستند که کندروکرانیوم کوردی را می‌سازند. پس از اتصال این غضروف‌ها و استخوانی شدن درون غضروفی آنها، کف مجموعه از جمله تنه اسفونوئید شکل می‌گیرد اما تراکم‌هایی از بافت مزانشیمی در دو طرف صفحه میانی که از فورامن ماگنوم به سقف بینی کشیده می‌شود، در قدام *alaorbitalis* که بال کوچک اسفونوئید و *alatemporalis* که بال بزرگ اسفونوئید را می‌سازند. پس هر سه لایه اکتودرم، مزودرم و مزانشیم در تکامل اسفونوئید دخالت دارند. منشاء هیپوفیز از دو قسمت کاملاً متفاوت است: ۱- بیرون زدگی اکتودرمال از استومودنوم (دهان اولیه) که در سمت مقابل غشاء حلقی دهانی قرار دارد که کیسه راتکه اطلاق می‌شود.

زمینه و هدف

پنومانسفالوگرافی قبل از بکارگیری CT و MRI تنها روش مشاهده مستقیم فضای ساب آراکتوئید سوپراسلا و محتویاتش بود. اتساع سیستم سوپراسلا بدنال تزریق داخل نکال موجب تغییر شکل سیستم سوپراسلا می‌گردید و برای تکمیل بررسی از توموگرام‌های معمولی نیز استفاده می‌شد. CT و MRI، ناحیه سلا و سیستم سوپراسلا را در یک مقطع آگزیال بدون تغییر شکل ابعاد آن را نشان می‌دهد CT و MRI قادر است سلا و ساختمانهای درون سیستم سوپراسلا را بوسیله اختلاف ضریبهای جذبی و سیگنالهای حاصله از هم افتراق دهد. مشاهده جزئیات دقیق سیستم بستگی به مقدار نسبی CSF که بعنوان یک کتر است طبیعی عمل می‌نماید دارد پس تشخیص جزئیات سیستم سوپراسلا با ابعاد آن سیستم بستگی دارد هرچند امروزه بایکارگیری CT مولتی دنکتور و MRI وضوح تصاویر خیلی افزایش یافته است (۲،۱). با توجه به گسترش روزافزون روشهای تصویربرداری تشخیصی، شناخت آناتومی دقیق بدن که امروزه به خوبی به تصویر کشیده می‌شوند لازم و ضروری بنظر می‌رسد تا با شناخت ساختار تشریحی دقیق از بیماری فرض کردن، آرتفکت‌ها و تغییرات طبیعی نواحی مختلف بدن ممانعت گردد (۳). یکی از این قسمت‌های مهم، ناحیه سلا و سوپراسلا در مغز بوده که حاوی ارگانهای ظریف و حیاتی چون هیپوتالاموس، هیپوفیز، کیاسماپتیک، عروق مغزی، اجسام پستانی می‌باشد (۴). شناخت تغییرات تشریحی (normal variation) این نواحی به ما کمک می‌نماید تا آنها را از بیماری‌های ناحیه سوپراسلا تشخیص دهیم و احیاناً از اعمال جراحی غیرضروری و درمان اشتباهی بیماران جلوگیری به عمل آید (۵). ناحیه مرکزی قاعده مجموعه (Central Skull base) از آناتومی پیچیده‌ای برخوردار است که فونداسیون آن اسفونوئید بوده و مجاورت آن شامل سینوس کاورنو، عروق و اعصابی که از آن عبور می‌نمایند، نازوفانکس، لوب‌های مغزی و سایر اجزاء بافت نرمی چون با حفره مکل است. هسته این فونداسیون ناحیه سلاتورسیکا و سیستم سوپراسلا می‌باشد که خود نیز حاوی المانهای مهمی می‌باشد (۶). با به کارگیری CT و MRI بررسی و تحقیق بر

۲- پایین زدگی دیانسفال که انفندیولوم نامیده می‌شود. در رویان ۳ هفته‌ای کیسه راتکه بشکل یک بیرون زدگی از حفره دهانی مشاهده می‌شود و بعداً در جهت عقب به سمت انفندیولوم رشد می‌نماید و تا پایان ۲ ماهگی کیسه راتکه ارتباطش را با حفره دهانی از دست می‌دهد و در تماس نزدیک با انفندیولوم قرار می‌گیرد.

در جریان تکامل بیشتر سلولهای جدار قدامی کیسه راتکه به سرعت تکثیر یافته و آدنوهیپوفیز را می‌سازند استنطاله کوچکی از این لوب بنام *pars tuberalis* در امتداد سافه انفندیولوم رشد می‌نماید که در نهایت آنرا احاطه می‌کند. بخش خلفی کیسه راتکه بخش میانی (*pars intermedia*) را می‌سازد که در انسان اهمیت زیادی ندارد. انفندیولوم باعث تشکیل سافه و بخش *pars nervosa* یا لوب خلفی - نرویهیپوفیز می‌شود. این بخش از سلولهای نروگلیال است و نیز حاوی تعدادی رشته‌های عصبی است که از ناحیه هایپوتالاموس منشاء می‌گیرد (۸، ۷).

سلاتورسیکا

استخوان اسفنوئید در قاعده جمجمه قرار می‌گیرد استخوان ۴ سطح دارد:

- ۱- سطح فوقانی یا مغزی که در جلو یا صفحه غریالی متصل می‌شود که بطور قدامی با ژوگوم اسفنوئید و با گیروس رکتی و راههای بویائی مرتبط است.
- ۲- سطح طرفی، که با بالهای بزرگ اسفنوئید و صفحات پتریگنئید میانی منطبق است.
- ۳- سطح قدامی - به سینوس اسفنوئید مرتبط است.
- ۴- سطح تحتانی به سینوس اسفنوئید مرتبط است (۹).

اگر سلاتورسیکا را به مکعبی تشبیه نمایم سطوح آن بشرح زیر است:

- ۱- سطح فوقانی که با دیافراگم سلا، سیستم سوپراسلار و کیاسمای اپتیک مرتبط است
- ۲- سطح قدامی که استخوانی بوده و دیواره خلفی سلول هوائی اسفنوئید است.
- ۳- سطح تحتانی که با استخوان اسفنوئید مرتبط است.
- ۴- سطح خلفی که با کلیوس (*Clivus*) محدود می‌شود.

۵- دیوارهای طرفی، که پوشیده از سخت شامه و محتویات آن سینوس‌های کاورنو است.

محل تشریحی سلاتورسیکا در گودال میانی جمجمه بوده که اساساً سطح فوقانی تته استخوان اسفنوئید را تشکیل داده که، واجد یک قسمت توخالی بنام سلا است که عمیق‌ترین قسمت آن حفره هیپوفیز اطلاق می‌گردد غده هیپوفیز درون این حفره قرار می‌گیرد. دور سوم سلا برآمدگی استخوانی عرضی در اسفنوئید است که قسمت خلفی، سلا را محدود می‌نماید و شیار کاروتید یک ناودان قدامی خلفی در هر طرف سلاتورسیکا قرار دارد (۱۱-۹) سلا با سخت شامه پوشیده شده است.

سلاتورسیکا بطور قدامی و خلفی با زانده کلنوئید قدامی و خلفی احاطه می‌گردد. قسمت‌های سلا شامل:

- ۱- دور سوم سلا: یک قسمت صفحه‌ای مربعی استخوانی که در نمای عقبی سلا قرار داشته که زوانده کلنوئید خلفی در بالا و کناره خارجی آن دیده می‌شود.

۲- دیافراگم سلا: یک چین حلقه‌ای شکل از سخت شامه است که حفره هیپوفیزی را می‌پوشاند و حاوی روزنه‌ای (۵/۵-۰/۴ میلی‌متر) برای عبور انفندیولوم است. اندازه و قوام آن متفاوت بوده که پرده انی مقاوم در برابر ورود CSF به حفره هیپوفیز را می‌سازد.

۳- توبرکلوم سلا: برجستگی در دیواره قدامی فوقانی سلاتورسیکا است معمولاً یک ناودان برای کیاسمایپتیک در قدام توبرکلوم سلا وجود دارد و سوراخ اپتیک در هر طرف آن در قسمت داخلی زانده کلنوئید قدامی قرار می‌گیرد.

۴- حفره هیپوفیز: تعمیری در قاعده سلاتورسیکا است که لانه‌ای برای هیپوفیز می‌سازد. در نمای سائیتال این قسمت یک خط منفرد قوسی شکل می‌سازد که در بالای سینوس اسفنوئید قرار می‌گیرد. این قسمت در اطفال کم عمق بوده و گاهی بعد قدامی خلفی بعلت اسیفیکاسیون ناقص، ساختاری طویل دارد.

۵- زانده کلنوئید قدامی: کشیدگی به داخل کناره خلفی بال کوچک اسفنوئید زانده کلنوئید قدامی (ACP) را می‌سازد. بین ACP و توبرکلوم سلا شیاری وجود دارد که ناودانی را برای شریان کاروتید داخلی می‌سازد. گاهی یک

دوبرابر می‌گردد. قطر ساقه هیپوفیز کمتر از ۴ میلی‌متر است. آدنو هیپوفیز ۷۵٪ و نرو هیپوفیز ۲۵٪ غده را تشکیل می‌دهند. نرو هیپوفیز بخشی از بافت واقعی مغز شامل گلیا و نرون‌ها است. نرو هیپوفیز در T1W MRI سیگنال بالا دارد که Posterior pituitary bright spot اطلاق می‌شود. دلیل این حالت به علت وجود گرانول‌های ترشحی عصبی کمپلکس وازوپرسین - نروپیزین (پروتئین حامل) که در غشاء سفولپیدی بسته بندی شده است، می‌باشد. این وضعیت بسته به شکل دیافراگم و وجود احتمالی آدنوم هیپوفیز دچار ناپدیدگی یا جایگزینی در محل طبیعی در سیر مهاجرت در مسیر ساقه هیپوفیز یا نابجایی در بخشهای پاراسلا می‌گردد (۷).

غده هیپوفیز ۷۹٪ حجم سلا را تشکیل می‌دهد در نتیجه بزرگی متوسط غده نمی‌تواند تغییرات قابل تشخیصی را در رادیوگرافی جمجمه ایجاد نماید. پس اهمیت بکارگیری روشهای تصویربرداری مشخص می‌گردد (۱۵-۱۱).

لازم به ذکر است حجم هیپوفیز معیار قابل اعتمادتری از بررسی ابعاد غده می‌باشد. وجود تغییرات طبیعی در غده هیپوفیز به سن و جنس فرد بستگی دارد که خود ناشی از تغییرات فیزیولوژیک غده است غده هیپوفیز در دوره نوزادی مدورتر و روشن‌تر است. تأمین خونی قسمت استخوانی سلاتورسیکا از شراین هیپوفیز فوقانی و تحتانی است که از کاروتید داخلی منشاء می‌گیرند و یک سیستم کمپلکس عروقی پورتال است. درناز وریدی به سینوس کاورنو است.

سیسترن سوپراسلار

سیسترنهای ساب آراکتوئید مغز بین لایه منژ و آراکتوئید بوده و حاوی مایع مغزی نخاعی، عروق و الباف همبندی هستند. لایه آراکتوئید از نرم‌شامه با حد فاصل سیسترنهای فوق جدا می‌شود و این سیسترنها در سطوح مختلف مغز با هم مرتبط می‌باشند. آراکتوئید غشاء نازکی بوده که چسبندگی نسبی به سخت شامه دارد. آراکتوئید اعصاب کرانیال را البته تا محل سوراخهای عصبی همراهی می‌نماید. مایع مغزی نخاعی درون فضای ساب آراکتوئید همانند بوفر برای بالانس فشار درون جمجمه عمل کرده بطوری که اعضا، حیاتی چون عروق و اعصاب درون آن فرار می‌گیرند و نیز به عنوان

برآمدگی استخوانی در این ناودان کاروتید در نقطه پایانی‌اش با هر ACP وجود دارد که زائده کلتوئید میانی اطلاق می‌شود که سوراخ کاروتیکو کلتوئید را می‌سازد. فاصله عرضی بین دو ACP بیشتر از دو زائده کلتوئیدی خلفی می‌باشد.

۶- زائده کلتوئیدی خلفی: زائده کلتوئید خلفی از کناره طرفی دور سوم سلا برآمده شده لیگامان پترواسفونوئیدی از آن منشأ می‌گیرد. لیگامان فوق گاهی استخوانی شده و کانال Dorelo را می‌سازد. تئوریوم مغزی یک قسمتی از سخت شامه است که به زوائد کلتوئید و سطح فوقانی استخوان پتروس می‌چسبد. محاسبه ابعاد سلاتورسیکا توسط محققان مختلف در نژادهای گوناگون ارزیابی شده است. اندازه گیری ابعاد سلا در جمعیت‌های مختلف به شرح زیر می‌باشد که البته دامنه تغییرات آن زیاد است:

۱- بعد قدامی خلفی (AP) - حدود ۱۶-۴ میلی‌متر که بطور متوسط ۱۰ میلی‌متر.

۲- بعد عمقی (D) - حدود ۱۲-۴ میلی‌متر که حد متوسط ۸ میلی‌متر.

۳- بعد عرضی (W) - حدود ۲۱-۹ میلی‌متر که حد متوسط ۱۵ میلی‌متر.

حجم سلا نیز معیار قابل اعتمادی در بررسی‌ها می‌باشد و ضمناً حجم سلا با افزایش سن زیاد می‌گردد. حجم سلا در افراد مذکر بیشتر از افراد مؤنث است (۱۲-۶).

غده هیپوفیز عضو مشخص سلا است که شبیه پیاز است، ۱ سانتی‌متر قطر دارد. غده درون سخت شامه ولی خارج لایه عنکبوتیه است لذا CSF اطراف آن نیست و بوسیله ساقه‌ای از انفندیولوم به قاعده مغز در سیسترن بین پایه‌انی، بین کیاسماپتیک در جلو و اجسام پستانی در عقب متصل می‌گردد. ساقه هیپوفیز لندهمارک مرکزی سیسترن سوپراسلار است. بعد از منشأ از هیپوتالاموس در بالا ضخیم‌تر و به تدریج باریک می‌گردد (مخروطی شکل). کیاسما در بالای غده قرار دارد و غده واجد دو جزء است:

۱- آدنوهیپوفیز: قسمتی که از دهان به بالا رشد می‌یابد.

۲- نرو هیپوفیز: قسمتی که از دیانسفال به پایین رشد می‌یابد.

بعد عرضی و قدامی خلفی غده ترتیب ۱۲ میلی‌متر و ۸ میلی‌متر بوده و وزن آن ۰/۵ گرم است که در زمان بارداری

شریان قاعده‌ای طویل شده در سیستم بین پایکی قابل مشاهده است (۱۵).

روش بررسی

در پیش ۲۰۰ بیماری که به علت سردرد یا به علت سینوزیت به مرکز سی‌تی‌اسکن حافظ تبریز معرفی شده بودند و با CT اسپیرال مولتی‌دکتور اسکن شده بودند و نتیجه اسکن آنها نرمال بود سلاتورسیکا سوپراسلار مورد بررسی و مطالعه قرار گرفت کوچک‌ترین بیمار ۷ ماهه و بزرگ‌تری بیمار ۸۲ سال داشت. تعداد ۱۱۰ نفر مذکر و ۹۰ نفر مؤنث بودند. (جدول شماره ۱) مقاطع مورد مطالعه از سلا و سیستم سوپراسلار، ابعاد سیستم فوق با خط کش دقیقاً محاسبه گردید که با توجه به نمای ستاره‌ای شکل سیستم متد اندازه گیری ابعاد سیستم سوپراسلار انتخاب گردید که در سه جهت یعنی:

بعد قدامی که از فیسور بین لویی در جلو و فیسور بین پایکی در عقب و دو بعد دیگر که از فیسور سیلویین راست به سیستم آمیبت سمت مقابل و برعکس اندازه گیری صورت گرفت. ضمناً محتویات ناحیه سلا و سوپراسلا دقیقاً مورد بررسی قرار گرفت. وضعیت کیاسما با پارامترهای ذیل بررسی گردید:

- ۱- قرینه بودن اعصاب اپتیک و راههای بینائی نسبت به کیاسما.
 - ۲- کیاسما در خط وسط قرار دارد.
 - ۳- وضعیت آن نسبت به ساقه هیپوفیز.
- وضعیت سلاتورسیکا نیز در مقاطع تصویربرداری بررسی گردید که با توجه به مرزهای سلا که در جلو زانده‌های کلونید قدامی و در عقب زانده‌های کلونید خلفی و در قسمت طرفی گیروس پراهیپوکامپ بوده، ابعاد قدامی خلفی، عمقی و عرضی سلا محاسبه گردید. هم چنین از ۲۰۰ مورد MRI مراجعین به بخش MRI بیمارستان امام تبریز بررسی بعمل آمده، افراد بین سنین ۵ سالگی تا ۸۲ سالگی بوده و تعداد ۹۵ نفر مذکر و ۱۱۵ نفر مؤنث بودند که نتیجه MRI مجموعه در آنان طبیعی بود (جدول شماره ۲).
- به همان شیوه CT، پارامترهای ناحیه سیستم سوپراسلار،

کنتراست طبیعی برای تشخیص اجزاء سیستم سوپراسلار عمل می‌نماید (۱۳). سیستم سوپراسلار در بالای دیافراگم قرار می‌گیرد که واجد سیستم‌نهانی است که در قدام کیاسمای و در خلف سیستم بین پایکی است. فضای فوق حاوی اجزای حیاتی چون اجسام پستانی، ساقه هیپوفیز و کیاسما اپتیک، حلقه عروقی ویلیس و شبکه وریدی است. سیستم کیاسمای در جلو با سیستم لامینار مینالیس مرتبط است. سیستم بین پایه ائی از پایین با سیستم پوتین مرتبط است.

مرزهای سیستم در نمای عرضی در قدام با حاشیه خلفی تحتانی لوب‌های فرونتال محدود می‌شود. انکوس گیروس هیپوکامپ لوب تمپورال به طور طرفی قرار دارد و سطح قدامی مزانسفال و پایک‌های مغزی به طور خلفی قرار می‌گیرند. این فضا فرم مربعی دارد که آنرا می‌توان به یک شش ضلعی، تشبیه کرد. (۱۴) زوایای این شش ضلعی به طور قدامی فیسور بین نیم کره ای، به طور قدامی طرفی فیسورهای سیلویین، به طور خلفی طرفی و میانی، بترتیب سیستم آمیبت و بین پایکی قرار می‌گیرند. کف فضای سوپراسلار از دیافراگم سلا و قسمتی از پلانوم اسفونوئیدی تشکیل یافته، سقف آن با زانده کلونید قدامی و زانده کلونید خلفی بعلاوه قسمت‌هایی از دیواره قدامی و خلفی رسس‌های قاعده‌ای بطن سوم تشکیل یافته است. سیستم واجد کیاسما اپتیک V شکل و حلقه ویلیس است.

در برش عرضی ناحیه سوپراسلا با ارتباط بین فیسور بین نیم کره‌ای، رسس قاعده‌ای بطن سوم، کیاسما، دور سوم سلا و سیستم بین پایکی مشخص می‌شود. و نمای این ساختمانها با وضعیت کیاسما، زاویه بین پلانوم اسفونوئیدی و لامینار مینالیس و بلندی دور سوم سلا تغییر می‌یابد. فیسور بین نیم کره‌ای رسس قاعده ائی بطن سوم، ساختمانهای خط وسط حاوی مایع مغزی نخاعی به طور شکافی در مجاور هم هستند (یکی داخل بطنی و دیگری خارج بطنی) که تنها با لامینار مینالیس باریک از هم مجزا می‌گردند. رسس‌های قاعده‌ای بطن ۳ (شامل رسس انفندیولر و کیاسما اپتیک) است. رسس کیاسما اپتیک درون کیاسما مشخص می‌شود و حاشیه قدامی آن در خلف توپرکلوم سلا می‌باشد و در موارد نادری خلف‌تر از دور سوم سلا قرار می‌گیرد. سیستم بین پایکی که

جدول شماره ۳- شیوع انواع تغییرات طبیعی سلاتورسیکا و محتویاتش در CT و MRI بیماران مراجعه کننده به مراکز تصویر برداری فوق

| تغییرات طبیعی | فراوانی (درصد) |
|------------------------------------|----------------|
| کیاسماپتیک V شکل | ۱۸۰ (۹۰) |
| کیاسماپتیک عرضی | ۲۰ (۱۰) |
| جابجانی خلفی کیاسماپتیک | ۵ (۴) |
| سلای مدور | ۱۲۸ (۶۴) |
| سلای بیضی | ۴۶ (۲۳) |
| سلای L شکل | ۸ (۴) |
| سلای پهن | ۴ (۲) |
| سلای اطفال | ۴ (۲) |
| عدم قرینگی گیروس زکتوس لوب فرونتال | ۳ (۱/۵) |
| برآمدگی سطح فوفانی هیپوفیز | ۱۰ (۵) |
| برجستگی حلقه ویلیس | ۲۰ (۱۰) |
| پل سلا | ۱۰ (۵) |
| هوادر شدن شدید سلا | ۲۰ (۱۰) |
| سلای خالی | ۱۴ (۷) |
| اکتویی غده هیپوفیز | ۲ (۱) |

ابعاد و اشکال سیستم سوبراسلار

بعد قدامی خلفی و دو بعد دیگر به ترتیب ۵۰-۳۵ میلی‌متر و ۵۰-۴۰ میلی‌متر بوده تنها در دو مورد پارامتر فوق افزایش مشخص نشان داده که مربوط به سنین بالا ناشی از آتروفی مشخص پیری بود. شکل سیستم سوبراسلار در MRI عمدتاً هگزاگون بود. ولی در CT متغیر بوده و درصد اشکال سیستم (با توجه به شرایط تکنیکی برش) بشرح زیر بود:

- ۱- هگزاگون ۱۱۷ (۵۸/۵)٪
- ۲- تراگون ۶۳ (۳۱/۵)٪
- ۳- پنتاگون ۲۰ (۸)٪

کیاسماپتیک

در CT در اکثر موارد (۱۸۰ مورد) نمای V شکل داشته و در ۲۰ مورد نمای عرضی داشته در مواردی که سیستم کوچک باشد، کیاسما اکثر حجم سیستم را پر نموده و برجسته بنظر می‌رسد. در MRI در اکثر موارد کیاسما قرینه بوده و در خط وسط قرار دارد، حاشیه منظم داشته و فاصله از

سلا و محتویات آن دقیقاً ارزیابی شد و اطلاعات مربوط به هر فرد در پرسشنامه وارد گردید. در آخر کلیه اطلاعات بدست آمده با توجه به سن، جنس بررسی گردیده و هر نوع تغییر که در طی مطالعه با آن برخورد گردید کاملاً بررسی شده و ضمن مقایسه با اطلاعات پایه به دست آمده از مطالعه منابع و مرور مقالات جمع‌بندی علمی و کاربردی بعمل آمد.

جدول شماره ۱- توزیع فراوانی مطلق و نسبی جمعیت مورد مطالعه بر حسب سن در CT

| توزیع فراوانی مطلق و نسبی جمعیت مورد مطالعه بر حسب سن در CT | نسب |
|---|-----|
| ۰-۱۰ | ٪۱ |
| ۱۰-۱۹ | ٪۱۴ |
| ۲۰-۲۹ | ٪۱۵ |
| ۳۰-۳۹ | ٪۱۳ |
| ۴۰-۴۹ | ٪۲۰ |
| ۵۰-۵۹ | ٪۱۲ |
| ۶۰-۶۹ | ٪۱۱ |
| بیشتر از ۷۰ | ٪۱۰ |

جدول شماره ۲- توزیع فراوانی مطلق و نسبی جمعیت مورد مطالعه بر حسب سن در MRI

| توزیع فراوانی مطلق و نسبی جمعیت مورد مطالعه بر حسب سن در MRI | نسب |
|--|-----|
| ۰-۱۰ | ٪۱ |
| ۱۰-۱۹ | ٪۱۵ |
| ۲۰-۲۹ | ٪۲۰ |
| ۳۰-۳۹ | ٪۱۳ |
| ۴۰-۴۹ | ٪۲۰ |
| ۵۰-۵۹ | ٪۱۰ |
| ۶۰-۶۹ | ٪۱۲ |
| بیشتر از ۷۰ | ٪۹ |

یافته‌ها

در مطالعه ما گونه‌های مختلف، سلا و سیستم سوبراسلار در CT و MRI مشخص گردید که جدا از تغییرات طبیعی، دلایل دیگری نیز در ایجاد تنوع ساختاری دخالت دارد:

- ۱- تشریحی: (میزان کتتراست CSF، وضعیت کیاسما، زاویه بین پلانوم اسفونوئید و لامیناترینالیس، بلندی دور سوم سلا)

۲- تکنیکی: زاویه بندی دقیق و سطح برش که همدیگر را متأثر می‌سازند.

داده‌های بدست آمده از بررسی سیستم سوبراسلار، کیاسما و سایر اجزاء سلا در CT و MRI به شرح ذیل مشخص گردید (جدول شماره ۳).

ساقه هیپوفیز نیز یکسان بود. و در ۵ مورد کیاسما خلفی تر نسبت به ثنایه هیپوفیز قرار داشت.

سلاتورسیکا

که ابعاد آن بر اساس الگوی زیر محاسبه گردید:

- ۱- بعد قدامی خلفی که از زیر توبرکلوم سلا تا مارژین حاشیه قدامی دورسوم سلا است.
- ۲- بعد عمقی که حداکثر فاصله بین کف حفره هیپوفیز تا خط کشیده شده بین توبرکلوم سلا و دور سوم سلا است.
- ۳- بعد عرضی که حداقل طرفی سلا است

شکل سلا

۱- گرد ۶۴٪

۲- بیضوی ۲۳٪

۳- I شکل ۴٪

۴- پهن ۲٪

۵- اطفال ۲٪

ابعاد قدامی خلفی، عمقی و عرضی به ترتیب (حداکثر ۱۲ میلیمتر - حداقل ۸ میلیمتر) و (حداکثر ۱۲ میلیمتر - حداقل ۶ میلیمتر) و (حداکثر ۲۰ میلیمتر - حداقل ۹ میلیمتر) و حجم سلا بترتیب بر حسب حداقل، متوسط، حداکثر حدود ۲۶۶ میلیمتر مکعب، ۶۷۵ مترمکعب و ۸۶۰ میلیمتر مکعب بوده و در ۷ مورد سلاهی خالی داشتند که در این افراد سلاتورسیکا حداکثر ابعاد را داشت.

عدم قرینگی گیروس رکتوس لوب فرونتال

که در موارد CT اگزیتال در سه مورد ملاحظه گردید که با توجه به مقاطع مجاور و فرم مشخص آن به عنوان تغییر طبیعی مشخص گردید.

برجسته بودن حلقه ویلیس

که در ۲۰ مورد سیسترن سوپراسلار با ابعاد کوچکتر مشاهده گردید که با مد نظر قرار دادن ابعاد سیسترن در گزارش، طبیعی بودن یافته مشخص شد.

برآمدگی سطح فوقانی غده هیپوفیز

که در ۱۰ مورد از زنان ملاحظه گردید که در سنین جوانی و بعد مونوپوز بودند.

اکتوبی غده هیپوفیز

در ۲ مورد اکتوبی غده در MRI در مجاور ساقه هیپوفیز مشاهده گردید که سیگنال بالا داشتند. (مشابه بخش نروهیپوفیز)

اتصال کلنوئیدهای قدامی و خلفی

که ۱ مورد در CT مشاهده گردید. دانسیته استخوانی مشخص بود و توده‌ای رؤیت نشد.

هوادرشدن سلا و اسفنوئید (کلنوئیدها-کلیوس-...)

که در ۲ مورد در CT و MRI مشخص گردید که با دانسیته و سیگنال مشخص هوا قابل رؤیت بود.

سلای خالی

که مجموعاً در ۷٪ موارد با دانسیته و سیگنال مشخص در CT و MRI مشاهده گردید. در مجموع میزان تغییر طبیعی سلاتورسیکا، در ۱۰٪ در جمعیت مورد مطالعه مشاهده گردید و اشکال تغییر طبیعی شکل سلا در مردان و زنان تقریباً به نسبت مشابه مشاهده گردید. تغییرات طبیعی سلاتورسیکا به اشکال گوناگون در برشهای MRI و CT مشخص گردید که در زیر ترسیم شده است (شکل ۲).

بحث

به علت وجود نوع بافتی که هر یک تکامل جنینی و فیزیولوژی پیچیده خود را دارند، ناحیه سوپراسلار و سلاتورسیکا آناتومی منحصر بفردی دارد. به این دلیل گونه‌های متعددی از تغییرات طبیعی، در کنار روندهای شبه بیماری و بدخیمی بافتها در این ناحیه پیدا می‌شود. اجزای تشریحی چون انکلوژیون‌های سلولی جنینی، اجزای نروایی تلبال، آدوهیپوفیز، استخوان‌های مجاور و لیپومنتز می‌توانند تغییرات مشابه به بیماری در سیر تکامل خود بهم بزنند که تغییر طبیعی می‌باشند. نواحی سلا و سوپراسلا از نواحی پنهان مغز بوده که CT و MRI کمک شایانی در ترسیم آناتومی این ناحیه می‌نمایند. جهت بررسی این موارد در مطالعه فوق و مقایسه با سایر منابع و اطلاعات موجود در دو دهه اخیر ضمن تقسیم‌بندی به شرح زیر توضیح داده می‌شود. طبق

نرمی مربوط به کیاسما مشهود بوده که در مطالعه ما ۲۰٪ کیاسما نمای عرضی داشت در اطراف دور سوم سلا نمای بافت نرمی می‌تواند در مقابل دور سوم سلا (۲/۴)، یا خلف آن ۶۳٪ یا هر دو طرف آن (۸/۷) دیده شود. این تظاهر بخوبی با تغییرات آناتومیکی کیاسما منطبق است، که می‌تواند کاملاً در بالای دور سوم سلا مرکزیت یافته یا اینکه می‌تواند به طور قدامی یا خلفی قرار گیرد. البته حلقه ویلیس و اثر حجمی نسبی (partial volume Effect) یک دور سوم سلا برجسته می‌تواند در این توده نسج نرمی نقش ایفاء نمایند (۱). لذا محتوای بافت نرمی سیستم سوپراسلار را نمی‌توان قطعاً به کیاسما اپتیک ارتباط داد بلکه در صورت مشکوک بودن بررسی‌های بیشتری جهت رد توده‌های این ناحیه لازم است.

حلقه ویلیس

گاهی حلقه ویلیس می‌تواند بطور برجسته‌ای در نمای نسج نرمی سیستم سوپراسلار نقش داشته باشد که در موارد سیستم سوپراسلار کوچک مشخص تر است. جهت تشخیص دقیقتر آن از سایر اجزای نسج نرمی تزریق ماده حاجب بسیار کمک کننده است.

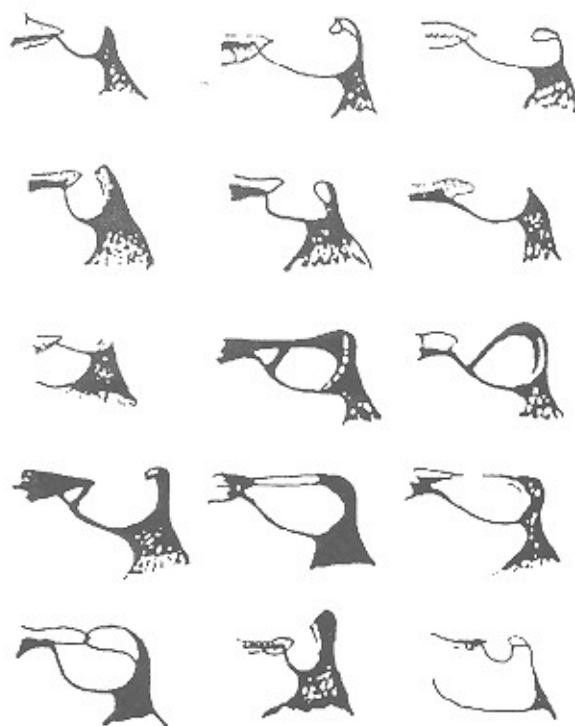
بررسی Dietrich احتمال تغییر طبیعی سلاتورسیکا در حدود ۱۰٪ جمعیت بوده است. جهت جمع بندی جامع‌تر و کمک به شناخت بهتر تغییرات سلا و سوپراسلار را به ۳ دسته گروه‌بندی می‌نمائیم:

- ۱- تغییرات طبیعی نسج نرمی
- ۲- تغییرات طبیعی بافت استخوانی
- ۳- تغییرات طبیعی بافت سبال

تغییرات طبیعی نسج نرمی

کیاسما اپتیک

موقعیت آن در فواصل بین توپرکلوم سلا و دور سوم سلا متغیر است و حتی می‌تواند در خلف سلا قرار گیرد. که در مطالعه Doule و همکاران، کیاسما نسبت به توپرکلوم سلا و دور سوم سلا فواصل متفاوتی داشته که تغییر طبیعی مهمی است. این فاصله بطور متوسط ۳/۸ میلی‌متر است (۲/۶ میلی‌متر در زنان و ۴/۳ میلی‌متر در مردان). که هر چه کیاسما اپتیک به توپرکلوم نزدیکتر باشد انجام جراحی هیپوفیز مشکل‌تر می‌شود (۱۷، ۱۸). براساس تحقیق wiggell و همکاران در ۱۲٪ موارد یک ساختمان عرضی V شکل با دانسیته نسج



- ۱- مدور
- ۲- بیضوی
- ۳- پهن
- ۴- عمیق
- ۵- چهارضلعی
- ۶- بی شکل
- ۷- کوچک
- ۸- ۹- ۱۰- ۱۱- ۱۲- انواع پل سلا
- ۱۳- پل کاذب
- ۱۴- مدور کوچک

سوم سلا دیده می‌شود که بیشتر ناشی از اثر شریان ارتباطی خلفی و با شیوع کمتر اثر عصب III و شریان کاروتید داخلی و راههای عصبی اپتیک است (۳۱). که این حالت می‌تواند بطور کاذب تشخیص خوردگی دورسوم سلا داده شود. یک تغییر طبیعی دیگر سینوس اینتر کاورنوس دور سوم سلا است. این سینوس وریدی سخت شامه‌ای نیست بلکه ارتباطی بین سینوسهای کاورنو ایجاد می‌نماید و بنظر معادل وریدهای Basivertebral است، که در تحقیقات Anat حدود ۷۶٪ افراد مورد بررسی مشخص گردید (۳۲). در تصاویر اگزیرال سی‌تی‌اسکن اغلب دورسوم سلا برجسته گاهی ضخیم بوده و در سی‌تی‌اسکن ممکن است یک توده سوپراسلار کالسیفیه را تقلید نماید. در این موارد مقاطع نازک سی‌تی‌اسکن، امتداد این تغییر طبیعی را با کلیوس و ساختار استخوانی طبیعی آن را نشان می‌دهد (۳۳).

پلانوم اسفونویدی

این قسمت می‌تواند نمای زاویه‌دار داشته باشد یک حالت ویژه سلاهی پهن بوده در نتیجه موجب بالازدگی غده هیپوفیز شده و به طور کاذب یک توده سوپراسلار را تداعی می‌نماید (۱۶). این ضخیم شدن مسطح در صفحه استخوانی پلانوم اسفونویدی بهتر در مقاطع کرونال سی‌تی‌اسکن دیده می‌شود به طوری که گاهی بررسی با CT و MRI با تزریق داخل وریدی ماده کنتراست جهت رد تومور لازم می‌شود (۳۳).

سلاهی پل‌بندی شده

پل‌بندی ناشی از کالسیفیکاسیون و استخوانی شدن لیگامان‌های بین کلونویدی است. این حالت خیلی نادر است. بر طبق آمار Becklor و همکاران در حدود ۶-۱/۷۵٪ جمعیت رخ می‌دهد و بطور قابل توجهی در بیماران مبتلا به ناهنجاریهای کرانیوفاسیال حدود ۶/۱۸٪ موارد دیده می‌شود (۳۴). این تغییر در CT بهتر قابل تشخیص است. در جمعیت مورد مطالعه ما آمار پل سلا ما حدود ۱٪ بود. گاهی زانده کلونوید خلفی به جلو خمیده شده و مجاور زانده کلونوید قدامی قرار می‌گیرد که این حالت پل‌بندی کاذب (overbridge) سلا اطلاق می‌شود (۳۳). کالسیفیکاسیون لیگامان‌های پتروکلونوید نیز ممکن است در سی‌تی‌اسکن به

هیپوفیز و انفندیلولوم بدنبال تزریق ماده کنتراست به علت عدم وجود سد مغزی-خونی است (۲۷).

اثر فشاری شریان کاروتید داخلی

ندرتا اثر فشاری طبیعی شریان کاروتید داخلی بر روی غده هیپوفیز ملاحظه می‌گردد (۲۸).

لوب میانی غده هیپوفیز (Pars intermedia)

گاهی ناحیه هیپودنس و هیپوسینگنال ناشی از بخش Pars Intermedia بدلیل تغییرات کیستیک طبیعی آن می‌تواند با میکروآدنوم اشتباه شود که شکل و درجه لوسنسی، موقعیت Pars حدود واضح و عدم تشدید، آنرا از میکروآدنوم افتراق می‌دهد (۲۸).

علامت Tuft

در بخش زیرین نقطه ورود انفندیلولوم به هیپوفیز خلفی ممکن است یک ناحیه نسبتا لوسنت در غده بعلت ویژگی سلولی قبل تشدید مشاهده شود، که بعد از تزریق ماده حاجب تشدید دراماتیکی زودتر از مابقی غده رخ دهد. این حالت علامت Tuft اطلاق می‌شود (۲۹).

بافت استخوانی

در سی‌تی‌اسکن از استخوان‌های قاعده مغز ممکن است بروز آرتفکت موجب مخدوش نمودن تصاویر گردد و بیماری داخل سلار را تقلید نماید. این آرتفکت ناشی از تغییرات ناگهانی در دانسیته ساختمانهای تشریحی موجود در قاعده مغز است که می‌تواند موجب گزارش ناصحیح شود. از تغییرات طبیعی دیگر این قسمت دور سوم سلا پهن بامرکز هیپودنس است که به غلط موجب تشخیص توده سوپراسلار می‌شود. جهت رد بیماری احتمالی بررسی با مقاطع نازک سی‌تی‌اسکن قسمت‌های مجاور کمک کننده است.

دورسوم سلا

می‌تواند نماهای مختلفی چون طویل، پهن، بلند، کوچک و بزرگ، داشته باشد. همچنین دورسوم سلا نامنظم و شیاردار که می‌تواند با بیماری اشتباه شود. نامنظمی در لبه آزاد دور

می‌باشد. سلای J شکل تغییری است که می‌تواند علامت بیماری زمینه‌ای نیز باشد. بالونی شدن سلا یک شکل ویژه مدور شدگی سلا است که می‌تواند همراه با سندرم سلای خالی باشد. تغییرات طبیعی اشکال سلا علامت سیر غیرمستقیم نوتوکورد بوده و طبیعی بودن سلا علامت سیر مستقیم نوتوکورد است. گاهی هیپوپلازی سینوس اسفنوئید نیز باعث شیب تختانی کف سلا می‌شود (۳۶).

خار سلا

زائده استخوانی که از دور سوم سلا بداخل حفره هیپوفیزی کشیده می‌شود که بنظر سگمان سری نوتوکورد پسرفت نیافته است (۳۷-۳۹) و در مواردی البته در تحقیقات Fujisawa با کشیده شدن به درون هیپوفیز باعث علائم بالینی هیپوپیتوئتریسم می‌گردد (۳۸).

کف دوتایی سلا

ناشی از نقص تکامل غیر قرینه کف سلا می‌باشد که می‌تواند تغییری طبیعی باشد. تغییرات طبیعی فوق ناشی از هوادار شدن سینوس اسفنوئید و وضعیت دیواره سینوس است بطوری که کف سلا می‌تواند مقعر، صاف و یا محدب باشد. ضمناً لامینادورا کف سلا می‌تواند ضخامت‌های متفاوتی را داشته باشد. در مطالعه Diamitrigevic در صورت همودبالیز مزمن در بیماران مبتلا به نارسایی کلیوی بعلت هیپرپاراتیروئیدیسم نیز کف دوتایی سلا مشاهده کرده‌اند (۴۱-۲۸). برجستگی جزئی در تقعر خط وسط یا شیب طرفی کف سلا نیز موجب نمای کف سلای دوگانه می‌شود، ناودان کاروتید نیز که از دیواره طرفی سلا می‌گذرد نیز ممکنست کف سلای دوگانه را تقلید نماید (۸).

برجستگی توبرکولوم سلا

این مورد در سی‌تی‌اسکن بصورت دانستیه خط وسط بین زواند کلتوئید قدامی دیده می‌شود که نباید با تومور کالسیفیه (کوربستوما) اشتباه شود (۳۳).

تغییرات چربی سلا

تغییرات چربی در طی سنین عمر رخ می‌دهد و تغییرات متغیر سیگنال در MRI حتی تا ۷۰٪ موارد دیده می‌شود، که در T1w MRI سیگنال بالا دارد.

شکل دانسته‌های خطی دیده شود که از زائده کلتوئید خلفی به آپکس پتروس کشیده شده است. در بررسی که توسط سدبرگ و همکاران بر روی تصاویر سفالومتری صورت گرفت نشان شده است که شیوع کالسی فیکاسیون اینترکلتوئید حدود ۴۷٪ (۳۹) درصد پارسیل و ۸ درصد کامل) و در مورد پتروکلتوئید ۲۳ درصد موارد ناقص و ۹ درصد کامل بود (۳۵).

هوادر شدن اسفنوئید و کلیووس

این تغییر می‌تواند در قسمتهای مختلف استخوانی اسفنوئید رخ داده و باعث تصویر کاذب در سلا گردد که لزوم دقت و بررسی کاملتر، برای تشخیص طبیعی بودن این یافته می‌رود. هوادر شدن دور سوم سلا در T2w MRI بدون سیگنال است در موارد هوادر شدن شدید در استخوانهای قاعده مغز درسی‌سی‌اسکن نمای پنوموسفالوس و در MRI می‌تواند نوده مغزی کالسیفیه یا استخوانی شده را تقلید نماید و گاهی گسترش یک طرفه سینوس اسفنوئید به زائده کلتوئید قدامی که به سادگی در سی‌تی‌اسکن مشخص می‌شود اما در MRI ممکن است نمای بدون سیگنال گول زنده‌ای را ایجاد نموده که آنوریسم در منشأ شریان افتالمیک را تداعی می‌نماید ولی MRA در این مواقع کمک کننده است. گاهی گسترش هوادر شدن سینوس‌های هوایی باعث انحراف زائده‌های کلتوئید خلفی نیز می‌گردد که نباید با بیماری اشتباه شود. گاهی هوادر شدن کلتوئیدها ممکن است موجب نمای محوشدگی تقریباً کامل کلتوئیدها شود (۳۳).

شکل سلا

شکل سلا می‌تواند تغییرات مختلفی داشته باشد و به اشکال، مدور، بیضوی، مسطح (Flat) و کودکی دیده می‌باشد. سلا به شکل J در بالغین نادر ولی در ۵٪ اطفال دیده می‌شود، یک تغییر طبیعی بنام شیار کیاسماتی بین حاشیه خلفی پلانوم اسفنوئیدی و توبرکولوم سلا وجود دارد. علت وجود آن استخوانی شدن تدریجی این قسمت است که با افزایش سن برطرف می‌گردد (سلای J شکل یا Omega که اصطلاح normal J-sella نیز بکار می‌رود). در نتیجه این حالت ناشی از پهن شدگی توبرکولوم با برجستگی ناودان کیاسماتیک

کلنوئید قدامی

نیز تغییرات مختلف در شکل و اندازه دارد که ممکنست علامت undercutting که در توده‌های سلا دیده می‌شود را تداعی نماید، بهر صورت کلنوئید قدامی در بخش فوقانی‌تر و طرفی‌تر فرار دارد و کمتر با توده‌های داخل سلا درگیر می‌شود.

بقایای مجرای مغزی حلقی

محل این مجرا در قدام سینکندروز اسفنواکسی پیتال است (محل اتصال زائده قاعده‌ای اکسی‌پیتال به تنه اسفنوئید) این مجرا در زمان جنینی مسیر مهاجرت آدنوهیپوفیز از حلق به حفره سلا است. شیوع آن در ۰/۴۲ درصد جمعیت بدون علامت دیده می‌شود. گاهی این کانال باز می‌ماند و ممکن است موجب رینوره و مننگوسل خط وسط از طریق سلاتورسیکا گردد. گاهی مجرا ناکامل و کور بوده و ارتباطی با سلا ندارد و در صورت ارتباط با حلق، هوا در آن مشاهده می‌شود.

ضمناً نقص مهاجرت موجب اکتوبی آدنوهیپوفیز و میکروهیپوفیز می‌گردد.

در امتحان سی تی اسکن، بقایای مجرا به صورت خط متراکم استخوانی یا در برش آگزایل مجرا به شکل سوراخ مدور در خط وسط با حاشیه اسکروزه است. در امتحان MRI، یک ساختمان خطی سیگنال پایین که ممکن است حاوی بافت نسج نرمی (اکتوبی آدنوهیپوفیز) با سیگنال متوسط، هوا یا CSF باشد که در مقابل سیگنال بالای چربی کلیوس مشخص می‌گردد (۵۲).

بافت سیال

۱- اندازه سیسترن سوپراسلار

سیسترن سوپراسلار کوچک موجب می‌شود جزء بافت نرمی سیسترن برجسته دیده شود و سیسترن سوپراسلار بزرگ نیز گاهی می‌تواند یک وضعیت طبیعی داشته باشد. البته بزرگی سیسترن می‌تواند علامت بیماری بوده که در مطالعات Aylward و chaves مراحل زودرس آلزایمر را با اندازه گیری سیسترن فوق تشخیص داده‌اند (۴۲-۵).

۲- اشکال سیسترن سوپراسلار

در CT می‌تواند به اشکال زیر باشد.

- پتیاگون - عدم ملاحظه سیسترن بین پایکی

- تتراگون - عدم ملاحظه سیسترن Ambient

- هگزاگون - ملاحظه همه فیسورها و سیسترنها.

تغییرات طبیعی سیسترن بدلیل آناتومیکی و تکنیکی برش

اسکن بستگی دارد. (با احتمال بیشتر در CT)

۳- سلاي خالی

در این مورد عبارات دیورتیکول آراکتوئید داخل سلا، کیست‌های داخل سلا، فقدان دیافراگم سلا، سیسترن داخل سلا نیز بکار می‌رود. در این حالت سلا واقعاً خالی نیست اصطلاح فوق قبل از بکارگیری سی تی اسکن، اولین بار توسط جراحان مغز که انجام جراحی آدنوم هیپوفیز براساس اندازه حفره هیپوفیزی بوده بکار برده شد، و تنها در حین عمل بجای تومور، سلاي مملو از CSF می‌یافتند، هرچند سلاي خالی در اغلب بیماران مبتلا به بیماری تومور کاذب مغزی نیز دیده می‌شود. در CT، MRI سلاي خالی، بصورت تغییر طبیعی اتفاقی و شایع با یا بدون بزرگی سلا مشاهده می‌شود. پس بزرگی سلاتورسیکا پاتوگنومونیک تومور هیپوفیز نیست بلکه در سندرم سلاي خالی به حالت تغییر طبیعی نیز دیده می‌شود (۳۳). فقدان دیافراگم سلا در ۲۰ درصد و سلاي خالی در ۵ درصد افراد طبیعی در حین اتوپسی ملاحظه می‌گردد. این حالت ناشی از نقص یا فقدان تشکیل دیافراگم سلا است به طوری که نقص دیافراگم می‌تواند پارسیل یا کامل باشد. و دیافراگم در ۹۹ درصد موارد بعلت ضربانبات CSF به پایین برآمده می‌شود. اما گاهی به بالا برآمده می‌شود و در این حالت می‌تواند باعث جابجایی انفتدیبولوم به عقب تا دور سوم سلا شود. در این حالت هیپوفیز نیز نرمال بنظر می‌رسد. البته موارد نادری همراهی فتق کیاسما اپتیک به درون سلا با علامت بینائی توأم با سندرم سلاي خالی گزارش کرده‌اند. که در این موارد کیاسماپکسی در آن حالتی که کشش کیاسما و اعصاب بینایی در سندرم سلاي خالی دیده می‌شود صورت می‌گیرد (۴۸-۴۳). در مطالعات Ammar و همکاران مواردی از سلاي خالی در کودکان گزارش کرده‌اند که می‌تواند بعداً باعث علامت مغزی و اختلالات هورمونی شود

وجود دارد تغییرات طبیعی مختلفی نیز دیده می‌شود که شناخت کامل این واریاسیونها موجب می‌گردد تا از بیماری فرض نمودن آنها ممانعت شود. MRI روش انتخابی در بررسی اکثر اجزاء مورد نظر است و CT روش انتخابی در بررسی اجزاء استخوانی بطور اختصاصی می‌باشد لذا بکار گیری توأم این دو روش تصویر برداری مدون در افتراق بیماری‌های این ناحیه از تغییرات طبیعی مفیدتر بنظر می‌رسد. (۵۳) هر چند در مجموع MRI روش برتر است منابع تحقیقاتی از رادیوگرافی نیمرخ جمجمه نیز سخن به میان آورده‌اند تا رادیولوژیست دید و دور نمائی کلی از وضعیت آناتومیکی و اسیفیکاسیون جمجمه، خاصه در قاعده مغز، جهت گزارش بهتر برشهای CT و MRI داشته باشد.

(۵۰-۴۹) یک مورد در نوجوان ۱۲ ساله در جمعیت مورد مطالعه مشخص گردید که علائم مغزی نداشت.

مواردی از سندرم سلای خالی با هرنیاسیون در داخل سلای رسس متسع انفرادی بطن سوم بدنبال هیدروسفالی مزمن گزارش شده است. این اتفاق خیلی نادر است (همراهی این دو) (۵۳-۴۹).

۴- مایع مغزی نخاعی

گاهی مقدار جزئی CSF در T1W MR در بخش فوقانی ساقه هیپوفیز دیده می‌شود که یک تغییر طبیعی است (۲۸).

با توجه به یافته‌های پژوهش جهت پاسخگویی به هدف طرح شده چنین نتیجه‌گیری می‌شود که به علت وجود تنوع بافتی مختلفی که در سیستم سوپراسلار و سلا نوریسکا

REFERENCES

- Wiggll U, Benz UF. Normal CT anatomy of the Suprasellar subarachnoid space. Rad, 1978; 128: 65-70
- Karlinger K. CT anatomy of the sella turcica and its environment. Orv- Hetil, 1990; 16: 131(37): 2027-29.
- Baka JJ, Spickler Em. Normal imaging anatomy of the suprasellar cistern and floor of the third ventricle, Semin US CT/MRI. 1993 Jun; 14(3) : 195-205.
- Mckinnon SG. Anatomy of CV, durals, meninges and CSF Spaces. NCNAM. 1998; 8(1):101-117.
- Aylward EH, chase GA, Harris CT measurement of SSC Predict rate of Cognitive Alzheimer's D. American J of psychiatry. 1999; mar, Dec, 89- 95.
- Elster AD. Imaging of the Sella, anatomy and pathology. Semin/US/MRI. 1993 ; 14(3): 182-194.
- N.Sacki, Hayasak avam, etal: Posterior pituitary Bright spot in large adenoma: MR Assessment of its Disappearance or relocation along the stalk. Radiology 2003; 226: 359 – 365.
- Saddler TW. Langman's medical embryology. 2000; 8ed. 161-166.
- Joseph J.A Textbook of regional anatomy. 1982; 244-246.
- Meschan T An atlas of anatomy basic to rad. 1975; 263-270.
- Romanes GJ. Cunningham's textbook of anatomy. 1981; 12ed. 133.
- Dorst JP Volume of the Sella turcica in children. New standard. 1983; 140(4) 797-801.
- Bannister D, Warwick W. Gray's Anatomy. 1995; 38 ed. 364-372.
- Keats TE. Atlas of normal roentgen variants that may stimulate D. 1992; 5ed. 130.
- Sutton D.A text book of rad and imaging. 2003; 7ed 1471-2.
- Dietrich CF. MRI incidence and evaluation of size and form criteria in hypophysis-healthy probands and in Patients with detectable microadenomas. Rad. 1997; 7(3): 106-4.
- Donle AJ. Optic chiasma position on MRI images. Rad. 1990; 2(3) 553-5.
- Kline C. CT in evaluation of the optic chiasma. Rad. 1983; 27(6): 387-396.
- Ward SC, Ahuja A, Ma HT. case report: asymmetrical development of the gyri recti Presenting as a supra sellar mass. BJR. 1994; 67(804): 1268-9.
- Juhl JH, Crummy AB, Kulman JE, Paul and Junls essential of radiologic imaging. 1998; 500-505.
- Chapmans S, Nakielny R. Aids to rad. Diff. diag. 1995; 400- 405.
- Bregeaf P, The Sella turcica with a large dorsum. EUROP. j. rad. 1983; 83(10) , 1115-7.
- Takahata T, Katayama Y, Tsobokawat etal, Ectopic Pituitary adenoma occurring in the interpeduncular cistern. Case report J of neurosurgery. 1995; 83(6): 1092-4.
- Ahmadi H, Larsson EM, Jin kins JR: Normal Pituitary gland: Coronal MR imaging of infudibular tilt. Radiology 177: 389-399, 1990.
- Lum C, Kucharczyk W, Montanera wj, Becker LE: the sella turcica and parasellar region. In atlas Sw (ed): MRI of brain and spine. 3ed. Philadelphia, Lippincott Williams & WILKINS, 2002, pp 1283 – 1362.
- Roppolohm, Latchaw RE, Meyer JD, Curtin HD Normal Pituitary gland: Macroscopic anatomy – CT Correlation. AJNR 1983; 4241: 927-35.
- Roppolo HMN, Lat chaw RE: The normal pituitary gland Part II: Microscopic anatomy-CT Correlation. 1983. AJNR 4: 937.
- Taveras JM, Ferrucci JT, Dunnick N etal, Diagnosis Imaging Intervention. 1999, 500.

29. Bonnerive JF, Cattin F, Moussaketal: Dynamic CT of Pituitary gland: the tuft sign. Radiology 149: 145, 1983.
30. Bruneton JN, Drouillard JP, Sabatier JC, Elie GP, Normal variants of the sella turcica. Radiology, 1979 vol 131, P. 99-104.
31. Anat KK, Anatomical note, Groove on the free edge of the dorsum sella. Rad. 1984; 138: 365-9.
32. Bisariu K. Groove on the free edge of the dorsum sella. BJR. 138(2): 365-9.
33. Orrison WW, Neuroimaging. 2000; P 553.
34. Becktor P. Sella turcica bridge in subject's with Severe craniofacial deviation. Eropian J. of orthodentic 2000, 22(1) : 96-7.
35. CedebergRA, Benson BW, NunMetal, calcification of the interclinoid and petroclinoid ligaments of sella torcica : a radiogrphic study of the prevalence. Or thod croniofaci. 2003 NOV; 6(4) : 227-32.
36. Jaer I. Association between prenatal sella turcica morphology and notochord in the dorsum sella. BJR. 1997; 12(3): 105-111.
37. Abs R. Intra Sellar bony spine. Rad. 1995; 132(1): 82-5.
38. Fujisawa I. MR imaging of the Sellar spine. Japjr. 1998. 12(4): 644-5.
39. Boneville F, CT of the sellar spine. Rad. 1983. 24(3): 173-4.
40. Haggga jr, lanzieri, Gilkeson RC, CT and imaging of the whole body. 4 ed. 2003; 71.1010184-194.
41. Dimitrigevic Z. changes in the sella turcica in female patients on chronic hemodialysis. Rad. 1996. 124: 199-200.
42. Chaves L. Diay d. Dementia and normal aging. BJR. 1999 31(9):1133-43.
43. Smith D. ESS, does it exist in children Ped. Rad. 2000; 45-7.
44. Gurrido SA. Relationship between the diaph. Sella and the morphology of the sella turcica and its Contents. AJ NR 1992; 14(3) : 233-9.
45. Dedy R. the role of MR in the diagnosis of an empty sella turcica. Russia. 1993; 39(4): 4-7.
46. Stay MR. Diaph. Sella It's relationship to normal sellar variation. rad. Pro J. 1982; 145(3), 699-701.
47. Arrieta F J. ESS with intrasellar herniating the optic chiasma. AJNR. 1991; 188(6): 295-7.
48. Welch K, stears JL. Chiasmpexy for the Correction of traction on the optic nerves and chiasma associated with their descent into an empty sella turcica. J Neuroserg. 1971, 35:760-4.
49. Ammar A. ESS, Ped Rad. 1999; 91(6): 960-3.
50. oluyemisim, Durodoye A, Daniel D'etal. Endocrine disturbances in empty sella syndrome: case report and review of litrature the voice of clinical Endocrinol. 2005 vol. N2 p 120 – 124
51. Iplikgioglu.A, Beks, Gokdumac. Etal. Primary empty sella syndrome with dilated infundibular recessus Journal of neurological sciences Turkey 2004 21:2.
52. Dupuch km, Smoker WR, Graver W, A rare expression of neural crest. Disorders: an intrasphenoidal development of the anteri onr pituitary gland, AJNR, 2004, 25:285-288.
53. miabi z, Alae a. Evaluation of Normal variation of optic chiasma, suprasellar cistern and sella turcica in CT research thesis, Tabriz medical science 2002.